ЎЗБЕКИСТОН РЕСПУБЛИКАСИ СОҒЛИҚНИ САҚЛАШ ВАЗИРЛИГИ
ТОШКЕНТ ТИББИЁТ АКАДЕМИЯСИ

2021 №1

2011 йилдан чиқа бошлаган

TOSHKENT TIBBIYOT AKADEMIYASI AXBOROTNOMASI

ВЕСТНИК ТАШКЕНТСКОЙ МЕДИЦИНСКОЙ АКАДЕМИИ

Тошкент

ISSN 2181-7812

Выпуск набран и сверстан на компьютерном издательском комплексе редакционно-издательского отдела Ташкентской медицинской академии

Начальник отдела: М. Н. Аслонов

Редактор русского текста : О.А. Козлова

Редактор узбекского текста: М.Г. Файзиева

Редактор английского текста: А.Х. Жураев

Компьютерная корректура: З.Т. Алюшева

Учредитель: Ташкентская медицинская академия

Издание зарегистрировано в Ташкентском Городском управлении печати и информации
Регистрационное свидетельство 02-00128

Журнал внесен в список, утвержденный приказом № 201/3 от 30 декабря 2013года реестром ВАК в раздел медицинских наук

Рукописи, оформленные в соответствии с прилагаемыми правилами, просим направлять по адресу: 100109, Ташкент, ул. Фароби, 2, Главный учебный корпус ТМА, 4-й этаж, комната 444.
Контактный телефон: 214 90 64
e-mail: rio-tma@mail.ru
rio@tma.uz

Формат 60x84 1/8. Усл. печ. л. 9,75.
Гарнитура «Cambria».
Тираж 150.
Цена договорная.

Отпечатано на ризографе редакционно-издательского отдела ТМА.
100109, Ташкент, ул. Фароби, 2.

РЕДАКЦИОННАЯ КОЛЛЕГИЯ

Главный редактор
проф. А.К. Шадманов

Заместитель главного редактора
проф. О.Р.Тешаев

Ответственный секретарь
проф. Ф.Х.Иноятова

ЧЛЕНЫ РЕДАКЦИОННОЙ КОЛЛЕГИИ

акад. Аляви А.Л.
проф. Билалов Э.Н.
проф. Гадаев А.Г.
акад. Даминов Т.А.
акад. Каримов Ш.И.
проф. Комилов Х.П.
акад. Курбанов Р.Д.
проф. Мавлянов И.Р.
акад. Назыров Ф.Г.
проф. Нажмутдинова Д.К.
акад. Соатов Т.С.
проф. Ходжибеков М.Х.
проф. Шайхова Г.И.
проф. Жае Вук Чои

Члены редакционоого совета

проф. Акилов Ф.О. (Ташкент)
проф. Аллаева М.Д. (Ташкент)
проф. Ахмедов Р.М. (Бухара)
проф. Аюпова Ф.М. (Ташкент)
проф. Гиясов З.А. (Ташкент)
проф. Ирискулов Б.У. (Ташкент)
проф. Каримов М.Ш. (Ташкент)
проф. Каюмов У.К. (Ташкент)
проф. Исраилов Р.И. (Ташкент)
проф. Охунов А.О. (Ташкент)
проф. Парпиева Н.Н. (Ташкент)
проф. Рахимбаева Г.С. (Ташкент)
проф. Ризамухамедова М.З. (Ташкент)
проф. Сабиров У.Ю. (Ташкент)
проф. Сабирова Р.А. (Ташкент)
проф. Халиков П.Х. (Ташкент)
проф. Хамраев А.А. (Ташкент)
проф. Холматова Б.Т. (Ташкент)
проф. Шагазатова Б.Х. (Ташкент)
проф. Шомирзаев Н.Х. (Ташкент)

EDITORIAL BOARD

Editor in chief

prof. A.K. Shadmanov

Deputy Chief Editor

prof. O.R.Teshaev

Responsible secretary

prof. F.Kh.Inoyatova

EDITORIAL TEAM

academician Alyavi A.L.
prof. Bilalov E.N.
prof. Gadaev A.G.
academician Daminov T.A.
academician Karimov Sh.I.
prof. Komilov Kh. P.
academician Kurbanov R.D.
prof. Mavlyanov I.R.
academician Nazyrov F.G.
prof. Najmutdinova D.K.
academician Soatov T.C.
prof. Khodjibekov M.X.
prof. Shaykhova G.I.
prof. Jae Wook Choi

EDITORIAL COUNCIL

prof. Akilov F.O. (Tashkent)
prof. Allaeva M.D. (Tashkent)
prof. Akhmedov R.M. (Bukhara)
prof. Ayupova F.M.(Tashkent)
prof.Giyasov Z.A. (Tashkent)
prof. Iriskulov B.U. (Tashkent)
prof. Karimov M.Sh. (Tashkent)
prof. Kayumov U.K. (Tashkent)
prof. Israilov R.I. (Tashkent)
prof. Okhunov A.A. (Tashkent)
prof. Parpieva N.N. (Tashkent)
prof. Rakhimbaeva G.S. (Tashkent)
prof. Rizamukhamedova M.Z. (Tashkent)
prof. Sabirov U.Y. (Tashkent)
prof. Sabirova R.A. (Tashkent)
prof. Khalikov P.Kh. (Tashkent)
prof. Khamraev A.A. (Tashkent)
prof. Kholmatova B.T. (Tashkent)
prof. Shagazatova B.X. (Tashkent)
prof. Shomirzaev N.Kh. (Tashkent)

Journal edited and printed in the computer of Tashkent Medical Academy editorial department

Editorial board of Tashkent Medical Academy

Head of the department: M.N. Aslonov

Russian language editor: O.A. Kozlova

Uzbek language editor: M.G. Fayzieva

English language editor: A.X. Juraev

Corrector: Z.T. Alyusheva

Organizer: Tashkent Medical Academy

Publication registered in editorial and information department of Tashkent city

Registered certificate 02-00128

Journal approved and numbered under the order 201/3 from 30 of December 2013 in Medical Sciences department of supreme attestation comission

COMPLITED MANSCIPTS PLEASE SEND following address:

2-Farobiy street, 4 floor room 444. Administration building of TMA. Tashkent. 100109, Toshkent, ul. Farobi, 2, TMA bosh o'quv binosi, 4-qavat, 444-xona.

Contact number:71- 214 90 64

e-mail: rio-tma@mail.ru. rio@tma.uz

Format 60x84 1/8. Usl. printer. l. 9.75.

Listening means «Cambria».

Circulation 150.

Negotiable price

Printed in TMA editorial and publisher department risograph

2 Farobiy street, Tashkent, 100109.

СОДЕРЖАНИЕ CONTENT

НОВЫЕ ПЕДАГОГИЧЕСКИЕ ТЕХНОЛОГИИ	NEW PEDAGOGICAL TECHNOLOGIES	
Махсудов В.Г., Яхшибоев Р.Э., Бобожонов Б.О., Латипова К.Д., Зупаров И.Б. **АВТОМАТИЧЕСКОЕ ОПРЕДЕЛЕНИЕ ТЕКСТА С ПОМОЩЬЮ МОРФОЛОГИЧЕСКИХ ОПЕРАЦИЙ И РИСОВАНИЯ**	Makhsudov V.G., Yaxshiboyev R.E., Bobojonov B.O., Latipova K.D., Zuparov I.B. **AUTOMATIC TEXT DETECTION USING MORPHOLOGICAL OPERATIONS AND INPAINTING**	8
ОБЗОРЫ	**REVIEWS**	
Абдуллажанов Б.Р., Девятов А.В., Нишанов М.Ф., Рахманов Б.Б. **ОСОБЕННОСТИ БИОСОВМЕСТИМОСТИ И ЭФФЕКТИВНОСТИ ФИЛЬТРОВ ДЛЯ ГИПЕРБАРИЧЕСКОЙ ПЛАЗМОСОРБЦИИ**	Abdullajanov B.R., Devyatov A.V., Nishanov M.F., Rakhmanov B.B. **FEATURES OF BIOCOMPATIBILITY AND EFFICIENCY OF FILTERS FOR HYPERBARIC PLASMA SORPTION**	12
Алибоев М.Р., Нишанов М.Ф., Ботиров А.К., Абдуллажонов Б.Р., Ахмадбеков Б.О. **НЕКОТОРЫЕ ВОПРОСЫ ЭТИОЛОГИИ И ПАТОГЕНЕЗА ДИФФУЗНО-ТОКСИЧЕСКОГО ЗОБА**	Aliboev M.R., Nishanov M.F., Botirov A.K., Abdullajonov B.R., Akhmadbekov B.O. **SOME QUESTIONS ABOUT THE ETIOLOGY AND PATHOGENESIS OF DIFFUSE-TOXIC GOITER**	16
Ахмедов Р.Ф., Карабаев Х.К., Мухаммадиев М.Х. **СОВРЕМЕННОЕ СОСТОЯНИЕ ПРОФИЛАКТИКИ И ИНТЕНСИВНОЙ ТЕРАПИИ ОЖОГОВОГО СЕПСИСА**	Akhmedov R.F., Karabayev Kh.K., Mukhammadiev M.Kh. **CURRENT STATE OF PREVENTION AND INTENSIVE THERAPY OF BURN SEPSIS**	20
Дусматов Ж.Э., Махкамова Ф.Т. **СОВРЕМЕННЫЕ ПРИНЦИПЫ ПРОТЕЗИРОВАНИЯ НА ИМПЛАНТАТАХ**	Dusmatov J.E., Makhkamova F.T. **MODERN PRINCIPLES OF PROSTHETICS ON IMPLANTS**	26
Икрамова М.Д., Муминова З.А., Аюпова Д.А. **РАЗЛИЧНЫЕ ВИДЫ КОРРЕКЦИИ ИСТМИКО-ЦЕРВИКАЛЬНОЙ НЕДОСТАТОЧНОСТИ**	Ikramova M.D., Muminova Z.A., Ayupova D.A. **VARIOUS TYPES OF CORRECTION OF ISTHMIC-CERVICAL INSUFFICIENCY**	32
Исмаилов С.И., Мухтарова М.З., Юлдашев О.С. **КОМПЛЕКСНОЙ ПОДХОД К ЛЕЧЕНИЮ МАСТОПАТИИ**	Ismailov S.I., Mukhtarova M.Z., Yuldashev O. S. **AN INTEGRATED APPROACH TO THE TREATMENT OF MASTOPATHY**	36
Каримов А.А., Арипходжаев Ф.З., Асилова С.У., Мирзаев А.Б., Саломов М.Б. **ДИСПЛАСТИЧЕСКИЙ СПОНДИЛОЛИСТЕЗ: СОВРЕМЕННЫЕ АСПЕКТЫ ХИРУРГИЧЕСКОГО ЛЕЧЕНИЯ**	Karimov A.A., Ariphodjaev F.Z., Asilova S.U., Mirzaev A.B., Salomov M.B. **DYSPLASTIC SPONDYLOLISTHESIS: MODERN ASPECTS OF SURGICAL TREATMENT**	43
Каюмов А.А. **К ВОПРОСУ ДИАГНОСТИКИ И ЛЕЧЕНИЯ КИСТОЗНЫХ ПОРАЖЕНИЙ ПОЧКИ**	Kayumov A.A. **ON THE DIAGNOSIS AND TREATMENT OF CYSTIC KIDNEY LESIONS**	47
Мамасалиев Н.С., Юсупова Ш.К., Мухамедова В.М., Сапиохунова Х.М., Бекташев И.Б. **ЭПИДЕМИОЛОГИЯ И ПУТИ РАЗВИТИЯ ПРОФИЛАКТИЧЕСКОГО НАПРАВЛЕНИЯ В ДИАБЕТОЛОГИИ. СООБЩЕНИЕ 3: САХАРНЫЙ ДИАБЕТ ПРИ КОМОРБИДНОСТИ**	Mamasaliev N.S., Yusupova Sh.K., Mukhamedova V.M., Sapiohunova Kh.M., Bektashev I.B. **EPIDEMIOLOGY AND WAYS OF DEVELOPMENT OF THE PREVENTIVE DIRECTION IN DIABETOLOGY. MESSAGE 3: DIABETES MELLITUS IN COMORBIDITY**	53
Муратова Н.Ю., Абдуллаев Ш.Ю. **ПРОБЛЕМА ОСТЕОИНТЕГРАЦИИ НА ГРАНИЦЕ КОСТЬ-ИМПЛАНТАТ В ЧЕЛЮСТНО-ЛИЦЕВОЙ ХИРУРГИИ**	Muratova N.Yu., Abdullaev Sh.Yu. **THE PROBLEM OF OSTEOINTEGRATION AT THE BONE-IMPLANT BORDER IN MAXILLOFACIAL SURGERY**	58
Муртазаев С.С., Кучкарова М.К., Кодирова М.Т., Хасанов Ф.К. **ФАСНАЯ ТЕЛЕРЕНТГЕНОГРАММА КАК МЕТОД ОБСЛЕДОВАНИЯ БОЛЬНЫХ С ЗУБОЧЕЛЮСТНЫМИ АНОМАЛИЯМИ**	Murtazaev S.S., Kuchkarova M.K., Kodirova M.T., Khasanov F.K. **FRONTAL TELEROENTGENOGRAM AS A METHOD OF EXAMINATION OF PATIENTS WITH DENTOALVEOLAR ANOMALIES**	63
Нишанов М.Ф., Абдуллажонов Б.Р., Хожиметов Д.Ш., Носиров М.М., Хабибуллаев А.П. **СОВРЕМЕННЫЙ ВЗГЛЯД НА КРОВОТЕЧЕНИЕ ИЗ ВАРИКОЗНО РАСШИРЕННЫХ ВЕН ПИЩЕВОДА**	Nishanov M.F., Abdullajonov B.R., Khojmetov D.Sh., Nosirov M.M., Khabibullaev A.P. **A MODERN LOOK ON BLEEDING FROM VARICOSIS OF THE ESOPHAGUS**	72

Сафаев Ё.У. **ПЕРКУТАН НЕФРОЛИТОТОМИЯ АМАЛИЁТИ НАТИЖАЛАРИДА ДРЕНАЖ НАЙЧА ЎЛЧАМИ АҲАМИЯТИ**	Safayev Y.U. **EFFECT OF DRAINAGE TUBE SIZE ON PERCUTANEOUS NEPHROLITHOTOMY RESULTS**	**77**
Тешаев О.Р., Рахмонова Г.Э., Ўктамова Д.З., Хамидова М.А. **COVID-19 ИНФЕКЦИЯСИНИНГ ТАРҚАЛИШИ, ДИАГНОСТИКАСИ ВА КЛИНИК КЕЧИШИ**	Teshaev O.R., Rakhmonova G.E., Uktamova D.Z., Khamidova M.A. **PREVALENCE, DIAGNOSIS AND CLINICAL COURSE OF COVID-19 INFECTION**	**81**
Хакимов Д.М., Носиров М.М., Карабоев Б.Б. **СОВРЕМЕННЫЕ ТЕНДЕНЦИИ И ПРОБЛЕМЫ ПРИ ЛЕЧЕНИИ ГАСТРОДУОДЕНАЛЬНЫХ КРОВОТЕЧЕНИЙ**	Khakimov D.M., Nosirov M.M., Karaboev B.B. **MODERN TRENDS AND PROBLEMS IN TREATMENT OF GASTRODUODENAL BLEEDING (LITERATURE REVIEW)**	**85**
ЭКСПЕРИМЕНТАЛЬАЯ МЕДИЦИНА	**CLINICAL MEDICINE**	
Каримов М.Ю., Салохиддинов Ф.Б., Тешабаев З.Р. **ЭКСПЕРИМЕНТАЛЬНОЕ ОЦЕНКА ПРОЧНОСТИ РАЗРАБОТАННОГО СТЕРЖНЕВОГО АППАРАТА НОВЫЙ КОНСТРУКЦИИ ДЛЯ ОСТЕОСИНТЕЗА ПЕРЕЛОМОВ ДЛИННЫХ КОСТЕЙ НИЖНЕЙ КОНЕЧНОСТИ**	Karimov M.Yu. , Salokhiddinov F.B. , Teshabaev Z.R. **EXPERIMENTAL ESTIMATION OF THE STRENGTH OF THE DEVELOPED RIBBED APPARATUS OF A NEW DESIGN FOR OSTEOSYNTHESIS OF FRACTURES OF LONG BONES OF THE LOWER LIMB**	**89**
Турсуметов А.А., Ахмедов А.И., Исроилов Р.И., Жафаров Х.М., Зупаров К.Ф. **ОСОБЕННОСТИ АЛЛОГЕРНИОПЛАСТИКИ ПРИ ПОСЛЕОПЕРАЦИОННЫХ ВЕНТРАЛЬНЫХ ГРЫЖАХ В ПОЗИЦИИ ONLAY В УСЛОВИЯХ ИНФИЦИРОВАНИЯ В ЭКСПЕРИМЕНТЕ**	Tursumetov A.A., Akhmedov A.I., Isroilov R.I., Jafarov Kh.M., Zuparov K.F. **FEATURES OF ALLOHERNIOPLASTY FOR POSTOPERATIVE VENTRAL HERNIAS IN THE ONLAY POSITION UNDER CONDITIONS OF INFECTION IN THE EXPERIMENT**	**94**
КЛИНИЧЕСКАЯ МЕДИЦИНА	**CLINICAL MEDICINE**	
Абдуллажанов Б.Р., Бабаджанов А.Х., Нишанов М.Ф., Исаков П.М. **ОСОБЕННОСТИ ПРОФИЛАКТИКИ РАНЕВЫХ ОСЛОЖНЕНИЙ ПРИ АЛЛОПЛАСТИКЕ УЩЕМЛЕННЫХ ПОСЛЕОПЕРАЦИОННЫХ ВЕНТРАЛЬНЫХ ГРЫЖ**	Abdullajanov B.R., Babadjanov A.Kh., Nishanov M.F., Isakov P.M. **FEATURES OF PREVENTION OF WOUND COMPLICATIONS IN ALLOPLASTY OF INCARCERATED INCISIONAL VENTRAL HERNIAS**	**101**
Ахмедов А.А., Ярашев Т.Я., Каримов М.М., Абдумажидов А.Ш. **ТАКТИКА ХИРУРГИЧЕСКОГО ЛЕЧЕНИЯ ПОСЛЕОПЕРАЦИОННЫХ И РЕЦИДИВНЫХ ГРЫЖ ПЕРЕДНЕЙ БРЮШНОЙ СТЕНКИ**	Akhmedov A.A., Yarashev T.Ya., Karimov M.M., Abdumajidov A.Sh. **TACTICS OF SURGICAL TREATMENT OF POSTOPERATIVE AND RECURRENT HERNIAS OF THE ANTERIOR ABDOMINAL WALL**	**106**
Гаффоров С.А., Абдуллаев Ш.Р. **ПОКАЗАТЕЛИ МЕСТНОГО ИММУНИТЕТА У БОЛЬНЫХ ХРОНИЧЕСКИМИ РЕЦИДИВИРУЮЩИМИ АФТОЗНЫМИ СТОМАТИТАМИ НА ФОНЕ ИНФЕКЦИОННОЙ ПАТОЛОГИИ МОЧЕПОЛОВОЙ СИСТЕМЫ И ОЦЕНКА ЭФФЕКТИВНОСТИ ЛЕЧЕНИЯ**	Gafforov S.A., Abdullaev Sh.R. **INDICES OF LOCAL IMMUNITY IN PATIENTS WITH CHRONIC RECURRENT APHTHOUS STOMATITIS AGAINST THE BACKGROUND OF INFECTIOUS PATHOLOGY OF THE GENITOURINARY SYSTEM AND EVALUATION OF THE EFFECTIVENESS OF TREATMENT**	**110**
Гиясов Ш.И., Тухтамишев М.Х., Абдусаттаров А.У., Асадов З.З. **СРАВНИТЕЛЬНАЯ ОЦЕНКА ЭФФЕКТИВНОСТИ И БЕЗОПАСНОСТИ ТРАНСРЕКТАЛЬНЫХ СПОСОБОВ ОБЕЗБОЛИВАНИЯ ДЛЯ ПРОВЕДЕНИЯ МУЛЬТИФОКАЛЬНОЙ БИОПСИИ ПРЕДСТАТЕЛЬНОЙ ЖЕЛЕЗЫ**	Giyasov Sh.I., Tukhtamishev M.Kh., Abdusattarov A.U., Asadov Z.Z. **COMPARATIVE EVALUATION OF THE EFFICACY AND SAFETY OF TRANSRECTAL METHODS OF ANESTHESIA FOR MULTIFOCAL BIOPSY OF THE PROSTATE**	**114**
Закирова У.И., Шакарова М.Ш., Максудова Л.И. **ОСОБЕННОСТИ ТЕЧЕНИЯ БРОНХИАЛЬНОЙ АСТМЫ У ДЕТЕЙ МЛАДШЕГО ШКОЛЬНОГО ВОЗРАСТА ПРИ ЦИТОМЕГАЛОВИРУСНОЙ ИНФЕКЦИИ**	Zakirova U.I., Shakarova M.Sh., Maksudova L.I. **FEATURES OF THE COURSE OF BRONCHIAL ASTHMA IN PRIMARY SCHOOL CHILDREN WITH CYTOMEGALOVIRUS INFECTION**	**120**

Икрамов Д.А., Бузруков Б.Т., Икрамов А.Ф. **СОДЕРЖАНИЕ МИКРОЭЛЕМЕНТОВ В СЫВОРОТКЕ КРОВИ И ИХ ЭКСКРЕЦИЯ У ЛЮДЕЙ С МИОПИЕЙ И ЭММЕТРОПИЕЙ**	Ikramov D.A., Buzrukov B.T., Ikramov A.F. **BLOOD SERUM TRACE ELEMENTS CONTENT AND THEIR EXCRETION IN PEOPLE WITH MYOPIA AND EMMETROPIA**	**124**
Ирсалиева Ф.Х., Низамов К.Ф., Айдарова Н.П. **ПРОГНОЗИРОВАНИЕ ЭФФЕКТИВНОСТИ И ПЕРЕНОСИМОСТИ РАЗЛИЧНЫХ МЕТОДОВ АЛЛЕРГЕН-СПЕЦИФИЧЕСКОЙ ИММУНОТЕРАПИИ**	Irsalieva F.H., Nizamov K.F., Aydarova N.P. **PREDICTING THE EFFECTIVENESS AND TOLERABILITY OF VARIOUS ALLERGEN-SPECIFIC IMMUNOTHERAPY METHODS**	**127**
Исроилов Р.И., Хамроев У.А. **ПАТОМОРФОЛОГИЧЕСКИЕ ОСОБЕННОСТИ БОЛЕЗНИ ГИРШПРУНГА У НОВОРОЖДЕННЫХ И ДЕТЕЙ ГРУДНОГО ВОЗРАСТА**	Isroilov R.I., Khamroev U.A. **PATHOMORPHOLOGICAL FEATURES OF HIRSCHSPRUNG'S DISEASE IN NEWBORNS AND INFANTS**	**130**
Каримов М.М., Зуфаров П.С., Исламова Ш.З., Каримова Д.К. **ОЦЕНКА КЛИНИЧЕСКОЙ ЭФФЕКТИВНОСТИ ПРИМЕНЕНИЯ ПРОБИОТИКОВ В КОМПЛЕКСЕ ЭРАДИКАЦИОННОЙ ТЕРАПИИ ХЕЛИКОБАКТЕР-АССОЦИИРОВАННЫХ ЗАБОЛЕВАНИЙ**	Karimov M.M., Zufarov P.S., Islamova Sh.Z., Karimova D.K. **EVALUATION OF THE CLINICAL EFFECTIVENESS OF THE USE OF PROBIOTICS IN CONJUNCTION WITH ERADICATION THERAPY OF HELICOBACTER ASSOCIATED DISEASES**	**138**
Курбаниязов З.Б., Сулаймонов С.У., Рахмонов К.Э., Рустамов И.М. **ВЫБОР ОПТИМАЛЬНОГО МЕТОДА ЛЕЧЕНИЯ БОЛЬНЫХ С СИНДРОМОМ МИРИЗЗИ**	Kurbaniyaov Z.B., Sulaymanov S.U., Rakhmanov K.E., Rustamov I.M. **CHOOSING THE OPTIMAL TREATMENT FOR PATIENTS WITH MIRIZZI SYNDROME**	**145**
Кучкоров У.И. **ДИНАМИКА ПСИХОПАТОЛОГИЧЕСКИХ ИЗМЕНЕНИЙ В ПОСТАБСТИНЕНТНОМ ПЕРИОДЕ У БОЛЬНЫХ С ОПИОИДНОЙ НАРКОМАНИЕЙ С СОМАТИЧЕСКОЙ ПАТОЛОГИЕЙ**	Kuchkorov U.I. **DYNAMICS OF PSYCHOPATHOLOGICAL CHANGES IN THE POST-WITHDRAWAL PERIOD IN PATIENTS WITH OPIOID ADDICTION WITH SOMATIC PATHOLOGY**	**149**
Маматкулов Ш.М., Мирзахмедов М.М., Хосилов М.М **ДИАГНОСТИКА И ЛЕЧЕНИЕ ОСТРОКОНЕЧНЫХ КОНДИЛОМ ПЕРИАНАЛЬНОЙ ОБЛАСТИ**	Mamatkulov Sh.M., Mirzakhmedov M.M., Khosilov M.M. **DIAGNOSTICS AND TREATMENT OF GENITAL WARTS OF THE PERIANAL REGION**	**153**
Мирзаев Ш.Х., Гаипов З.А., Дурсунов А.М., Шодиев Б.У., Сайдиахматхонов С.С., Рахимов А.М., Рахматов Р.Б. **СОВРЕМЕННАЯ ХИРУРГИЧЕСКАЯ ТАКТИКА ПРИ ЛЕЧЕНИИ БОЛЬНЫХ С ПЕРЕЛОМАМИ ВЕРТЛУЖНОЙ ВПАДИНЫ**	Mirzaev Sh.Kh., Gaipov Z.A., Dursunov A.M., Shodiev B.U., Saydiakhmatkhonov S.S., Rakhimov A.M., Rakhmatov R.B. **MODERN SURGICAL TACTICS IN THE TREATMENT OF PATIENTS WITH ACETABULAR FRACTURES**	**156**
Мирхамидова С.М. **УРОВЕНЬ ДИСКРИМИНАЦИИ ПО ОТНОШЕНИЮ К ВИЧ-ИНФИЦИРОВАННЫМ**	Mirkhamidova S.M. **LEVEL OF DISCRIMINATION AGAINST HIV-POSITIVE PEOPLE**	**161**
Назаров Н.Н., Эргашев Н.Ш., Саттаров Ж.Б., Хуррамов Ф.М. **ОСОБЕННОСТИ ДИФФЕРЕНЦИАЛЬНОЙ ДИАГНОСТИКИ НАРУШЕНИЙ РОТАЦИИ И ФИКСАЦИИ ТОЛСТОЙ КИШКИ У ДЕТЕЙ**	Nazarov N.N., Ergashev N.Sh., Sattarov J.B., Khurramov F.M. **PECULIARITIES OF DIFFERENTIAL DIAGNOSTICS OF MALFUNCTIONS OF ROTATION AND COLONIC FIXATION IN THE CHILDREN**	**164**
Низамов К.Ф., Айдарова Н.П., Ирсалиева Ф.Х., Ишмухамедова Ш.Б. **ОТ АТОПИЧЕСКОГО ДЕРМАТИТА ДО БРОНХИАЛЬНОЙ АСТМЫ (ДЕРМАТО-РЕСПИРАТОРНЫЙ СИНДРОМ И АТОПИЧЕСКИЙ МАРШ: ДИАГНОСТИКА, КЛИНИКА, НОВЫЕ ПОДХОДЫ К ЛЕЧЕНИЮ)**	Nizamov Q.F., Aydarova N.P., Irsaliyeva F.X., Ishmuxamedova Sh.B. **FROM ATOPIC DERMATITIS TO BRONCHIAL ASTHMA (DERMATORESPIRATORY SYNDROME AND ATOPIC MARCH: DIAGNOSIS, CLINIC, NEW APPROACHES TO TREATMENT)**	**168**
Нишонов Ф.Н., Алибоев М.Р., Нишанов М.Ф., Абдуллажонов Б.Р., Ахмадбеков Б.О. **ПУТИ УЛУЧШЕНИЯ РЕЗУЛЬТАТОВ ХИРУРГИЧЕСКОГО ЛЕЧЕНИЯ БОЛЬНЫХ С ЗАБОЛЕВАНИЯМИ ЩИТОВИДНОЙ ЖЕЛЕЗЫ**	Nishonov F.N., Aliboev M.R., Nishanov M.F., Abdullazhonov B.R., Akhmadbekov B.O. **WAYS TO IMPROVE THE RESULTS OF SURGICAL TREATMENT OF PATIENTS WITH THYROID DISEASES**	**172**

Олимов А.Б., Хайдаров А.М., Назаров З.З., Маннанов Ж.Ж. **СРАВНИТЕЛЬНАЯ ОЦЕНКА ЭФФЕКТИВНОСТИ ИНДИВИДУАЛЬНОЙ И ПРОФЕССИОНАЛЬНОЙ ГИГИЕНЫ ПРИ ПРОТЕЗИРОВАНИИ НА ДЕНТАЛЬНЫЕ ИМПЛАНТАТЫ**	Olimov A.B., Khaidarov A.M., Nazarov Z.Z., Mannanov J.J. **COMPARATIVE ASSESSMENT OF THE EFFECTIVENESS OF INDIVIDUAL AND PROFESSIONAL HYGIENE IN PROSTHETICS ON DENTAL IMPLANTS**	**174**
Салохиддинов Ф.Б., Алиев Х.Э. **ДИНАМИКА МИНЕРАЛЬНОЙ ПЛОТНОСТИ КОСТНОЙ ТКАНИ ПРИ ОСТЕОСИНТЕЗЕ ПЕРЕЛОМОВ ШЕЙКИ БЕДРЕННОЙ КОСТИ СТЕРЖНЕВОМ АППАРАТОМ НАРУЖНОЙ ФИКСАЦИИ И СПИЦАМИ**	Salokhiddinov F.B., Aliev Kh.E. **DYNAMICSOF BONE MINERAL DENSITY DURING OSTEOSYNTHESIS OF FRACTURES OF THE FEMORAL NECK USING A ROD DEVICE FOR EXTERNAL FIXATION AND WIRES**	**180**
Ташпулатова М., Набиева Д. **РАННИЙ РЕВМАТОИДНЫЙ АРТРИТ: ОЦЕНКА ЧУВСТВИТЕЛЬНОСТИ И СПЕЦИФИЧНОСТИ БЕЛКА 14-3-3Н В СЫВОРОТКЕ КРОВИ**	Tashpulatova M., Nabiyeva D. **EARLY RHEUMATOID ARTHRITIS: ASSESSMENT OF THE SENSITIVITY AND SPECIFICITY OF 14-3-3H PROTEIN IN BLOOD SERUM**	**184**
Турсуметов А.А., Ахмедов А.И., Жафаров Х.М. **ИННОВАЦИОННЫЙ ПОДХОД К СНИЖЕНИЮ ЧАСТОТЫ ПОСЛЕОПЕРАЦИОННЫХ РАНЕВЫХ ОСЛОЖНЕНИЙ ПРИ АЛЛОГЕРНИОПЛАСТИКЕ ВЕНТРАЛЬНЫХ ГРЫЖ**	Tursumetov A.A., Akhmedov A.I., Jafarov Kh.M. **AN INNOVATIVE APPROACH TO REDUCE THE INCIDENCE OF POSTOPERATIVE WOUND COMPLICATIONS IN ALLOHERNIOPLASTY OF VENTRAL HERNIAS**	**187**
Турсунов Х.З., Бобоев Х.Н., Алланазаров И.М., Шарипова Б.Э. **ОНАЛАР ЎЛИМИДА ЎТКИР ВИРУСЛИ РЕСПИРАТОР ИНФЕКЦИЯЛАРНИНГ ПАТОЛОГИК АНАТОМИЯСИНИ СТАТИСТИК ТАҲЛИЛИ**	Tursunov Kh.Z., Boboev Kh.N., Allanazarov I.M., Sharipova B.E. **THE PLACE OF ACUTE VIRAL RESPIRATORY INFECTIONS IN THE STRUCTURE OF MATERNAL MORTALITY DUE TO EXTRAGENITAL DISEASES**	**194**
Тухтаева Н.Х., Каримов М.Ш., Бобоев К.Т., Ибрагимов З.З. **ОСОБЕННОСТИ ГЕНОВ HELICOBACTER PYLORI ПРИ НПВС-ГАСТРОПАТИИ У БОЛЬНЫХ РЕВМАТОИДНЫМ АРТРИТОМ**	Tukhtaeva N.Kh., Karimov M.Sh., Boboev K.T., Ibragimov Z.Z. **FEATURES OF HELICOBACTER PYLORI GENES IN NSAID GASTROPATHY IN PATIENTS WITH RHEUMATOID ARTHRITIS**	**198**
Хожанязов Ш.Р., Рахимбаев А.А., Наджимитдинов Я.С. **ЭФФЕКТИВНОСТЬ ПРИМЕНЕНИЯ ЭКСТРАКОРПОРАЛЬНОЙ УДАРНО-ВОЛНОВОЙ ЛИТОТРИПСИИ В ЗАВИСИМОСТИ ОТ МИНЕРАЛЬНОГО СОСТАВА И ТВЕРДОСТИ КАМНЯ МОЧЕТОЧНИКА У ДЕТЕЙ**	Khojanyazov Sh.R., Rakhimbaev A.A., Nadjimitdinov Y.S. **EFFICIENCY OF EXTRACORPOREAL SHOCKWAVE LITHOTRIPSY DEPENDING ON THE MINERAL COMPOSITION AND DENSITY OF THE URETERAL STONE IN CHILDREN**	**201**
Якубова М.М., Мухиддинова М.А. **РОЛЬ НЕЙРОСПЕЦИФИЧЕСКОГО БЕЛКА S-100 И ЛИПОПРОТЕИДОВ В РАЗВИТИИ РАССЕЯННОГО СКЛЕРОЗА**	Yakubova M.M., Mukhiddinova M.A. **THE IMPORTANCE OF NEUROSPECIFIC PROTEIN S-100 AND LIPOPROTEINS IN THE DEVELOPMENT OF MULTIPLE SCLEROSIS**	**205**

ЮБИЛЕЙ	
ЛИТИНЕЦКИЙ ВЛАДИМИР ЯКОВЛЕВИЧ	**207**
УСМОНОВ МАХМУДЖОН МАНСУРОВИЧ 60 ЁШДА	**208**

УДК: 004.9

AUTOMATIC TEXT DETECTION USING MORPHOLOGICAL OPERATIONS AND INPAINTING

Makhsudov V.G., Yaxshiboyev R.E., Bobojonov B.O., Latipova K.D., Zuparov I.B.

АВТОМАТИЧЕСКОЕ ОПРЕДЕЛЕНИЕ ТЕКСТА С ПОМОЩЬЮ МОРФОЛОГИЧЕСКИХ ОПЕРАЦИЙ И РИСОВАНИЯ

Махсудов В.Г., Яхшибоев Р.Э., Бобожонов Б.О., Латипова К.Д., Зупаров И.Б.

МОРФОЛОГИК ОПЕРАЦИЯЛАРНИ РАНГСИЗЛАНТИРИШ ЁРДАМИДА МАТННИ АВТОМАТИК АНИҚЛАШ

Махсудов В.Г., Яхшибоев Р.Э., Бобожонов Б.О., Латипова К.Д., Зупаров И.Б.

Tashkent Medical Academy

Восстановление изображения – это процесс восстановления потерянных или поврежденных участков или незаметного изменения содержимого изображения. Описана техника для обнаружения и удаления текста с изображений. Система обнаруживает текст с помощью морфологических операций, маркировки связанных компонентов и набора критериев выбора, который помогает отфильтровать нетекстовые области. Рисование текста выполняется в два этапа: на первом этапе текстовая область определяется автоматически, без взаимодействия с пользователем, на втором этапе текст удаляется с изображения с использованием алгоритма живопись на основе образца.

Ключевые слова: *обнаружение текста, рисование, морфологические операции, маркировка подключенных компонентов.*

Тасвирни қайта тиклаш – тасвирнинг атрофидаги бузилган ҳудудларини қайта тиклаш ёки расм таркибини сезилмас даражада ўзгартириш жараёнига эътибор қаратилган. Бу визуал киришнинг белгиланган ҳудудида етишмаётган маълумотларни тўлдириш жараёнини англатади. Ушбу мақолада тақдим этилган техник тасвирлардан матнни аниқлаш ва уни олиб ташлашга қаратилган. Тизим матнни морфологик операциялар, уланган компонент ёрлиғи ва матнли бўлмаган ҳудудларни филтрлашга ёрдам берадиган танлов мезонлари аниқланади. Шундай қилиб, натижада олинган расм - бу фақат матнли тасвирдан иборат бўлади. Матнни бўяш икки босқичда амалга оширилади. Биринчи қадам матнли ҳудудни автоматик равишда фойдаланувчи таъсирисиз амалга оширилади, иккинчи босқичда эса матнни ажратиб олади. Рассомлик алгоритми ёрдамида матнни расмдан тезда ўчириш амаллари бажарилади.

Калит сўзлар: *матнни аниқлаш, бўяш, морфологик операциялар, боғланган компонентлар ёрлиғи.*

Image in painting is a method for repairing damaged pictures or removing unnecessary elements from pictures. It recovers the missing or corrupted parts of an image so that the reconstructed image looks natural. In real world, many people need a system to recover damaged photographs, designs, drawings, artworks etc. damage may be due to various reasons like scratches, overlaid text or graphics etc. This system could enhance and return a good looking photograph using a technique called image in painting. Image in painting modify and fill the missing area in an image in an undetectable way, by an observer not familiar with the original image. The technique can be used to reconstruct image damage due to dirt, scratches, overlaid text etc. Some images contain mixed text-picture-graphic regions in which text characters are printed in an image. Detecting and recognizing these characters can be very important, and removing these is important in the context of removing indirect advertisements, and for aesthetic reasons. There are many applications of image in painting ranging from restoration of photographs, films, removal of occlusions such as text, subtitle, logos, stamps, scratches, red eye removal etc. Paper is organized as follows. Section II describes automatic text detection using morphological operations, connected component analysis and set of selection or rejection criteria. The flow diagram represents the step of the algorithm. After detection of text, how text region is filled using an Inpainting technique that is given in Section III. Section IV presents experimental results showing results of images tested. Finally, Section V presents conclusion.

Related work

The concept of image inpainting was first introduced by Bertamio et al. [1]. The method was inspired by the real inpainting process of artists. The image smoothness information interpolated by the image Laplacian is propagated along the isophotes directions, which are estimated by the gradient of image rotated by 90 degrees. Exemplar Based method proposed by Criminisi et al. [4] used a best exemplar patch to propagate target patch including missing pixels. This technique uses an approach which combine structure propagation with texture synthesis and hence produced very good results. In [2], the authors decompose the image into sum of two functions and then reconstruct each function separately with structure and texture filling-in algorithms. Morphological technique is used to extract text from the images presented in [11]. In [5], the inpainting technique is combined with the techniques of finding text in images and a simple algorithm that links them. The technique is insensitive to noise, skew and text orientation[6]. The authors in [3] have applied the CCL

(connected component labelling) to detect the text and fast marching algorithm is used for Inpainting [7].

The work in this paper is divided in two stages. 1) Text-Detection 2) Inpainting [8,9]. Text detection is done by applying morphological open-close and close-open filters and combines the images [10]. Thereafter, gradient is applied to detect the edges followed by thresholding and morphological dilation, erosion operation. Then, connected component labelling is performed to label each object separately. Finally, the set of selection criteria is applied to filter out non text regions. After text detection, text inpainting is accomplished by using exemplar based Inpainting algorithm.

Methodology

Exemplar based Inpainting technique is used for inpainting of text regions, which takes structure synthesis and texture synthesis together. The inpainting is done in such a manner, that it fills the damaged region or holes in an image, with surrounding colour and texture. The algorithm is based on patch based filling procedure. First find target region using mask image and then find boundary of target region. For all the boundary points it defined patch and find the priority of these patches. It starts filling the target region from the highest priority patch by finding the best match patch. This procedure is repeated until entire target region is inpainted. The algorithm automatically generates mask image without user interaction that contains only text regions to be inpainted.

Experimental results

Figures shows the results of text detection from an image and inpainting by using exemplar based Inpainting algorithm. Figs. 1, 2, 3 (a) shows the original image. (b) is the image obtained by applying first set of criteria. All objects whose area greater than 10000 and filled area greater than 8000 are eliminated and major axis lengths are in between 20 to 3000 are considered to be text. Still, some small non-text objects are detected.

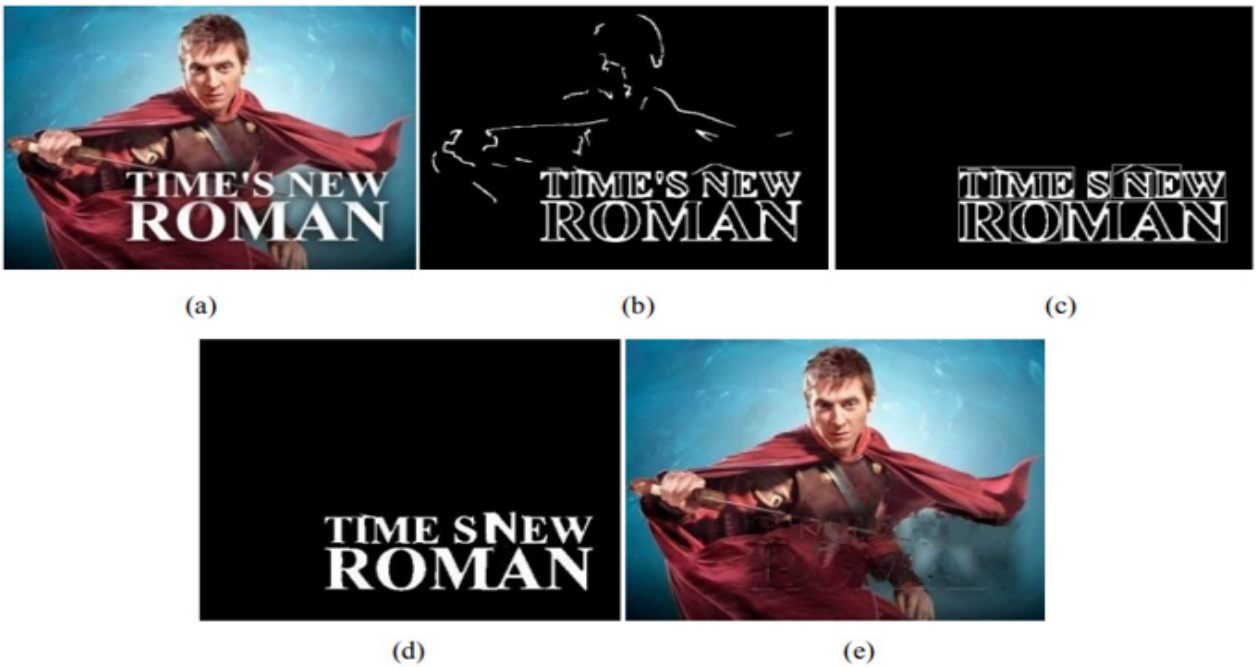

Fig. 1. Text Detection and Inpainting (a). Original image (b). Image after applying first set of criteria (c). Image after applying second set of criteria (d). Image mask (e). Inpainted image using patch size 4x4 and search window size 81x81.





Fig. 2. Text Detection and Inpainting (a). Original image (b). Image after applying first set of criteria (c). Image after applying second set of criteria (d). Image mask (e). Inpainted image using patch size 5x5 and search window size 81x81.

Fig. 3. Text Detection and Inpainting (a). Original image (b). Image after applying first set of criteria (c). Image after applying second set of criteria (d). Image mask (e). Inpainted image using patch size 5x5 and search window size 81x81.

To eliminate small objects, connected component labelling is applied to the resultant image (c) represents text detection by applying second set of criteria which eliminates all the objects whose area is less than 300 and filled area is less than 500.

Conclusion

We have implemented an automatic text detection technique from an image for Inpainting. Our algorithm successfully detects the text region from the image which consists of mixed text-picture-graphic regions. We have applied our algorithm on many images and found that it successfully detect the text region.

References

1. Bertalmio M., Sapiro G., Caselles V., Ballester C. Mage inpainting // Proc. SIGGRAPH. – 2000. – P. 417-424.
2. Bertalmio M., Vese L., Sapiro G., Osher S. Simultaneous Structure and Texture Image Inpainting // IEEE Transactions on Image Processing. – 2003. – Vol. 12, №8.
3. Bhuvaneswari S., Subashini T.S. Automatic Detection and Inpainting of Text Images // Int. J. Comp. Appl. – 2013. – Vol. 61, №7
4. Criminisi A., Perez P., Toyama K. Region filling and object removal by exemplar-based image inpainting // IEEE Transactions on Image Processing. – 2004. – Vol. 13, №9. – P. 1200-1212.
5. Eftychios A.P., Petros M. An Inpainting System for Automatic Image Structure-Texture Restoration with Text Removal

// IEEE Trans. – 2008. – Vol. 978, №1.
6. Ezaki N., Bulacu M., Schomaker L. Text Detection from Natural Scene Images: Towards a System for Visually Impaired Persons // Proc. of 17th Int. Conf. on Pattern Recognition (ICPR), IEEE Computer Society. – 2004. – Vol. II. – P. 683-686.
7. Liu X., Samarabandu J. Multiscale Edge-Based Text Extraction from Complex Images // IEEE Trans. – 2006.
8. Modha U., Dave P. Image Inpainting-Automatic Detection and Removal of Text From Images // Int. J. Engin. Res. Appl. – 2012. – Vol. 2, Issue 2.
9. Muthukumar S., Krishnan N., Pasupathi P., Deepa. S. Analysis of Image Inpainting Techniques with Exemplar, Poisson, Successive Elimination and 8 Pixel Neighborhood Methods // Int. J. Comp. Appl. – 2010. – Vol. 9, №11.
10. Pezeshk A., Tutwiler R.L. Automatic Feature Extraction and Text Recognition from Scanned Topographic Maps // IEEE Transactions on geosciences and remote sensing. – 2011. – Vol. 49, №12.
11. Yassin M., Hasan Y., Lina J.K. Morphological Text Extraction from Images // IEEE Transactions on Image Processing. – 2000. – Vol. 9, №11.

AUTOMATIC TEXT DETECTION USING MORPHOLOGICAL OPERATIONS AND INPAINTING

Maxsudov V.G., Yaxshiboyev R.E., Bobojonov B.O., Latipova K.D., Zuparov I.B.

Image inpainting is the process of restoring the lost or damaged regions or modifying the image contents imperceptibly. It refers to the process of filling-in missing data in a designated region of the visual input. In this paper, the technique presented is for detection and removal of text from images. The system detects text using morphological operations, connected component labelling and a set of selection criteria which helps to filter out non text regions. So, the resultant image is the image with only texts. Text Inpainting is done in two steps. The first step detects the text region automatically, without user interaction and in the second step; the text is removed from the image using exemplar based Inpainting algorithm.

Key words: *Text detection, Inpainting, Morphological operations, Connected component labelling.*

УДК: 616.361-089.819

ОСОБЕННОСТИ БИОСОВМЕСТИМОСТИ И ЭФФЕКТИВНОСТИ ФИЛЬТРОВ ДЛЯ ГИПЕРБАРИЧЕСКОЙ ПЛАЗМОСОРБЦИИ

Абдуллажанов Б.Р., Девятов А.В., Нишанов М.Ф., Рахманов Б.Б.

ГИПЕРБАРИК ПЛАЗМАДАГИ СОРБЦИЯ УЧУН ФИЛЬТРЛАРНИНГ БИОМОСЛИГИ ВА САМАДОРЛИГИНИНГ ХУСУСИЯТЛАРИ

Абдуллажанов Б.Р., Девятов А.В., Нишанов М.Ф., Рахманов Б.Б.

FEATURES OF BIOCOMPATIBILITY AND EFFICIENCY OF FILTERS FOR HYPERBARIC PLASMA SORPTION

Abdullajanov B.R., Devyatov A.V., Nishanov M.F., Rakhmanov B.B.

Андижанский государственный медицинский институт

Муаллифлар гипербарик плазмосорбция учун фильтрларнинг биомослашувчанлик ва самарадорлик хусусиятларини адабиёт шархини тахлил этган. Замонавий гемопроцессорлар ва жигарнинг асосий функцияларини сунъий ушлаб турувчи аппаратларнинг пайдо бўлиши, трансфузиология ва реаниматологиядаги ютуқлар, жарроҳликдаги янги технологиялар жигар етишмовчилигини даволаш муаммосини ҳам янги йўналишда, ҳам замонавий даражада ўрганиш имконини беради.

Калит сўзлар: *механик сариқлик, жигар етишмовчилиги, гипербарик плазмосорбция.*

The features of biocompatibility and efficiency of filters for hyperbaric plasma sorption are described. The authors conclude that the emergence of modern hemoprocessors and devices for artificial support of the basic functions of the liver, advances in transfusiology and resuscitation, new technologies in liver surgery make it possible to study the problem of treating liver failure from new positions and at a modern level.

Key words*: mechanical jaundice, liver failure, hyperbaric plasmasorption.*

В Узбекистане проводятся исследования по созданию сорбентов для экстракорпоральной детоксикации (ЭКД) из местного сырья. Разработка и дальнейшее развитие сорбционных систем не представляется возможным без наличия специальных отечественных фильтров, функция которых состоит в удержании частиц сорбентов и предохранении от их попадания в кровяное русло. Фильтры должны обеспечивать предотвращение микроэмболии частицами сорбента, активацию свертывания крови, а также быть биологически инертными, биосовместимыми с кровью и ее компонентами, апирогенными, не вызывать аллергических реакций, обладать достаточной прочностью и эластичностью, не выделять токсических веществ, обладать способностью сохранять эксплуатационные качества в течение всего сеанса ЭКД [3,16]. Должны быть также подобраны методы стерилизации, не нарушающие структуру и свойства фильтра и не имеющие возможных вредных продуктов стерилизации. Структура и установка фильтров должны способствовать ламинарному течению крови или ее компонентов; пористость и толщина фильтров должна рассчитываться по средним значениям вязкости крови. Оптимальный размер пор составляет 0,2-0,5 мкм.

Биосовместимость означает способность материала встраиваться в организм пациента, не вызывая побочных клинических проявлений, но выполняя в организме необходимую функцию.

Плазмосорбция может быть неселективной (применение в качестве сорбентов активированных углей), полуселективной (применение ионообменных смол) и селективной (применение иммуносорбентов или аффинных сорбентов).

Гемосовместимость означает, что контактирующий с кровотоком сорбент не вызывает существенного изменения содержания форменных элементов крови, не активирует комплемент, не вызывает тромбообразования и не нарушает состав крови.

Зольность – разрушение гранул угольного сорбента при длительном контакте с биологическими жидкостями с образованием мельчайших частичек, которые могут пройти чрез стандартные фильтрующие системы.

В настоящее время зарубежные аналоги фильтров для ЭКД изготавливаются из гидрофильных и гидрофобных материалов (ацетата целлюлозы, полиметилметакрилата, поливинилэтанола – гидрофильные; а также и из гидрофобных материалов – полипропилена, поливинилхлорида и др. [5-8,17]. Преимуществом обладают гидрофильные фильтры, которые не адсорбирует на своей поверхности белки плазмы крови и не нуждаются в дополнительном покрытии сурфактантными веществами для облегчения контакта с кровью и ее компонентами [15]. Эти характеристики отсутствуют у гидрофобных фильтров. Выпускаемые в настоящее время неселективные колонки для гемосорбции чаще всего представляют собой гранулы угля со специальным покрытием, которое предупреждает повреждение эритроцитов при котакте с кровью (NoritRBX в Adsorba 300 C and Adsorba150C, Gambro), poly-HEMA (Hemosorba, Asahi Medical and Nextron Medical Technologies), или гидрогелем с гепарином (dark-

R&D). В ходе гемосорбции или плазмосорбции гранулы могут разрушаться, а частички угольной пыли попасть в системное кровообращение, вызывая осложнения со стороны внутренних органов.

Некоторые виды сорбентов из активированного угля могут иметь повышенную зольность, что также чревато осложнениями. Для предупреждения этих осложнений в клинической практике используется несколько методик: покрытие гранул угла специальным покрытием, которое существенно уменьшает зольность, но снижается сорбционная емкость гранул угля (Adsorba 300C, Gambro, Швеция)). Следующее направление – использование щадящих режимов сорбции, то есть с пониженным давлением и слабой скоростью тока жидкости в системе. Основным методом профилактики попадания угольной пыли в кровоток является применение эффективных фильтров, способных задерживать частички угла на протяжении всего времени процедуры [9,10].

Сорбенты и фильтры, используемые для экстракорпоральной очистки крови, должны удовлетворять двум основным требованиям. Во-первых, они должны эффективно извлекать целевые вещества из цельной крови или плазмы, а во-вторых, должны быть гемосовместимыми [18].

Термин «гемосовместимость» означает, что контактирующий с кровотоком сорбент не вызывает существенного изменения содержания форменных элементов крови, не активирует комплемент, не вызывает тромбообразования и не нарушает состав крови (например, не извлекает недопустимо большие количества альбумина, ионов K^+, Ca^{2+} и пр.). Довольно часто используется и более широкий термин – «биосовместимость». Он означает способность материала встраиваться в организм пациента, не вызывая побочных клинических проявлений, но выполняя в организме необходимую функцию. Сорбенты и фильтры должны также выдерживать тот или иной метод стерилизации без потери основных свойств, лишены примеси мелких частиц или способности продуцировать их в процессе эксплуатации [7].

В связи с необходимостью исключения попадания в очищаемую биологическую жидкость мелких частиц сорбента и других примесей необходим фильтр на входе и выходе биологической жидкости из колонки. Технология приготовления фильтров позволяет в настоящее время получить калиброванное расстояние между стержнями фильтра до 1 мкм (верхний предел размеров форменных элементов биологических жидкостей составляет 20 мкм), гладкая поверхность фильтров диффузорно-конфузорного типа и модифицированная тефлоном поверхность сорбента оказывают небольшое сопротивление, чем обеспечивается равномерное прохождение биологической жидкости, фильтр является гемо- и биосовместимым [6]. Наиболее часто используются фильтры диффузорно-конфузорного типа цилиндрической формы с калиброванным расстоянием между стержнями, которые впаиваются на выходе и устанавливаются на входе колонки. Расстояние между стержнями фильтра составляет 1-20 мкм, его форма и модифицированные тефлоном био- и гемосовместимые сорбенты способствуют равномерному прохождению биологической жидкости по колонке, что исключает образование «застойных зон» [5].

Развитие производства полимерных материалов в мире позволило создать на их базе интересные сорбционные материалы для медицинского назначения с регулируемым составом, размером пор и набором функциональных групп. В качестве фильтров наиболее часто используют полипропиленовые мембраны. В Республике Узбекистан имеются разработки сорбентов из местного сырья, которые потенциально можно использовать в системе ЭКД, однако фильтры для этих сорбентов отсутствуют. Перспективным является разработка фильтров для отечественных систем ЭКД на основе хлопковой целлюлозы и ее производных [1].

Хлопковая целлюлоза и ее производные – модифицированная, в том числе окисленная целлюлоза, обладают рядом свойств, необходимых для фильтра: имеют развитую капиллярно-пористую систему, включающую внутрифибриллярные нерегулярности упаковки размером менее 1,5 нм; межфибриллярные поры размером 1,5-10 нм, потенциально позволяющие удерживать частицы и гранулы сорбентов. Кроме того, целлюлоза обладает высокой величиной сорбции и свойствами волокнистого ионообменника, что может быть использовано в качестве дополнительных дезинтоксикационных свойств [2,13,14].

Боросиликатное стекло отличается от обычного тем, что при его синтезе щелочные компоненты в исходном сырье заменены на оксид бора (B_2O_3), чем достигается высокая гидролитическая устойчивость. Повышение химической стойкости и уменьшение коэффициента линейного теплового расширения – до $3{,}1 \times 10^{-6}$ °C–1 при 20°C. Боросиликатное стекло, из которого изготавливались фильтры, имело следующий состав: SiO_2, B_2O_3, Al_2O_3, Li_2O_3, Na_2O, K_2O.

Стеклянные фильтры представляли собой отшлифованные пластинки из размельченного и затем спеченного стекла со средним диаметром пор 3-40 мкм [11].

Физико-химическая характеристика хлопковой целлюлозы: при 20°C растворимость в воде составляет 10 мг/л, хорошо растворима в большинстве органических растворителей. Температура плавления 220°C. Стабильна при pH 6,5-8 [2,12]. Быстро гидролизуется в щелочной среде, более устойчива в кислой среде. Для хлопковой целлюлозы величина степени полимеризации фрагментов (так называемая предельная степень полимеризации после гидролиза (Level-off-DP) равна 200-300. Для сравнения: этот параметр для древесной целлюлозы составляет 120-280, целлюлозы вискозных волокон – 30-50.

Присутствие частиц угольного сорбента в фильтрате может быть обусловлено большим диаметром пор в образце фильтра из хлопковой целлюлозы, то есть она содержит макропоры, имеющие самую ма-

ленькую удельную сорбирующую поверхность. Из литературы известно, что пористые сорбенты могут иметь микропоры, мезопоры и макропоры.

Пористость и толщина фильтра рассчитывается по средним значениям вязкости, оптимальный размер пор – 0,2-0,5 мкм. Удельная геометрическая поверхность микропор углей КУТ-1 и КУТ-2 составляет 1200-1300 $м^2$/г; объем характерных типов пор в $см^3$/г для углей, используемых в медицинских целях (уголь марок ФАС, МеКС, АДБ) составляет 0,22-0,68 $см^3$/г [4,19].

Боросиликатное стекло является химически и биологически инертным материалом, оно устойчиво к воздействию почти всех известных веществ. Благодаря высокой устойчивости к водным растворам солей, органическим веществам, галогенам (хлор, бром) и к большинству кислот, его можно использовать в тех случаях, когда другие материалы не могут быть использованы, кроме того оно термостойкое (рабочая температура до 500° Цельсия), жаропрочное и в силу вышеперечисленных свойств – биологически инертное. Вследствие высокой гидролитической устойчивости это стекло особенно пригодно для фармацевтических целей.

Химическая стойкость боросиликатного стекла определяется его гидролитической устойчивостью, которая определяется согласно DIN ISO 719 и соответствует стандарту. Максимальная величина для химически высокостойкого стекла, принадлежащего к гидролитическому классу 1, составляет 31 мкг Na_2O/г. Кислотостойкость S определяется согласно DIN 12116. Максимальная потеря для стекла, принадлежащего к кислотному классу 2, составляет 1,5 мг/$дм^2$. Щелочестойкость L определяется согласно DIN ISO 695. Максимальная потеря для стекла, принадлежащего к щелочному классу 2, составляет 175 мг/$дм^2$. Таким образом, боросиликатное стекло является гидролитически стойким и биоинертным.

Полипропилен обладает высокой устойчивостью к воздействию сред организма, не изменяет своих первоначальных характеристик при многократных деформациях, допускает тепловую, радиационную и химическую стерилизующую обработку. Из полипропилена изготавливают детали искусственных клапанов сердца, что доказывает его биоинертность [20].

Фильтр из полипропилена полностью удерживает частицы угольного сорбента. Диаметр пор у фильтров из хлопковой целлюлозы достаточно крупный, вследствие чего и произошло пропускание частиц угольного сорбента, обусловившее высокую оптическую плотность фильтрата, тогда как у фильтра из боритового стекла диаметр пор был значительно меньше, что и обусловило задержку частиц угольного сорбента и незначительную оптическую плотность фильтрата, а также более низкие показатели подсчета в камере Горяева. Частицы активированного угля имеют средний размер 30-100 мкм.

Системы для экстракорпоральной детоксикации организма, в том числе фильтры, используемые в них, по виду контакта с организмом человека относятся к группе изделий, присоединяемых извне (exvivo), и контактирующих с системой кровообращения в непрямом контакте (с циркулирующей кровью) категории b. Согласно классификации по продолжительности действия системы для ЭКД относятся к изделиям, имеющим кратковременный контакт – менее 24 часов. Согласно ГОСТ ISO10993-1 от 2016 г., изделия, имплантируемые извне и контактирующие с непрямым кровотоком (группа А – кратковременный контакт до 24 ч), подлежат следующим видам биологической оценки – цитотоксичность, сенсибилизирующее действие, раздражение, общая острая токсичность, гемосовместимость (коагуляция, тромбоциты, гематология, система комплемента).

Ведется поиск новых более безопасных методик плазмосорбции и селективных сорбентов, позволяющих получить как значимо высокий объем обработанной крови, так и большую эффективность адсорбции. Остаются открытыми вопросы выбора, времени проведения процедур плазмафереза и плазмосорбции, селекции пациентов, потенциально имеющих возможность получения наибольшей выгоды от данного вида экстракорпоральной детоксикации, путей предупреждения потери полезных веществ и оценки эффективности терапии при печеночной недостаточности на фоне механической желтухи.

Таким образом, неуклонный рост числа пациентов с печеночной недостаточностью, неоднозначность подходов к вопросам лечебной тактики и неудовлетворительные результаты лечения определяют необходимость дальнейшей разработки клинических аспектов данной патологии. Появление современных гемопроцессоров и аппаратов искусственной поддержки основных функций печени, достижения трансфузиологии и реаниматологии, новые технологии в хирургии печени позволяют изучать проблему лечения печеночной недостаточности с новых позиций и на современном уровне.

Литература

1. Атаханов А.А., Тихоновецкая А.Д., Набиев Д.С. Получение и изучение токсичности и специфической активности микрокристаллической целлюлозы на основе хлопковой целлюлозы // Фарм. журн. – 2010. – №4 – С. 55-59.
2. Касымова Х.К. Разработка технологии получения хлопковой целлюлозы под воздействием сверхвысокочастотных излучений: Автореф. дис. … канд. тех. наук. – Ташкент, 2011.
3. Ким О.В., Алимов М.М., Садыков Р.А. Эффективность пектинового энтеросорбента в лечении токсических поражений печени металлами // Актуальные вопросы клинико-лабораторной и функциональной диагностики: Науч.-практ. конф. с междунар.участием. – Самарканд, 2015. – С. 79.
4. Расулов М.М., Гусейнов Ш.Л., Гукасов В.М. Получение и биологические испытания комплекса нанодисперсного цинка оксида с окисленной целлюлозой // Инноватика и экспертиза. – 2016. – №2 (17). – С. 162-166.
5. Садыков Р.А., Ким О.В. Плазмаферез как этап экстракорпоральной детоксикации // Вестн. интенсив. терапии. – 2015. – №4. – С. 49-52.
6. Садыков Р.А., Ким О.В., Хайбуллина З.Р. Терапевтиче-

ский плазмаферез на этапе экстракорпоральной детоксикации // Вестн. интенсив. терапии. – 2015. – №4. – С. 49-52.
7. Садыков Р.А., Набиев Т.А., Аширметов А.Х., Ким О.В. Биологическая оценка и возможность клинического применения новых медицинских изделий: имплантатов и биоматериалов: Метод. пособие. – Ташкент, 2017. – 40 с.
8. Abushammala H., Hettegger H., Bacher M. et al. On the mechanism of the unwanted acetylation of polysaccharides by 1,3-dialkylimidazolium acetate ionic liquids: part 2 the impact of lignin on the kinetics of cellulose acetylation // Cellulose. – 2017. – Vol. 24, Issue 7. – P. 2767-2774.
9. Alekseeva O.V., Rodionova A.N., Bagrovskaya N.A., Agafonov A.V. Hydroxyethyl cellulose/bentonite/magnetite hybrid materials: structure, physicochemical properties, and antifungal activity // Cellulose. – 2017. – Vol. 24, Issue 4. – P. 1825-1836.
10. Espino-Pérez E., Bras J., Almeida G. et al. Cellulose nanocrystal surface functionalization for the controlled sorption of water and organic vapours // Cellulose. – 2016. – Vol. 23. – P. 2955.
11. Gunnarsson M., Theliander H., Hasani M. Chemisorption of air CO2 on cellulose: an overlooked feature of the cellulose/NaOH(aq) dissolution system // Cellulose. – 2017. – Vol. 24, Issue 6. – P. 2427-2436.
12. Horikawa Y., Imai T., Sugiyama J. Visualization of cellulose interactions with cellulose microfibril by transmission electron microscopy // Cellulose. – 2017. – Vol. 24, Issue 1. – P. 1-9.
13. Kimura M., Qi Z.-D., Fukuzumi H. et al. Mesoporous structures in never-dried softwood cellulose fibers investigated by nitrogen adsorption // Cellulose. – 2014. – Vol. 21, Issue 5. – P. 3193-3201.
14. Li R., Du J., Zheng Y. et al. Ultra-light weight cellulose foam material: preparation and properties // Cellulose. – 2017. – Vol. 24, Issue 3. – P. 1417-1426.
15. Milichovsky M., Cesek B., Filipi M., Gojny J. Cellulose sorption filter materials with surface flocculation activity – a hopeful anticipation of water purification // J. Water Res. Protect. – 2014. – №6. – С. 165-176.
16. Mirzahmatova D.R., Sadykov R.A., Kim O.V. Oxidized cellulose possibilities for use in medicine // Вестн. ТМА. – 2016. – №1. – С. 20-22.
17. Morozov A.S., Bessonov I.V., Nuzhdina A.V., Pisarev V.M. Sorbents for extracorporeal removal of toxic substances and molecules with adverse biological activity // General Reanimato. – 2016. – Vol. 12, №6. – С. 82-107.
18. Schwartz J. et al. Guidelines on the Use of Therapeutic Apheresis in Clinical Practice-Evidence Bas Society for Apheresis: The Sixth Special Issue // J. Clin. Apheresis. – 2013. – Vol. 28, №3. – P. 145-284.
19. Wu Y. et al. Oxidized regenerated cellulose-based hemostat with microscopically gradient structure // Carbohydrate polymers. – 2012. – Vol. 88, №3. – P. 1023-1032.
20. Zhang F., Ren H., Lingling Sh. et al. Micro-nano structural engineering of filter paper surface for high selective oil-water separation // Cellulose. – 2017. – Vol. 24, Issue 7. – P. 2913-2924.

ОСОБЕННОСТИ БИОСОВМЕСТИМОСТИ И ЭФФЕКТИВНОСТИ ФИЛЬТРОВ ДЛЯ ГИПЕРБАРИЧЕСКОЙ ПЛАЗМОСОРБЦИИ

Абдуллажанов Б.Р., Девятов А.В.,
Нишанов М.Ф., Рахманов Б.Б.

Описаны особенности биосовместимости и эффективности фильтров для гипербарической плазмосорбции. Авторы делают заключения, что появление современных гемопроцессоров и аппаратов искусственной поддержки основных функций печени, достижения трансфузиологии и реаниматологии, новые технологии в хирургии печени позволяют изучать проблему лечения печеночной недостаточности с новых позиций и на современном уровне.

Ключевые слова: *механическая желтуха, печеночная недостаточность, гипербарическая плазмосорбция.*

УДК: 616.441-006.5-06:616.441-008.61

НЕКОТОРЫЕ ВОПРОСЫ ЭТИОЛОГИИ И ПАТОГЕНЕЗА ДИФФУЗНО-ТОКСИЧЕСКОГО ЗОБА

Алибоев М.Р., Нишанов М.Ф., Ботиров А.К., Абдуллажонов Б.Р., Ахмадбеков Б.О.

DIFFUZ-TOKSIK BO'QOQNING ETIOLOGIYASI VA PATOGENEZI HAQIDA BA'ZI SAVOLLAR

Aliboev M.R., Nishanov M.F., Botirov A.K., Abdullajhonov B.R., Axmadbekov B.O.

SOME QUESTIONS ABOUT THE ETIOLOGY AND PATHOGENESIS OF DIFFUSE-TOXIC GOITER

Aliboev M.R., Nishanov M.F., Botirov A.K., Abdullajonov B.R., Akhmadbekov B.O.

Андижанский государственный медицинский институт

Diffuz-toksik bo'qoq paydo bo'lishi va rivojlanishi ko'plab omillarga bog'liq, ularning etakchisi chekish, tiroid disfunktsiyasi va tirotoksikozni davolash usullari. Ushbu muammo bo'yicha zamonaviy adabiyotlarni tahlil qilib, mualliflar qalqonsimon bezdagi o'zgarishlarning tabiati va darajasi bevosita uning otoimmun stimulyatsiyasi darajasiga bog'liq ekanligi to'g'risida ishonchli dalillar yo'q degan xulosaga kelishdi. Shu bilan birga, organda sodir bo'lgan patomorfologik jarayonlarni noto'g'ri talqin qilish kasallikning qaytalanishini rivojlanishiga olib kelishi mumkin.

Kalit so'zlar: *qalqonsimon bez, diffuz-toksik bo'qoq, otoimmun stimulyatsiya, patologik jarayonlar, kasallikning qaytalanishi.*

The emergence and progression of diffuse-toxic goiter depends on many factors, the leading of which are smoking, thyroid dysfunction and methods of treatment of thyrotoxicosis. After analyzing the modern literature on this problem, the authors came to the conclusion that there is no convincing evidence that the nature and degree of changes in the thyroid gland directly depend on the level of its autoimmune stimulation. At the same time, an incorrect interpretation of the pathomorphological processes occurring in the organ can lead to the development of a relapse of the disease.

Key words: *thyroid gland, diffuse-toxic goiter, autoimmune stimulation, pathomorphological processes, disease recurrence.*

Диффузный токсический зоб (ДТЗ) является одним из многофакторных заболеваний. В системе эндокринных заболеваний занимает третье место по частоте после сахарного диабета и аутоиммунного тиреоидита [12,28]. У большинства больных с гипертиреозом именно ДТЗ является основной причиной тиреотоксикоза. Соотношение женщин и мужчин составляет 10:1, а возраст больных с ДТЗ варьирует от 30 до 50 лет [1,4]. Согласно результатам социологических и медицинских исследований, распространенность заболевания продолжает неуклонно расти [7,10,15,17].

Длительное время основной причиной заболевания считались факторы внешнего воздействия. Полагали, что ведущими из них являются условия внешней среды, инфекционные заболевания, тяжелые операционные вмешательства, лекарственные препараты, травмы, особенно, черепно-мозговые [3,29]. Другие авторы отмечали возросшую роль применения гормональных контрацептивов [22,23], йоддефицитной эндемичности [6,20], а также радиационного поражения щитовидной железы (ЩЖ) в условиях зобной эндемии [3,8].

В работах как отечественных, так и зарубежных ученых убедительно отражено значение наследственных факторов в развитии заболевания. Так, были изучены антигены HLA-B8, -DR3, DQA1x 0501, CTLA-4 [1,5,9]. Было показано, что у больных с антигенами B8 и DR3 заболевание проявляется в молодом возрасте, протекает тяжелее и склонно к рецидивам после проведенного лечения. Также была доказана важная роль в генных изменениях цитотоксических лимфоцитов и агонистов рецептора ИЛ-1 [9,11,29].

M. Lantz (2008) придавал значение взаимодействию генетических и экологических факторов. Отмечена также роль эмоционально-стрессовых факторов, курения [19,29,30]. При этом риск развития ДТЗ у курящих увеличивается в 1,9 раза, а эндокринной офтальмопатии (ЭОП) на фоне имеющегося заболевания – в 7,7 раза [19].

На сегодняшний день ДТЗ трактуется как генетически детерминированное заболевание, в формировании которого значительную роль играет дефект в системе иммунологического контроля [9,16,17,25]. В частности, молекулярная мимикрия и генетическая предрасположенность описаны как основные механизмы, лежащие в основе патологических процессов. Так, в реализации ДТЗ показана особая роль генов главного комплекса гистосовместимости (HLA-комплекса) [5,8]. Этот факт был подтвержден S. Murakami и соавт. (2005). Авторы показали, что в основе механизмов развития всех аутоиммунных тиреопатий лежит первичный дефект тиреоцитов, которые приобретают способность активировать HLA-антигены II класса. Экспрессия HLA-рецепторов II класса на тиреоцитах в норме отсутствует.

Основными среди патогенетически и клинически значимых аутоантигенов ЩЖ считаются тиреоглобулин (ТГ) и тиреоидная пероксидаза (ТПО). Тиреоглобулин является матрицей для синтеза тиреоидных гормонов. В незначительных количествах ТГ высвобождается из щитовидной железы в кровеносное русло, где подвергается воздействию иммунокомпетентных клеток. В избыточном количестве йодированный тиреоглобулин активнее вмешивается в процесс иммуногенеза [23,24,30].

В настоящее время ТПО большинством авторов рассматривается как ведущий аутоантиген. Тиреопероксидаза представляет собой мембрано-связанный белок, функция которого заключается в ускорении йодирования молекулы ТГ. Это приводит к усилению антигенных свойств ТГ. ТПО активно участвует в процессах комплемент-зависимой и антителоопосредованной цитотоксичности. Однако ее уровень и иммуногенные свойства значительно меньше, чем у ТГ. Несмотря на это, антитела к ТПО при аутоиммунных заболеваниях ЩЖ встречаются чаще, чем к ТГ. Еще одним важным белковым компонентом ЩЖ является рецептор тиреотропного гормона (рТТГ), который относится к G-белок-сопряженным рецепторам.

Антитела к тиреоглобулину (АТ ТГ) относятся к иммуноглобулинам класса G. Они обнаруживаются у 30-49% больных ДТЗ, у 80% – аутоиммунным тиреоидитом, у 10-15% – с неаутоиммунными заболеваниями. АТ ТГ обладают значительной цитотоксичностью по сравнению с антителами к ТПО (АТ ТПО). Но при этом доказано, что участия в цитолизе ткани железы они, как правило, не принимают [23]. Отсюда вытекает важнейший вывод, что титры определяемых в крови больных АТ ТГ не коррелируют, как правило, с состоянием функции ЩЖ. В противовес этому, АТ ТПО обладают выраженной цитотоксичностью, что приводит к развитию деструктивных процессов в ткани ЩЖ. АТ ТПО определяют у 90-95% пациентов с аутоиммунным тиреоидитом, у 80% пациентов, больных ДТЗ, а также у 20% пациентов с неаутоиммунными заболеваниями щитовидной железы.

Именно поэтому повышенный и высокий уровень антител к ТГ и ТПО чаще всего диагностируется у больных с аутоиммунными заболеваниями ЩЖ.

В 1966 г. с помощью меченого тиреотропного гормона (ТТГ) на мембране тиреоцитов удалось обнаружить рецептор ТТГ. В дальнейшем было показано, что антитела класса IgG из сыворотки больных конкурируют с ТТГ за связь с этими рецепторами на современном этапе развития иммунологии установлено, что основным механизмом в развитии ДТЗ является формирование аутоантител к рецептору ТТГ [12,20,22,28]. Процесс появления аутоантител, вероятнее всего, связан с нарушением активной супрессии лимфоцитов. Необходимо подчеркнуть особенность течения этого заболевания. ДТЗ развивается при практически сохранном органе-мишени. В то время как при других аутоиммунных заболеваниях (аутоиммунный тиреоидит, сахарный диабет 1-го типа и др.) клинические проявления манифестируют после разрушения большей части желез-мишеней [17,20,23].

В.В. Фадеев и соавт. [13] показали, что диагностическая ценность антител к ТГ и ТПО статистически значимо уступает таковой для АТ рТТГ. Специфичность определения уровня АТ рТТГ значимо не отличается от таковой для АТ ТПО и АТ ТГ. Таким образом, наибольший интерес в плане верификации иммуногенных состояний, протекающих с клиникой гипертиреоза, представляют АТ рТТГ.

Номенклатура АТ рТТГ достаточно сложна, что связано с наличием большого числа методов их определения: биологические методы, TSIB, ELISA. Все антитела к рецептору ТТГ принято обозначать как TRAb (англ. thyroid receptor antibodies – антитела к рецептору ТТГ). Они обладают разным действием на рецептор ТТГ. Существует несколько вариантов классификаций TRAb. Все они основаны на характере взаимодействия АТ и рецептора.

Согласно наиболее распространенной классификации выделяют 2 основные группы: 1) TSAb – антитела, оказывающие стимулирующее воздействие на щитовидную железу (ТСА); 2) TSBAb – антитела, блокирующие ТТГ-стимуляцию ЩЖ [5,12-14].

АТ первой группы способны имитировать функцию ТТГ. В результате связывания с рецептором ТТГ запускается аутоиммунный процесс, что приводит к стимуляции (ТТГ-подобный эффект) тиреоидных клеток ЩЖ. Активируется аденилатциклазная и инозитолфосфатная система. Увеличивается продукция цАМФ, в результате чего повышаются захват йода и синтез тиреоглобулина. Так запускается механизм развития тиреотоксикоза. Одновременно происходит увеличение объема ЩЖ. Выработка ТСА лежит в основе развития ДТЗ [5,10,14,19,25,26].

ТТГ блокирующие антитела предотвращают активацию рецептора тиреотропного гормона. Это приводит к нарушению взаимодействия ТТГ со своим рецептором и, соответственно, снижению выработки тиреоидных гормонов. Эти антитела могут быть причиной развития гипотиреоза [18,21].

АТ рТТГ, в отличие от антител к ТПО и ТГ, специфичны именно для диффузного токсического зоба. По данным отечественных и зарубежных авторов, ТСА обнаруживаются практически у всех больных ДТЗ (до 99%). Транзиторно их появление наблюдается и при других аутоиммунных поражениях ЩЖ: тиреоидит Хашимото, де Кервена. Среди здорового населения их регистрируют только у 1%. Определение уровня АТ рТТГ способствует решению одной из основных клинических проблем. Так, этот показатель используют для дифференциальной диагностики ДТЗ от других заболеваний ЩЖ, протекающих с синдромом тиреотоксикоза [5,6,13,24].

Наиболее высокий уровень АТ рТТГ отмечается у больных с сочетанием ДТЗ и эндокринной офтальмопатии. Эндокринная офтальмопатия (ЭОП) – прогрессирующее хроническое заболевание мягких тканей орбиты и глаза, развивающееся на фоне дисфункции щитовидной железы с неблагоприятным зрительным и косметическим прогнозом. Причины развития ЭОП при болезни Грейвса в настоящее время продолжают изучаться. Тесная взаимосвязь между ДТЗ и ЭОП может свидетельствовать о том, что все эти заболевания являются следствием одного аутоиммунного процесса с различными проявлениями в ЩЖ и глазах. Повышенная экспрессия рТТГ в орбитальных тканях, особенно при активной ЭОП, может свидетельствовать о том, что иммунореактивность против общих антигенов лежит в основе всех этих состояний [1,7,12,22,28-30].

Возникновение и прогрессирование данной патологии зависит от множества факторов, ведущими из которых считают курение, дисфункцию ЩЖ и методы лечения тиреотоксикоза. В зависимости от того, какой тип изменений обнаруживают в острой фазе болезни, различают ЭОП с поражением преимущественно глазодвигательных мышц, ЭОП с поражением клетчатки, ЭОП смешанного генеза. Те или иные клинические проявления ЭОП наблюдаются у 25-63% больных ДТЗ. У многих больных без явной офтальмопатии находят минимальные изменения тканей орбиты. Посредством ультразвукового исследования (УЗИ), компьютерной или магнитно-резонансной томографии диагностировать ЭОП можно у большинства больных ДТЗ. В тяжелых случаях ЭОП является инвалидизирующим заболеванием. Стойкая мучительная диплопия, низкая острота зрения, экзофтальм в значительной степени ухудшают качество жизни пациентов. По данным литературы, чувство уверенности в себе снижено у 71% больных ЭОП, а 40% пациентов считают себя социально изолированными. У больных с декомпенсированной функцией ЩЖ (как с гипертиреозом, так и с гипотиреозом) чаще выявляется более тяжелая форма ЭОП. Убедительной доказательной базы, свидетельствующей о том, что лечение тиреостатиками и операция значимо влияют на течение ЭОП, нет. При этом терапия радиоактивным йодом (I^{131}) может провоцировать развитие и прогрессирование ЭОП. По данным литературы, у 15-37% больных после радиойодтерапии манифестирует или прогрессирует ЭОП [6,11,15,20,26,27].

По мнению большинства авторов, выраженность проявлений эндокринной офтальмопатии напрямую зависит от уровня АТ рТТГ. Последние определяют тяжесть и прогноз заболевания, что свидетельствует о том, что ТТГ является первичным аутоантигеном при ЭОП [2,3].

Таким образом, для выбора адекватного метода лечения у больных ДТЗ необходимо оценивать уровень аутоиммунной стимуляции. Это позволит провести более качественную дифференциальную диагностику и будет способствовать обоснованному выбору хирургического лечения.

Морфологические изменения ткани щитовидной железы у больных ДТЗ весьма разнообразны. Особо следует отметить тот факт, что гистологическая картина при схожей клинической картине заболевания может иметь существенные различия. Отличительными морфологическими признаками токсического зоба являются гиперпластические процессы в тиреоидном эпителии, трансформация эпителия, дистрофия стромы. Принципиально принято выделять несколько вариантов строения щитовидной железы в зависимости от преобладания различных пролиферативных процессов. При коллоидном варианте преобладают процессы усиленной пролиферации тиреоидного эпителия с образованием сосочкообразных выростов [3,4,10].

Эпителий кубический с трансформацией в клетки Ашкенази. Для классического варианта характерны пролиферативные изменения со стороны тиреоидного эпителия. Фолликулярные клетки при этом либо кубической, либо низкой цилиндрической формы. В большом количестве присутствует жидкий коллоид, появляются клетки Ашкенази. Реже наблюдается вариант, когда гиперпластические процессы выражаются в появлении мелких фолликулов на фоне большого количества хорошо васкуляризированной соединительной ткани. В целом же обильная васкуляризация ЩЖ характерна для всех форм токсического зоба. При этом отмечают изменения как диаметра просвета сосудов, так и строения стенки. В.Б. Шадлинский (1998) отмечал расширение кровеносных сосудов, полнокровие, утолщение и гиалиноз интимы. Вокруг сосудов часто обнаруживаются очаговые и диффузные кровоизлияния [10,14,19,26].

Особенностью токсических форм зоба может служить диффузная либо очаговая лимфоидная инфильтрация. При этом морфологи обнаруживают деформацию эпителия, клетки Ашкенази. Лимфоидная инфильтрация, наличие моноцитов, плазмоцитов и макрофагов зачастую встречают при различных формах токсического зоба и не могут служить специфическими морфологическими критериями [10].

По мнению В.Г. Аристархова и соавт. (2011), морфологические изменения ткани щитовидной железы могут коррелировать с тяжестью тиреотоксикоза. Так, при легкой степени тяжести в микропрепаратах авторы выявляли умеренно выраженные процессы пролиферации эпителия с формированием сосочков, фолликулы средних размеров. Для средней и тяжелой форм заболевания были характерны резко выраженная пролиферация эпителия, сосочки, фолликулы неправильной формы и разных размеров с жидким коллоидом.

Мнения разных авторов о влиянии активности аутоиммунного процесса на морфологические изменения ткани щитовидной железы отличаются. По наблюдению В.Н. Горбенко (1987), морфологические изменения, характерные для аутоиммунного повреждения ЩЖ, могут быть связны с длительным приемом тиреостатиков. Е.Н. Филимонова (1967), напротив, считает, что длительное применение тиреостатиков приводит к развитию соединительной ткани и склерозированию ткани ЩЖ. Д.А. Дрометр (2009) указывает, что на фоне выраженного аутоиммунного воспаления развитие и прогрессирование патологических процессов приводит к преобладанию пролиферативных изменений с выраженными тиреостимулирующими свойствами. По мнению ряда авторов, лимфоидная и плазмоцитарная инфильтрация щитовидной железы может напрямую зависеть от титра АТ ТПО [10,14,20,27,30].

Таким образом, убедительных данных о том, что характер и степень изменений в щитовидной железе напрямую зависят от уровня ее аутоиммунной стимуляции, на сегодняшний день нет. При этом неправильная трактовка патоморфологических процессов, происходящих в органе, может привести к развитию рецидива заболевания.

Литература

1. Аметов А.С., Кондратьева Л.В., Бугова Л.А. Болезнь

Грейвса и функциональная автономия щитовидной железы в регионе с легким йодным дефицитом // Клин. и экспер. тиреоидол. – 2011. – Т. 7, №4. – С. 51-55.
2. Ветшев П.С., Балаболкин М.И., Петунина Н.А. О показаниях к хирургическому лечению диффузного токсического зоба // Хирургия. – 2000. – №8. – С. 4-7.
3. Дедов И.И., Мельниченко Г.А., Фадеев В. Эндокринология. – М.: ГЭОТАР-Медиа, 2008. – 432 с.
4. Калинин А.П., Майстренко Н.А., Ветшев П.С. Хирургическая эндокринология. – СПб: Питер, 2004. – 960 с.
5. Кандрор В.И., Крюкова И.В., Крайнова С.И. Антитиреоидные антитела и аутоиммунные заболевания щитовидной железы // Пробл. эндокринол. – 1997. – Т. 43, №3. – С. 25-30.
6. Майорова Н.М. Состояние зобной эндемии в регионе с умеренным йодным дефицитом и методы ее профилактики: Автореф. дис. … канд. мед. наук. – М., 1995. – 24 с.
7. Мельниченко Г.А. Аутоиммунный тиреоидит: клинические рекомендации российской ассоциации эндокринологов // Актуальные проблемы заболеваний щитовидной железы: Материалы 2-го Рос. тиреоидологического конгресса. – М., 2002. – С. 5-18.
8. Мишагин В.А. Радиационные поражения щитовидной железы у лиц, проживающих в условиях зобной эндемии. Методы диагностики и терапии: Автореф. дис. … д-ра мед. наук. – М., 1994. – 32 с.
9. Савостьянов К.В., Чистяков Д.А., Петунина Н.А. Генетическая предрасположенность к развитию диффузного токсического зоба в популяции Москвы // Пробл. эндокринол. – 2004. – Т. 50, №6. – С. 10-13.
10. Трошина Е.А. К вопросу о недостатке и избытке йода в организме человека // Клин. и экспер. тиреоидол. – 2009. – Т. 6, №4. – С. 9-16.
11. Фадеев В.В. Современные концепции диагностики и лечения гипотиреоза у взрослых // Пробл. эндокринол. – 2004. – №2. – С. 47-53.
12. Фадеев В.В. Проблемы заместительной терапии гипотиреоза: современность и перспективы // Клин. и экспер. тиреоидол. – 2012. – Т. 8, №3. – С. 17-29.
13. Фадеев В.В., Мельниченко Г.А. Болезнь Грейвса: диагностика, современные средства лечения // Врач. – 2005. – №12. – С. 35-39.
14. Фархутдинова Л.М., Шарипова З.Ф. О распространенности болезни Грейвса в Башкирии // Казанский мед. журн. – 2010. – Т. 91, №1. – С. 114-116.
15. Шилин Д.Е. Актуальные вопросы лабораторной диагностики заболеваний щитовидной железы (современные рекомендации международных организаций) // Лаборатория. – 2002. – №3. – С. 22-25.
16. Ban Y., Tomer Y. The contribution of immune regulatory and thyroid specific genes to the etiology of Graves and Hashimoto's diseases // Autoimmunity. – 2003. – Vol. 36, №6-7. – P. 367-379.
17. Cooper G.S., Stroehla B.C. The epidemiology of autoimmune diseases // Autoimmun. Rev. – 2003. – Vol. 2. – P. 119-125.
18. Edafe O., Antakia R., Laskar N. Systematic review and meta-analysis of predictors of postthyroidectomy hypocalcaemia // Brit. J Surg. – 2014. – Vol. 101, №4. – P. 307-320.
19. Jurecka-Lubieniecka B. Genetic and non-genetic risk factors for the occurrence of ophtalmopathy in the course of Graves disease // Europ. J. Endocrinol. – 2007. – Vol. 122, №1. – P. 231-235.
20. Ku C.F., Lo C.Y., Chan W.F. Total thyroidectomy replaces subtotal thyroidectomy as the preferred surgical treatment for Graves // ANZ J. Surg. – 2005. – Vol. 75, №7. – P. 528-531.
21. Kun I., Balarz J., Nasalean A. Iodine deficiency detected through urinary iodine excretion in schoolchildren living in a goiter prevalent regions of County Mures (December 2005) // Acta endocrinol. – 2006. – Vol. 2, №4. – P. 265-267.
22. Kutev N. Subtotal resection of thyroid gland – optimal method for treatment of Bazedow disease // Prognosis. – 2007. – №3. – P. 9-13.
23. McNab T., J. Ginsbern Use of antithyroid drugs in euthyroid pregnant women with previous Graves' disease // Med. J. – 2005. – Vol. 28, №3. – P. 127-131.
24. Muixi L., Alvarez I., Jaraquemada D. Peptides presented in vivo by HLA-DR in thyroid autoimmunity // Adv. Immunol. – 2008. – Vol. 99. – P. 165-209.
25. Quadbeck B. Basedow Study Group. Impact of smoking on the course of Graves' disease after withdrawal of antithyroid drugs // Exp. Clin. Endocrinol. Diab. – 2006. – Vol. 114, №8. – P. 406-411.
26. Sibarani R.P. Genetics of Graves' disease: the lost concept // Acta Med. Indones. – 2009. – Vol. 41, №1. – P. 37-40.
27. Tomer Y., Huber A. The etiology of autoimmune thyroid disease: a story of genes and environment // J. Autoimmun. – 2009. – Vol. 32, №3-4. – P. 231-239.
28. Vanderpump M.P.J. Epidemiology of Thyroid Dysfunction – Hypothyroidism and Hyperthyroidism // Thyroid Intern. – 2009. – Vol. 2. – P. 3-12.
29. Zeitlin A.A., Simmonds M.J., Gough S.C. Genetic developments in autoimmune thyroid disease: an evolutionary process // Clin. Endocrinol. (Oxf.). – 2008. – Vol. 68, №5. – P. 678-682.
30. Zhao W., Gao B.L., Tian M. Graves' disease treated with thyroid arterial embolization // Clin. Invest. Med. – 2009. – Vol. 32 (Is. 2). – P. 158-165.

НЕКОТОРЫЕ ВОПРОСЫ ЭТИОЛОГИИ И ПАТОГЕНЕЗА ДИФФУЗНО-ТОКСИЧЕСКОГО ЗОБА

Алибоев М.Р., Нишанов М.Ф., Ботиров А.К., Абдуллажонов Б.Р., Ахмадбеков Б.О.

Возникновение и прогрессирование диффузно-токсического зоба зависит от множества факторов, ведущими из которых считают курение, дисфункцию щитовидной железы и методы лечения тиреотоксикоза. Проанализировав современную литературы, посвященную этой проблеме, авторы пришли к выводам, что убедительных данных о том, что характер и степень изменений в щитовидной железе напрямую зависят от уровня ее аутоиммунной стимуляции, на сегодняшний день нет. При этом неправильная трактовка патоморфологических процессов, происходящих в органе, может привести к развитию рецидива заболевания.

Ключевые слова: *щитовидная железа, диффузно-токсический зоб, аутоиммунная стимуляция, патоморфологические процессы, рецидив заболевания.*

УДК: 616.94-022.7(616-001.17)

СОВРЕМЕННОЕ СОСТОЯНИЕ ПРОФИЛАКТИКИ И ИНТЕНСИВНОЙ ТЕРАПИИ ОЖОГОВОГО СЕПСИСА

Ахмедов Р.Ф., Карабаев Х.К., Мухаммадиев М.Х.

КУЙИШ СЕПСИСИНИ ОЛДИНИ ОЛИШ ВА ИНТЕНСИВ ДАВОЛАШНИНГ ҲОЗИРГИ ҲОЛАТИ

Ахмедов Р. Ф., Қорабоев Х. К., Мухаммадиев М.Х.

CURRENT STATE OF PREVENTION AND INTENSIVE THERAPY OF BURN SEPSIS

Akhmedov R.F., Karabayev Kh.K., Mukhammadiev M.Kh.

Самаркандский государственный медицинский институт, Самаркандский филиал РНЦЭМП

Мақолада эрта куйишга қарши терапия натижалари, эрта куйиш сепсисининг олдини олиш элементи сифатида ўрганилган. Муаллифларнинг фикрига кўра, куйиш сепсисида ва септик шокда интенсив терапиядан оқилона фойдаланиш куйиш сепсиси ва полиорган етишмовчилиги бўлган беморларда ўлим кўрсаткичи 58,5% ва 46,9% (2007-2010 йилда) дан 38,8% ва 21,45% (2011-2018 йилда) тушди.

Калит сўзлар: *профилактика, интенсив терапия, сепсис.*

The results of early anti-shock therapy were studied as an element of prevention of the development of "early" burn sepsis. According to the authors, the rational use of intensive therapy for burn sepsis and septic shock contributed to the mortality rate in severely burned patients with sepsis MOI decreased from 58.5% and 46.9% (for 2007-2010) to 38.8% and 21.45% (respectively for 2011-2018).

Key words: *prevention, intensive therapy, sepsis.*

Профилактический подход к терапии тяжелообожженных обеспечивает наилучшие результаты лечения ожогового сепсиса [1]. Немаловажное значение имеют противоэпидемические меры, направленные на предотвращение контаминации ожоговых ран, дыхательных путей, желудочно-кишечного тракта тяжелообожженных нозокомиальными штаммами микроорганизмов. Решающую роль в данном случае играет укомплектованность штатами и оснащенность оборудованием, расходными материалами и перевязочными средствами специализированных ожоговых центров, что позволяет оказывать тяжелообожжённым высокотехнологичную помощь, направленную на скорейшее восстановление кожного покрова и сокращение сроков пребывания в отделениях реанимации и интенсивной терапии [8,13].

По мнению большинства зарубежных и отечественных авторов, важнейшим направлением в профилактике развития ожогового сепсиса является раннее хирургическое лечение пострадавшего, направленное на скорейшее и по возможности бескровное иссечение некротизированных тканей, которые являются не только источником контаминации микроорганизмов, но и сами по себе, еще до присоединения инфекции, служат причиной развития синдрома системного воспалительного ответа (ССВО) и полиорганной недостаточности у детей [23,24].

Своевременное начало противошоковой терапии и ее эффективность также рассматриваются как элемент профилактики развития раннего ожогового сепсиса, так как [13]:

- во-первых, позволяет в кратчайшие сроки подготовить пострадавшего к ранней некрэктомии,

- во-вторых, сократить время гипоперфузии и уменьшить выраженность гипоперфузионного-реперфузионного синдрома, лежащего в основе запуска каскада реакций ССВО и транслокации микроорганизмов в кровоток из ишемизированного кишечника [3].

Существует несколько наиболее часто используемых расчетных формул инфузионно-трансфузионной терапии ожогового шока. Наиболее эффективной, на наш взгляд, является модифицированная формула Паркланда, предполагающая введение кристаллоидных растворов из расчета 3-4 мл/кг/% ожога в первые сутки с добавлением 10-15 г альбумина на S каждый литр кристаллоидов, начиная с 12 часа инфузионной терапии. Использование перфторана в сочетании с субстратными антигипоксантами (реамберин, цитофлавин) в остром периоде ожоговой болезни позволяет редуцировать явления ССВО и существенно улучшить результаты лечения [18,25].

Единого мнения о целесообразности использования селективной деконтаминации кишечника антибактериальными препаратами в периоде ожогового шока не существует. В то же время получены убедительные данные о благотворном влиянии раннего энтерального питания, использования пре- и пробиотиков у тяжелообожженных на снижение частоты развития таких инфекционных осложнений как пневмония и сепсис [10,16,19].

Эффективная интенсивная терапия (ИТ) сепсиса возможна только при условии полноценной хирургической санации очага инфекции и адекватной антимикробной терапии. Неадекватная стартовая антимикробная терапия является независимым фактором летального исхода у больных с сепсисом [9], в том числе ожоговым (рисунок) [6,11,27].

У больных с критическими и сверхкритическими глубокими ожогами значительно возрастает риск развития генерализованных инфекционных осложнений ожоговой болезни. В связи с этим пострадавших с обширными глубокими ожогами бо-

лее 20% поверхности тела антибактериальную терапию с целью профилактики, а затем и лечения осложнений ожоговой болезни включаем в комплексную терапию сразу же после выведения из состояния ожогового шока [15].

Начальный этап – восстановление адекватной гемодинамики

Цель – достижение в первые 6 часов после постановки диагноза ожогового сепсиса следующих показателей: ЦВД 8-12 мм Hg (12-15 мм Hg у пациентов на ИВЛ), среднее АД >65 мм рт. ст., диурез >0,5 мл/кг/ч, SvO_2>70%. Если в течение 6 часов интенсивной терапии целевой уровень сатурации венозной крови не достигнут, то необходимо перелить эритроцитарную массу до достижения гематокрита более 30% и/или начать инфузию добутамина (максимально 20 мкг/кг/мин) для взрослых больных, а для детей в зависимости от возраста и массы тела [4,17].

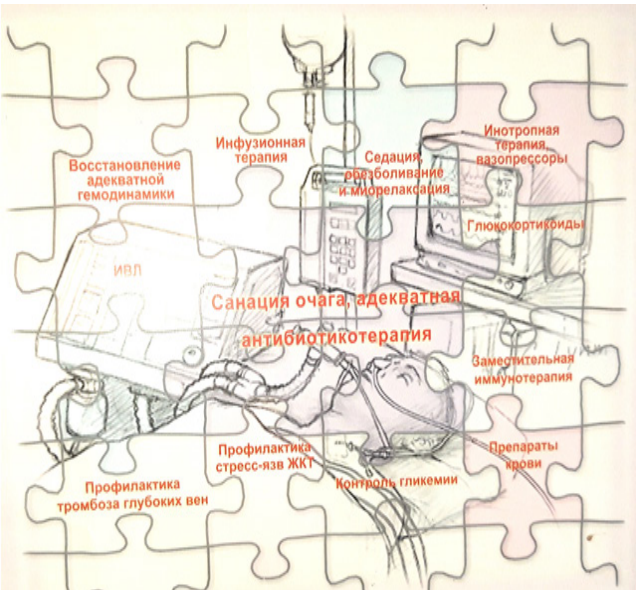

Рисунок. Рациональная терапия сепсиса.

Диагностика инфекции

Материалы для микробиологического исследования берут до начала антибиотикотерапии. Как минимум, необходимо взять 2 посева крови (один образец – при венепункции и по одному образцу из каждого венозного катетера, если длительность катетеризации свыше 48 ч). Другие посевы (моча, рана, мокрота и др.) берут в соответствии с конкретной критической ситуацией. Необходимо применить все возможные способы для поиска очага инфекции и идентификации возбудителя. Микробиологическое исследование не должно значимо задерживать начало антибиотикотерапии [14,22].

Антибиотикотерапия

Максимально быстро (при тяжелом ожоговом сепсисе и септическом шоке – в течение часа после постановки диагноза) должны быть назначены внутривенно антибиотики широкого спектра. Наиболее эффективными стартовыми препаратами, назначаемыми эмпирически, являются карбапенемы. Эмпирическая антибиотикотерапия проводится до идентификации патогена и определения его антибиотикочувствительности (обычно в течение 48-72 ч), после чего необходима повторная оценка клинической ситуации, возможен пересмотр антибиотикотерапии с учетом результатов микробиологических исследований. Для инфекций, вызванных Pseudomonas spp., больным с нейтропенией показана комбинированная антибиотикотерапия (базовый антибиотик + аминогликозид). Антибиотики должны быть немедленно отменены, если диагноз бактериальной инфекции отвергнут. Все антибактериальные препараты вводятся этим больным внутривенно. Абсолютным показанием к проведению немедленной и интенсивной антибактериальной терапии является инфекционные осложнения ожоговой болезни. Назначение антибактериальных препаратов обожженным должно основываться на комплексной оценке их состояния с учетом обширности повреждения, его глубины, стадии ожоговой болезни, ее осложнений, степени обсемененности микрофлорой ожоговых ран, иммунного статуса, а также возраста больного, характера и тяжести сопутствующей патологии [7,26,30].

Препаратами выбора при сепсисе у обожженных являются полусинтетические пенициллины (ампициллин, карбенициллин) и их комбинации с ингибиторами беталактамаз (амоксициллин + клавулоновая кислота, ампициллин + сульбактам), цефалоспорины III поколения (цефотаксим, цефтазидим, цефтизоксим, цефтриаксон, цефоперазон), комбинация цефаперазона с сульбактамом, аминогликозиды (гентамицин, тобрамицин и сизомицин), фторхинолоны (афлоксацин, пефлоксацин и ломефлоксации). При глубоких ожогах с поражением костных структур назначаем линкомицин, при обнаружении анаэробной неклостридиальной инфекции – клиндамицин и метронидазол. Обнаружение грибковой инфекции требует назначения нистатина, амфотерицина В или флюконазола. Профилактическое назначение нистатина необходимо всем обожженным, которым проводится системная антибактериальная терапия препаратами широкого спектра действия [2,11].

Санация очага инфекции

Необходим поиск и неотложная санация очага инфекции (ранняя некрэктомия с аутодермопластикой, удаление инфицированных сосудистых катетеров и т д.)

Инфузионная терапия

Не доказано наличие преимуществ коллоидов по сравнению с кристаллоидами. «На старте» больным с гиповолемией внутривенно вводят 1000 мл кристаллоидов или 300-500 мл коллоидов в течение 30 минут; введение может быть продолжено с учетом достигнутого эффекта (повышение АД и темпа диуреза) и переносимости. Целевой уровень ЦВД – более 8 мм рт. ст. (>12 мм рт. ст. у пациентов на ИВЛ) [9,28].

Вазопрессоры

Назначаются, если после коррекции гиповолемии не удается достичь адекватных АД и органной перфузии. Необходимо стремиться к поддержанию

среднего АД выше 65 мм рт. ст. В случае жизнеугрожающей гипотензии вазопрессоры назначаются во время восполнения внутрисосудистого обмена. Препаратами выбора при сепсисе являются норадреналин и допамин, причем норадреналин более эффективен при септическом шоке. Необходимо учитывать, что допамин обладает более выраженными проаритмогенными свойствами по сравнению с норадреналином. Не рекомендуется использование допамина в «почечных» дозах. У больных, нуждающихся в терапии вазопрессорами, рекомендовано проведение инвазивного мониторинга АД. У пациентов с рефрактерной гипотензией, несмотря на восполнение объема и применение вазопрессоров, возможно применение вазопрессина в дозах 01-0,04 Ед/мин (у взрослых) в комбинации с норадреналином [10].

Инотропная терапия

Пациентам с низким сердечным выбросом, несмотря на адекватную коррекцию гиповолемии, показано применение добутамина (в комбинации с вазопрессорами при наличии гипотензии) [20].

Препараты крови

Показание к переливанию эритроцитарной массы – снижение уровня гемоглобина менее 70 г/л. Целевой уровень гемоглобина – 70-90 г/л. В отсутствие других показаний не рекомендовано использование эритропоэтина для коррекции анемии на фоне сепсиса. Не рекомендуется рутинное использование свежезамороженной плазмы для коррекции нарушений свертывающей системы крови [12].

ИВЛ при остром респираторном дистресс-синдроме

Необходимо избегать больших дыхательных объемов (>6 мл/кг), высокого давления плато (>30 см вод. ст.) – при этом допустима умеренная гиперкапния. Рекомендована вентиляция с положительным давлением в конце выдоха для предотвращения экспираторного коллапса альвеол.

У больных с острым респираторным дистресс-синдромом, требующих высоких величин FiO_2 и давления плато – вентиляция в положении на животе (если это не противопоказано). Дня предупреждения вентилятор-ассоциированной пневмонии головной конец кровати должен быть приподнят под углом 45° [21].

Нутритивная поддержка

Развитие синдрома полиорганной недостаточности при сепсисе, как правило, сопровождается проявлениями гиперметаболизма. В этой ситуации покрытие энергетических потребностей происходит за счет деструкции собственных клеточных структур (аутоканнибализм), что усугубляет имеющуюся органную дисфункцию и усиливает эндотоксикоз. Поэтому проведение искусственной питательной поддержки является крайне важным компонентом лечения и входит в комплекс обязательных лечебных мероприятий [30].

Нутритивная поддержка рассматривается в качестве метода, предотвращающего развитие тяжелого истощения (белково-энергетической недостаточности) на фоне выраженного гиперкатаболизма и гиперметаболизма, являющихся наиболее характерными метаболическими характеристиками генерализованной воспалительной реакции инфекционного происхождения [5,12]. Включение энтерального питания в комплекс интенсивной терапии предупреждает транслокацию микрофлоры из кишечника, развитие дисбактериоза, повышает функциональную активность энтероцита и защитные свойства слизистой оболочки, снижая степень эндотоксикоза и риск возникновения вторичных инфекционных осложнений. При проведении нутритивной поддержки целесообразно ориентироваться на следующие рекомендации **(категория доказательности С):**

- энергетическая ценность – 25-35 ккал/кг/24 ч – острая фаза;
- 35-50 ккал/кг/24 ч – фаза стабильного гиперметаболизма;
- глюкоза – менее 6 г/кг/24 ч;
- липиды – 0,5–1 г/кг/24 ч;
- белки – 1,2–2,0 г/кг/24 ч (0,20-0,35 г азота/кг/24 ч), тщательный контроль азотистого баланса;
- витамины – стандартный суточный набор + вит. К (10 мг/24 ч) + вит. B_1 и B_6 (100 мг/24 ч) + вит. А, С, Е;
- микроэлементы – стандартный суточный набор + Zn (15–20 мг/24 ч + 10 мг/л при наличии жидкого стула);
- электролиты – Na^+, K^+, Ca соответственно балансным расчетам и концентрации в плазме + P^2 (>16 ммоль/24 ч) + Mg^2 (>200 мг/24 ч).

Раннее начало нутритивной поддержки в сроки 24-36 ч более эффективно, чем с 3-4 суток интенсивной терапии. Особенно это касается протоколов раннего и позднего начала энтерального зондового питания **(категория доказательности В).**

Раннее энтеральное питание рассматривается как более дешевая альтернатива полному парентеральному питанию [16].

Выбор метода нутритивной поддержки зависит от степени выраженности питательной недостаточности и состояния функций желудочно-кишечного тракта – пероральный прием энтеральных диет, энтеральное зондовое питание, парентеральное питание, парентеральное + энтеральное зондовое питание [26].

Пероральный прием энтеральных смесей (сиппинг в виде напитка в сочетании с естественным питанием) применяют в тех ситуациях, когда больной может питаться самостоятельно через рот, но потребности в белковых и энергетических нутриентах высокие, либо больной не может усвоить весь объем лечебного рациона. В качестве смесей энтерального питания по показаниям могут быть использованы стандартные полимерные смеси высокой питательной плотности. Среднесуточный объем готовой смеси – 500-1000 мл (1 мл = 1 ккал). Доля энтерального питания в суточном рационе – от 25 до 75%. Адаптация больного к смесям проводится постепенно в течение 2-3 дней с увеличением суточной дозы на 50-100 мл.

В условиях, когда функции ЖКТ сохранены, но нарушены акт глотания и сознание, внутрижелудочное зондовое питание сбалансированными рационами полностью обеспечивает энергетические и пластические потребности организма в условиях повышенных энергозатрат [6].

При структурных и функциональных нарушениях ЖКТ применяют внутрикишечное введение питательной смеси. В зависимости от степени кишечной недостаточности на первом этапе используют полуэлементные (олигопептидные) смеси в возрастающей концентрации: 10-15-20% объемом до 2000-3000 мл. По мере восстановления основных функций ЖКТ переходят на энтеральное введение стандартной смеси в тех же объемах и концентрации. Для эффективного синтеза эндогенного белка важно соблюдение метаболического соотношения: небелковые калории/общий азот в диапазоне 1 г азота к 110-130 ккал [26].

Углеводы не должны вводиться в дозе более 6 г/кг/сут в связи с тем, что существует риск развития гипергликемии и активации процессов катаболизма в скелетных мышцах. При парентеральном введении жировых эмульсий рекомендуется режим круглосуточного введения. Необходимо отдавать предпочтение жировым эмульсиям второго поколения типа МСТ/ЛСТ, которые демонстрируют более высокую скорость утилизации из кровеносного русла и окисления у больных с тяжелым сепсисом **(категория доказательности С).**

Противопоказания к нутритивной поддержке:

- рефрактерный шок (доза допамина более 15 мкг/кг/мин и сист. АД менее 90 мм рт. ст.);
- непереносимость сред для проведения нутритивной поддержки;
- тяжелая некупируемая артериальная гипоксемия;
- некорригированная гиповолемия;
- декомпенсированный метаболический ацидоз.

Контроль гликемии

Важным аспектом комплексной ИТ при тяжелом ожоговом сепсисе является постоянный контроль уровня гликемии и инсулинотерапия. Высокий уровень гликемии и необходимость в инсулинотерапии являются факторами неблагоприятного исхода у больных с диагностированным сепсисом (категория доказательности С). В этой связи необходимо стремиться к поддержанию уровня гликемии в пределах 4,5–6,1 ммоль/л [7].

При уровне гликемии более 6,1 ммоль/л должна проводиться инфузия инсулина (в дозе 0,5-1 ЕД/ч) для подержания нормогликемии (4,4-6,1 ммоль/л). Контроль концентрации глюкозы проводят каждые 1-4 ч в зависимости от клинической ситуации.

При выполнении данного алгоритма регистрируется статистически значимое повышение выживаемости **(категория доказательности В).**

Кортикостероиды

Главным итогом современных исследований является получение высокого уровня доказательств, которые можно суммировать следующим образом:

- использование ГКС в высоких дозах (метилпреднизолон – 30-120 мг/кг/сут 1 день или 9 дней; дексаметазон – 2 мг/кг/сут 2 дня; бетаметазон – 1 мг/кг/сут 3 дня) в терапии септического шока нецелесообразно в связи с отсутствием влияния на снижение летальности и увеличением риска госпитальных инфекций;
- добавление гидрокортизона в дозах 240-300 мг/сут на протяжении 5-7 дней к комплексу терапии септического шока (СШ) позволяет ускорить момент стабилизации гемодинамики, отмены сосудистой поддержки, а также снизить летальность в популяции больных с сопутствующей относительной надпочечниковой недостаточностью **(категория доказательности В).**

Необходимо отказаться от необоснованного эмпирического назначения преднизолона и дексаметазона. При отсутствии лабораторных доказательств развития относительной надпочечниковой недостаточности к использованию гидрокортизона в дозе 300 мг/сут (на 3-6 введений) следует прибегать при рефрактерном СШ или при необходимости введения для поддержания эффективной гемодинамики высоких доз катехоламинов. Эффективность гидрокортизона при СШ может быть связана, главным образом, со следующими механизмами действия ГКС в условиях системного воспаления: активацией ингибитора ядерного фактора (IkB-a) и коррекцией относительной надпочечниковой недостаточности [8,29].

В свою очередь торможение активности ядерного фактора (NF-кB) ведет к снижению синтеза индуцибельной NO-синтетазы (NO – наиболее мощный эндогенный вазодилататор), а также образования провоспалительных цитокинов, циклооксигеназы и молекул адгезии.

Применение глюкокортикоидов при отсутствии септического шока и/или признаков адреналовой недостаточности на фоне сепсиса необоснованно.

Активированный протеин С (дротрекогин-α активированный, Зигрис).

Одним из характерных проявлений сепсиса является нарушение системной коагуляции (активация коагуляционного каскада и угнетение фибринолиза), которое в итоге приводит к гипоперфузии и органной дисфункции. Воздействие активированного протеина С (АПС) на систему воспаления реализуется через несколько механизмов:

- снижение присоединения селектинов к лейкоцитам, что сопровождается предохранением цельности сосудистого эндотелия, играющего важнейшую роль в развитии системного воспаления;
- снижение высвобождения цитокинов из моноцитов;
- блокирование высвобождения TNF-α из лейкоцитов;
- ингибирование выработки тромбина, который потенцирует воспалительный ответ.

Антикоагулянтное, профибринолитическое и противовоспалительное действие АПС обусловлено:

- деградацией факторов Va и Villa, что ведет к подавлению тромбообразования;
- активацией фибринолиза за счёт подавления PAI-1 (ингибитора активатора плазминогена);

- прямым противовоспалительным эффектом на эндотелиальные клетки и нейтрофилы;

- защитой эндотелия от апоптоза.

Введение АПС (дротрекогин-α активированный, Зигрис) в дозировке 24 мкг/кг/ч в течение 96 часов снижает риск летального исхода на 19,4% **(категория доказательности А).**

Показания к применению Зигриса – сепсис с тяжестью состояния более 25 баллов по шкале APACHE II или развитие двухкомпонентной полиорганной недостаточности. Обязательное условие назначения – надежное устранение очага инфекции и как можно более раннее начало инфузии АПС [13,19].

Иммунозаместительная терапия

Целесообразность включения внутривенных иммуноглобулинов (IgG и IgG + IgM) связана с их возможностью ограничивать избыточное действие провоспалительных цитокинов, повышать клиренс эндотоксина и стафилококкового суперантигена, устранять анергию, усиливать эффект беталактамных антибиотиков. Использование внутривенных иммуноглобулинов в рамках иммунозаместительной терапии тяжелого сепсиса и СШ является в настоящее время единственным реально доказанным методом иммунокоррекции при сепсисе, повышающим выживаемость. Наилучший эффект зарегистрирован при использовании комбинации IgG и IgM пентаглобин (категория доказательности А). Стандартный режим дозирования заключается во введении 3-5 мл/кг/сут в течение трех дней подряд. Наиболее оптимальные результаты получены при использовании иммуноглобулинов в раннюю фазу шока («теплый шок») и у пациентов с тяжелым сепсисом и диапазоном индекса тяжести по шкале APACHE II – 20-25 баллов **(категория доказательности С).**

Профилактика тромбоза глубоких вен

Имеющиеся данные подтверждают, что профилактика тромбоза глубоких вен существенно влияет на результаты лечения больных с сепсисом (категория доказательности А). С этой целью могут использоваться как нефракционированный гепарин, так и препараты низкомолекулярного гепарина. Главными преимуществами препаратов низкомолекулярного гепарина являются меньшая частота геморрагических осложнений, менее выраженное влияние на функцию тромбоцитов, пролонгированное действие, то есть возможность однократного введения в сутки [19].

Профилактика образования стресс-язв желудочно-кишечного тракта

Это направление играет существенную роль в благоприятном исходе при ведении больных с тяжелым сепсисом и септическим шоком, так как летальность у больных с кровотечениями из стресс-язв желудочно-кишечного тракта колеблется от 64 до 81%. Частота возникновения стресс-язв без проведения их профилактики у больных в критическом состоянии может достигать 52,8%. Профилактическое применение блокаторов H_2-рецепторов и ингибиторов протонной помпы в два раза и более снижает риск осложнений (**категория доказательности В**). Основное направление профилактики и лечения – поддержание pH выше 3,5 (до 6,0). При этом эффективность ингибиторов протонной помпы выше, чем применение H_2-блокаторов [2].

Парентеральная озонотерапия

Наши исследования показали, что одним из методов лечения ожогового сепсиса является внутривенное введение озонированного физиологического раствора в объёме 200 мл в течение 10 дней после ожога, с концентрацией озона в жидкости 4 мг/л, 1 раз в сутки. Парентеральная озонотерапия оказывает бактерицидное, иммуностимулирующее, детоксикационное действие, длительно активирует собственную антиоксидантную систему (каталазу и восстановленный глутатион).

Заключение

На динамику развития системного воспалительного ответа в ранние сроки после травмы влияют не только площадь и глубина ожогов, но и инфекционный процесс. Клинические признаки ССВО у обожженных с сепсисом более выражены, чем у пострадавших с местными и дистантными инфекционными осложнениями. Его максимальные проявления совпадают по срокам с генерализацией инфекции, подтвержденной результатами микробиологических, гистоморфологических и иммунологических исследований. Ранняя диагностика сепсиса позволяет своевременно осуществлять коррекцию проводимой интенсивной терапии и улучшать результаты лечения тяжелообожженных.

Рациональное применение интенсивной терапии ожогового сепсиса и септического шока показали, что среди тяжелообожженных с сепсисом ПОН и летальность снизились соответственно с 58,5 и 46,9% (2007-2010 гг.) до 38,8 и 21,45% (2011-2018 гг.).

Литература

1. Алексеев А.А., Крутиков М.Г. Сепсис в комбустиологии // Комбустиология. – 2004. – №20. – С. 57-63.

2. Алексеев А.А. Ожоговый сепсис: диагностика, профилактика, лечение: Автореф. дис. … д-ра мед. наук. – М., 1993. – 40 с.

3. Алексеев А.А., Крутиков М.Г. Яковлев В.П. Ожоговая инфекция. Этиология, патогенез, диагностика, профилактика и лечение. – М.: Вузовская книга, 2010. – 413 с.

4. Ахмедов Р.Ф., Карабаев Х.К., Авазов А.А. и др. Ожоговый сепсис: грозное осложнение термической травмы // Инновационные технологии лечение ожогов и ран: достижения и перспективы: Всерос. симп. с междунар. участием. – М., 2018. – С. 19-21.

5. Ахмедов Р.Ф., Карабаев Х.К., Тагаев К.Р. и др. Эффективность гепатопротекторной терпи у больных с ожоговым сепсисом // Актуальные вопросы комбустиологии: Всерос. симп. с междунар. участием. – Сочи, 2019. – С. 13-14.

6. Ахмедов Р.Ф., Курбонов Н.А., Кенжамуродова К.С. Полиорганная недостаточность при ожоговом сепсисе // Биология ва тиббиёт муаммолари: Халкаро илмий журнал. – 2019. – №1,1 (108). – С. 10.

7. Бочоришвили В.Г., Бочоришвили Т.В. Новая иммунологическая концепция сепсиса и её клиническое значение // Int J. Immunoreahabil. – 1997. – №6. – P. 20-26.

8. Вазина И.Р. Основные причины смерти обожженных в восьмидесятые и девяностые годы двадцатого века // Актуальные проблемы термической травмы: Материалы конф. – СПб, 2002. – С. 40-41.

9. Гельфанд Б.Р. Роль кишечника в патогенезе метаболи-

ческих сдвигов при критических состояниях // Искусственное питание в неотложной хирургии. – М., 2002. – 365 с.
10. Герасимова Л.И. Метаболические нарушения и место энтерального зондового питания в их коррекции у больных с ожоговой травмой // Энтеральное зондовое питание у больных с хирургической патологией. – М., 1982. – С. 45-68.
11. Гринев М.В., Громов М.И., Комраков В.Е. Хирургический сепсис. – Санкт-Петербург; Москва, 2001. – 315 с.
12. Гузенко Б.В., Слесаренко С.В. Модифицированная прогностическая шкала оценки тяжести течения и результатов лечения тяжелой ожоговой болезни // Комбустиология. – 2004. – №20. – С. 51-52.
13. Карабаев Х.К., Фаязов А.Д. и др. Интенсивная терапия ожогового сепсиса и септического шока: Метод. рекомендация. – Самарканд, 2018. – 19 с.
14. Крутиков М.Г. Инфекция у обожженных: этиология, патогенез, диагностика, профилактика и лечение: Автореф. дис. … д-ра мед. наук. – М., 2005. – 38 с.
15. Крылов К.М., Филиппова О.В., Шлык И.В. Роль раневой инфекции в развитии системного воспалительного ответа у пострадавших с тяжелой термической травмой // Скорая мед. помощь. – 2006. – №3. – С. 61-62.
16. Орлова О.В. Нутриционная поддержка в интенсивной терапии пострадавших с тяжелой термической травмой: Автореф. дис. … канд. мед. наук. – СПб, 2004. – 28 с.
17. Савельев В.С., Гельфанд Б.Р. Сепсис в начале XXI века. Классификация, клинико-диагностическая концепция и лечение: Практ. руководство. – М.: Литтера, 2006. – 172 с.
18. Софронов Г.А., Крылов К.М., Шлык И.В. и др. Использование перфторана в интенсивной терапии острого периода ожоговой болезни: Пособие для врачей. – СПб, 2010. – 28 с.
19. Спиридонова Т.Г. Полиорганная дисфункция и недостаточность у обожженных: Автореф. дис. ... д-ра мед. наук. – М., 2007. – 46 с.
20. Толстов А.В., Филимонов А.А., Колсонов А.В. Предложения по классификации ожоговой генерализованной инфекции // Нижегородский мед. журн. Комбустиология. –2004. – №4. – С. 110-111.
21. Ушакова Т.А. Адаптивные реакции у тяжелообожженных в условиях интенсивной терапии: Дис. ... д-ра мед. наук. – М., 2008. – 268 с.
22. Шафиков И.З., Фаррахов А.З., Ахмеров А.Б. и др. Видовой состав микрофлоры у больных с термическими ожогами и ожоговой болезнью // Комбустиология. – 2004. – №4. – С. 121-122.
23. Шлык И.В. Ожоговый сепсис: особенности патогенеза, прогнозирование, профилактика и лечение: Дис. ... д-ра мед. наук. – СПб, 2009. – 312 с.
24. Bargues L., Chancerelle Y., Catineau J. et al. Evaluation of serum procalcitonin concentration in the ICU following severe burn // Burns. – 2007. – Vol. 33, №10. – P. 860-864.
25. Bloemsma G.C., Dokter J., Boxma H. et al. Mortality and causes of death in a burn centre // Burns. – 2008. – Vol. 34, №8. – P. 1103-1107.
26. Cumming J., Purdue G.F., Hunt J.L. et al. Objective estimates of the incidence and consequences of multiple organ dysfunction and sepsis after burn trauma // J. Trauma. – 2001. – Vol. 50, №3. – P. 510-515.
27. Gosain A., Gamelli R.L. Role of the Gastrointestinal tract in burn sepsis // J. Burn Care Reabilit. – 2005. – Vol. 26, №l. – P. 85-91.
28. Greenhalyh D.G., Saffle S.R., Holmes S.H. American Burn association Consensus conference to define sepsis and infection in Burns: Special report // Burn Care Res. – 2007. – Vol. 28, №5. – P. 776-790.
29. Luterman A., Dacso C.C., Curreri P.W. Infection in burn patients // Amer. J. Med. (NewYork). – 1986. – Vol. 81 (Suppl. lA). – P. 45-52.
30. Sheridan R.L. Infection in critically ill pediatric burn patients // Semin in Ped. Inf. Dis. – 2000. – Vol. 24, №4. – P. 307-311.

СОВРЕМЕННОЕ СОСТОЯНИЕ ПРОФИЛАКТИКИ И ИНТЕНСИВНОЙ ТЕРАПИИ ОЖОГОВОГО СЕПСИСА

Ахмедов Р.Ф., Карабаев Х.К., Мухаммадиев М.Х.

Проанализированы результаты ранней противошоковой терапии как элемента профилактики развития «раннего» ожогового сепсиса. По мнению авторов, рациональное применение интенсивной терапии ожогового сепсиса и септического шока способствовало у тяжелообожженных с сепсисом частота полиорганной недостаточности и летальность снизились соответственно с 58,5 и 46,9% (2007-2010 гг.) до 38,8 и 21,45% (2011-2018 гг.).

Ключевые слова: *профилактика, интенсивная терапия, сепсис.*

УДК: 616.314-089.843

СОВРЕМЕННЫЕ ПРИНЦИПЫ ПРОТЕЗИРОВАНИЯ НА ИМПЛАНТАТАХ

Дусматов Ж.Э., Махкамова Ф.Т.

IMPLANTLARGA PROTEZLASHNING ZAMONAVIY TAMOYILLARI

Do'smatov J.E., Maxkamova F.T.

MODERN PRINCIPLES OF PROSTHETICS ON IMPLANTS

Dusmatov J.E., Makhkamova F.T.

Ташкентский государственный стоматологический институт, Ташкентский педиатрический медицинский институт

Ushbu maqolada zamonaviy implantlarni protezlash haqida umumiy ma'lumot berilgan. Olinadigan, shartli ravishda olinadigan va olinmaydigan конструкция to'g'risidagi ma'lumotlar berilgan. Implantatsiyaning turli xil usullarini hisobga olgan holda, har qanday dizaynga ustunlik berish mumkin emas. Har holda, implantlarni tanlash va o'rnatish, kompyuter tomografiyasi va klinik tekshiruv ma'lumotlariga muvofiq qat'iy individual ravishda amalga oshirilishi kerak. Ushbu maqolada, shuningdek, to'liq va qisman ikkilamchi adentiya uchun kerakli miqdordagi implantlar haqida ma'lumotlar keltirilgan. Yuqorida aytilganlarni umumlashtirib, implantni tanlash muammosi to'liq tushunilmagan deb aytishimiz mumkin, bu ushbu sharhning dolzarbligini belgilaydi.

Kalit so'zlar: *implant; implantlarni protezlash, ikkilamchi qisman adentiya, tishlarning to'liq yo'qligi, abatment.*

The data on removable, conditionally removable and non-removable structures are given. Given the variety of different methods of implantation, one cannot give preference to any one design. In each case, the selection and installation of implants should be carried out strictly individually, according to the data of computed tomography and clinical examination. This article also provides data on the desired number of implants for complete and partial secondary adentia. Summarizing the above, we can say that the problem of choosing an implant is not fully understood, which determines the relevance of this review.

Key words: *implant, implant prosthetics, secondary partial adentia, complete absence of teeth, abutment.*

Изучив все многообразие вариантов имплантологического лечения больных с полным отсутствием зубов (ПОЗ), Ф.Ф. Лосев выделил 3 основных типа протезирования с опорой на имплантаты. Съемные протезы могут иметь кнопочную фиксацию на 2 имплантата, фиксироваться на горизонтальную балку или на первичный каркас типа ленточной балки. Условно-съемные протезы имеют металлический каркас, пластмассовый базис и гарнитурные зубы, фиксируясь к имплантатам при помощи винтов. Несъемные протезы – это, чаще всего, металлокерамические коронки и мостовидные протезы, фиксация которых к имплантатам выполняется методом цементирования либо винтами [1,5,14].

А.М. Миргазизов высказывает мнение о том, что соотношение количества несъемных и съемных протезов на имплантатах, а также доля условно-съемных конструкций от общего объема работ на имплантатах являются важными показателями работы зуботехнической лаборатории [7,8].

По наблюдениям P. Petterson [19], из 148 несъемных зубопротезных работ с опорой на имплантаты 53% являлись частичными протезами, 32% – одиночными коронками, 13% – протезами при ПОЗ и 3% были соединены с естественными зубами. Большинство имплантатов (89%) устанавливались после полного заживления костной ткани, через 6 месяцев после удаления зубов. Для удержания полного съемного протеза нижней челюсти может быть использовано следующее количество имплантатов: 1 имплантат по средней линии, 2 имплантата в области клыков или боковых резцов, 3 имплантата в области клыков и по средней линии, а также 4 имплантата, на верхней челюсти для удержания полного съемного протеза можно установить 2 или 4 имплантата. Выбор конкретной системы фиксации полных съемных протезов относительно аттачменов зависит от вертикальных и горизонтальных размеров протезной конструкции, что обеспечивает ее надежное долговременное удержание.

Изучением шариковых абатментов для удержания полного съемного пластиночного протеза занимались O. Donatsky (1996), M.R. Fenlon (2002) и M.S. Cune (2004).

Д.А. Смирнов описывает установку 3 имплантатов с шариковыми абатментами во фронтальном отделе нижней челюсти и съемный протез с несоединенными матричными компонентами [11].

M.P. Gulizio установил, что степень ретенции съемного протеза шаровидным абатментом не изменяется при установке имплантата с умеренным наклоном [11]. Известно о клиническом использовании раннего включения в функцию двух несоединенных имплантатов, которые служили для удержания полного съемного протеза нижней челюсти [17].

T. Taiyeb-Ali устанавливал по 2 несоединенных имплантата с абатментами в виде шариковых аттачменов, причем у 24 больных имплантаты были обычных размеров (диаметр 3,5 мм, длина 11 мм) с золотыми матрицами, а у 14 больных – тонкие и длинные имплантаты (диаметр 1,8 мм, длина 15 мм) с нейлоновыми матрицами. При сравнении этих двух моделей лечения при помощи биомеханического анализа в эксперименте статистически значимой разницы не выявлено [16].

G.T. Stoker отмечает, что стоимость протезирования с использованием балки выше, чем с опо-

рой на 2 несоединенных имплантата, но в перспективе дальнейшего пользования применение балки оправдано с точки зрения экономической целесообразности [20].

K. Sliwowsky (2008) считает, что протезирование больных с ПОЗ нижней челюсти при помощи балки, фиксируемой на двух имплантатах, реализует современную тенденцию упрощения лечения и уменьшения его длительности.

А.М. Миргазизов выделяет 4 основных типа использования балок (первичных каркасов) в полном съемном протезировании с опорой на имплантаты в зависимости от характеристики их опоры: 2 имплантата в резцовом или клыковом сегменте (двухопорная балка); 3 или 4 имплантата в резцовом, клыковом и премолярном сегментах (трех- или четырехопорная балка); то же, что и предыдущий вариант, но с консольным удлинением; 6 и более имплантатов в резцовом, клыковом, премолярном и молярном сегментах (многоопорная балка) [7,8].

А.П. Перевезенцев рассматривает варианты применения различных типов аттачменов при полном съемном протезировании на имплантатах, а также указывает, что если изготавливается двухопорная балка, то она должна иметь округлый верхний край, а у матрицы необходимо укоротить плечи, чтобы обеспечить шарнирное движение протеза вокруг балки [9].

G. Rubeling [18] в 4 публикациях обосновывает необходимость применения технологии искро-эрозионной обработки металлических каркасов зубных протезов, фиксируемых имплантатов, так как неточности посадки зубопротезной конструкции ведут к перенапряжению на соответствующих участках имплантата, что вызывает резорбцию прилежащей костной ткани. Отметим, что он упоминает термины «супраструктура» (каркас съемного протеза) и «мезиоструктура» – это то, что некоторые отечественные авторы называют «первичный каркас».

Р.Ю. Чуйкин описывает работу, выполненную с опорой на 4 имплантата нижней челюсти, соединенные мезиоструктурой типа ленточной балки, относительно которой изготовлен съемный протез с цельнолитым базисом, фиксирующимся с помощью поворотных ригелей [8].

В течение трехмесячного периода остеоинтеграции имплантатов, которые оставались открытыми в полость рта, в качестве временной конструкции использовался полный съемный пластиночный протез с мягкой подкладкой. М.М. Угрин показывает установку 8 имплантатов на верхней челюсти (по 4 в дистальном отделе с каждой стороны) и 4 имплантатов в межментальном пространстве нижней челюсти с последующим соединением имплантатов балками и изготовлением съемных протезов [13].

A. Acri (2011) опубликовал клиническую работу с 8 имплантатами на верхней челюсти и 9 – на нижней челюсти, которые соединялись единой балкой с шариковыми аттачменами для фиксации съемных протезов.

K. Chmelewski (2008) считает, что для пожилых пациентов, исходя из соображений сочетания функции, эстетики, удобства гигиены и разумной цены, оптимальным решением для имплантологического лечения при ПОЗ верхней челюсти является съемный протез с телескопической фиксацией. Автор использовал 6 имплантатов, установленных в области клыков и премоляров.

После периода достижения остоинтеграции длительностью 6 месяцев, был изготовлен полный пластиночный протез верхней челюсти, который имел металлический каркас, перекрывающий гребень альвеолярного отростка, 12 искусственных зубов и телескопические колпачки для фиксации к абатментам Ankylos SynCone.

P. Hess (2011), L. Foundouka (2011) и N. Yunus (2011) также информируют об использовании телескопической системы фиксации на 2-4-х коронках, причем последний автор во время сдачи протеза отмечает установку внешних телескопических элементов в базис протеза клиническим способом (в полости рта пациента, под контролем прикуса).

R.A. Bulard (2005) и T.E. Shatkin (2007) сообщают о применении при полном съемном протезировании миниимплантатов (тонких и неразборных).

Е.Я. Малорян использовал для фиксации полного съемного протеза нижней челюсти 4-6 неразборных винтовых имплантата диаметром 3 и 4 мм длиной от 17 до 23 мм, установленных в межментальной области, стабилизированных сразу после введения каппой и нагружаемые постоянным протезом через 2-3 недели после операции [6].

I. Trajkovska-Zareska (2011) обращает внимание на то, что если больной перед дентальной имплантацией пользовался обычными полными съемными протезами, то период адаптации к съемным протезам с опорой на имплантаты длится меньше, чем, если пациент никогда не пользовался съемными протезными конструкциями. Ряд исследователей проводили сравнительный анализ различных вариантов применения имплантатов для фиксации съемных протезов у больных с ПОЗ.

N. Sykaras (2011) считает, что выбор между свободно стоящими и соединенными имплантатами является важным фактором долговременного успеха полного съемного протезирования.

При этом V. Palarie (2011), изучив стабильность имплантатов методами частотно-резонансного анализа и «Periotest», а также определив гигиенические индексы (Loe и Silness, Muhlemann, Mombelli), не выявил достоверных различий протезирования с опорой на балку в сравнении с фиксацией абатментами в виде аттачменов.

C. Cristache (2011) утверждает, что оба названных типа полного съемного протезирования с опорой на имплантаты при их раннем включении в функцию (через 6 нед. после операции) следует считать простыми, предсказуемыми и экономически оправданными.

P. Thoolen (2011) у 48 больных с ПОЗ использовал 132 имплантата, из них 128 на нижней челюсти. 97% имплантатов устанавливали через 3 месяца после удаления зубов, 3% – через 9 месяцев. Костно-

пластические материалы не применялись. Всем пациентам изготавливались полные съемные протезы, фиксированные балкой, причем у 30 протезов – с опорой на 2 имплантата, у 18 протезов – с опорой на 4 имплантата. 80% протезов сдавались пациентам через 9 недель после операции, 20% – через 12 недель. Срок наблюдения варьировал от 20 до 47 месяцев, в среднем 34±6,0 месяца. Отторгся лишь 1 имплантат, клиническая эффективность составила 99,2%.

W. Slot (2009, 2011) у 50 пациентов с ПОЗ, поровну разделенных на 2 группы, устанавливал на верхней челюсти по 4 имплантата в области фронтальных зубов, либо по 6 имплантатов в области фронтальных зубов и премоляров, а также у каждого больного по 4 имплантата в межментальной области на нижней челюсти. Все имплантаты соединялись балкой и служили для удержания полного съемного протеза. В течение одного года после нагружения отторгся только 1 имплантат (во 2-й группе), средняя убыль маргинальной кости составила 0,23±0,58 и 0,31±0,29 мм. Выявленные различия не являлись статистически значимыми. Если клинические результаты сопоставимы, то с экономической точки зрения следует выбирать протезирование с опорой на 4 имплантата [31]. В целом протезирование полными съемными протезами с опорой на имплантаты уже получило достаточно большое распространение – по данным некоторых клиник, число таких пациентов старше 80 лет достигает 18,6%.

В итоге, по данным разных авторов, клиническая эффективность при использовании имплантатами для полного съемного протезирования составляет от 72,4 до 100%: эффективность имплантации на верхней челюсти 82,1%, на нижней челюсти 97,2% для 510 имплантатов у 133 больных при наблюдении через один год; эффективность протезирования верхней челюсти 81,1% для 150 больных при наблюдении через 5 лет; эффективность имплантации на нижней челюсти от 83 до 97% для 300 имплантатов у 136 больных при наблюдении от 5 до 11 лет; эффективность имплантации 72,4% на верхней челюсти и 96,7% на нижней челюсти для 510 имплантатов у 120 больных при наблюдении через 3 года. Наконец, по данным C. Gatti (2000), на нижней челюсти эффективность имплантации 96% и эффективность протезирования 100% для 84 имплантатов у 19 из 21 больного при наблюдении в течение от 2-х до 5 лет.

При протезировании беззубой нижней челюсти съемные протезы, удерживаемые имплантатами и имеющие опору на мягкие ткани протезного ложа, имеют высокий уровень клинической эффективности независимо от системы фиксации протеза к имплантатам.

Однако для верхней челюсти это утверждение нельзя считать бесспорным. Международная группа врачей под руководством G. Zarb (Торонто, Канада), T. Jansson и T. Jemt (Гетеборг, Швеция) разработала зубопротезную конструкцию, названную «мост Торонто», которая представляет собой условно-съемный протез с дистальным вытяжением, фиксируемый винтами к имплантатам, установленным во фронтальном участке челюсти в количестве 5 для верхней челюсти и 6 – для нижней.

T. Jemt (2006) сообщил о 15-летнем наблюдении за применением данной конструкции: у 76 больных с ПОЗ было установлено 450 имплантатов (в среднем 5,9 у каждого пациента), клиническая эффективность имплантатов и протезов составила соответственно 90,9 и 90,6%.

А.А. Кулаков (2010), G. Malaguti (2010) и J. Russel (2011) сообщают о протезировании беззубой нижней челюсти съемно-несъемными (условно-съемными) конструкциями с опорой соответственно на 6, 5 и 4 имплантата. Протезы изготавливались на цельнолитом каркасе с гарнитурами искусственных зубов, искусственной десной из акриловой пластмассы и имели винтовую фиксацию. Данные типы протезных конструкций имели дистальные консольные элементы по 1-2 зуба с каждой стороны.

А.А. Долгалев при изготовлении металлоакрилового условно-съемного протеза нижней челюсти с опорой на 5 имплантатов и выраженном наклоне одного из них предлагает компенсировать этот наклон промежуточной коронкой с уступом и резьбовым каналом для микровинта [2,3].

S. Corbella (2011) и A. Scorca (2011) сообщают о положительных результатах клинического применения принципа «все на четырех», то есть изготовление полного условно-несъемного (съемно-несъемного) протеза с опорой на 4 имплантата, из которых 2 мезиальных позиционируются строго вертикально, а 2 дистальных вводятся с выраженным наклоном. Первый из названных авторов приводит наблюдение за 148 имплантатами со средним сроком функционирования 23,1 месяца: ни один имплантат не отторгся, причем интересно, что средняя убыль кости на нижней челюсти вокруг вертикально ориентированных имплантатов была достоверно больше, чем у наклоненных (0,63±0,56 и 0,54±0,42 через 1 год, 1,17±0,67 и 0,83±0,67 через 3 года). Кроме того, было выявлено, что более выраженная убыль кости происходит у курильщиков и больных с пародонтитом в анамнезе. Анализируя в целом результаты имплантологического лечения больных с ПОЗ условно-несъемными ортопедическими конструкциями, F. Martens (2011) приводит данные опросных листов пациентов об их удовлетворенности результатами протезирования [43]. Отсутствие проблем, касающихся еды, отмечают лишь 50%, удобство гигиены полости рта – 69%, нормальную речь – 75%, комфорт и эстетику – по 81%, отсутствие социальных затруднений – 88%.

C. Chen (2011) перечисляет главные осложнения лечения с использованием условно-несъемных протезов: в отношении имплантата – перелом фиксирующего винта (через 5 лет – 10,4%, через 10 лет – 20,8%), насчет протеза – скол облицовочного материала (через 5 лет – 13,0%, через 10 лет – 26,0%), для тканей организма – гипертрофия и гиперплазия мягких тканей (через 5 лет – 33,3%, через 10 лет – 66,6%) [44]. Отдельные авторы публикуют свои исследования относительно цементируемых полных несъемных протезов.

M. Piombino (2009) у 32 больных в возрасте от 46 до 72 лет (средний возраст 60 лет), с ПОЗ верхней челюсти установил 189 имплантатов длиной от 8 до 14 мм (в среднем 5,9 имплантата). Имплантация проводилась двухфазным погружным методом с выполнением 2-го этапа через 4-6 месяцев (тактика отсроченной нагрузки). Изготавливались цементируемые металлокерамические протезы с общим количеством искусственных зубов 453 (в среднем 14,2). При сроке наблюдения 3 года произошло отторжение 2 имплантатов. В отношении 6,3% имплантатов наблюдались биологические осложнения, в частности убыль высоты кости более 2 мм.

М.А. Амхадова описывает лечение пациентов с ПОЗ на нижней челюсти, которым было установлено по 8 винтовых имплантатов (в области 2-го, 3-го, 5-го и 6-го зубов с каждой стороны) и через 3 месяца изготовлено 3 мостовидных металлокерамических протеза с цементной фиксацией. Общее количество искусственных зубов – 12, дистальные консоли отсутствовали, частично применялась красная керамическая масса для имитации искусственной десны [3]. Авторы включили в свою практику 3D-планирование формы искусственных зубов и CAD-CAM-технологию получения хирургического шаблона. О несъемном протезировании металлокерамическими конструкциями идет речь в исследовании Y. Kaplavi (2010).

A. Al Dosari (2011) установил по 12 имплантатов на каждой челюсти 62- летнему больному-курильщику с артериальной гипертензией и сахарным диабетом, причем 4 имплантата на верхней челюсти и 5 на нижней служили опорой временного съемного протеза. Итоговая металлокерамическая протезная конструкция, наблюдаемая уже в течение 5 лет, полностью удовлетворяет эстетические и функциональные требования пациента.

G. Gupta (2011) сообщает о трехлетнем наблюдении за 40 больными с ПОЗ, у которых было введено 266 имплантатов (в среднем 6,65) с включением в функцию в течение 24 часов после операции цементируемыми временными протезами. Дентальная имплантация выполнялась как с компьютерной навигацией, так и без нее, причем объективные результаты в обеих группах не имели статистически значимой разницы. Автор подчеркивает необходимость жесткой стабилизации протезов по дуге. Итоговая клиническая эффективность равнялась 97%.

E. Comlekoglu (2011) информирует о тактике раннего включения в функцию несъемных металлокерамических протезов – через 6 недель после имплантации.

K. Troutis (2011) приводит описание одновременного использования у одного больного цементируемого несъемного протеза верхней челюсти с опорой на 6 имплантатов и гибридной условно-несъемной зубопротезной конструкции нижней челюсти с опорой на 5 имплантатов с винтовой фиксацией.

В.А. Загорский на обложку своей книги, посвященной зубному протезированию с опорой на имплантаты, вынес клиническую иллюстрацию лечения пациента с ПОЗ, которому на каждой челюсти было установлено по 8 имплантатов с последующим изготовлением мостовидных протезов [4].

O.S. Nashtatik (2004) привел клиническое наблюдение за больным с сердечно-сосудистыми заболеваниями, злоупотребляющим курением, которому на беззубой нижней челюсти было установлено 10 имплантатов (подряд от клыка до 2-го моляра с каждой стороны), из которых 6 вводились непосредственно в лунки удаленных зубов. В день операции был наложен временный полный съемный протез. Через 2 месяца выполнен 2-й этап имплантации, и изготовлен временный несъемный металлопластмассовый протез. Еще через 6 недель был получен оттиск для изготовления постоянной металлокерамической конструкции. Во фронтальном отделе изготовлен мостовидный протез, в боковых отделах – блокированные коронки. Постоянный протез зафиксировали на цемент. О целесообразности мостовидного протезирования с опорой на имплантаты у больных с ПОЗ во многом свидетельствует тот факт, что победителем 11-го Всероссийского чемпионата стоматологического мастерства по дентальной имплантологии стала клиническая работа, авторы которой продемонстрировали именно такой вид протезирования с использованием 10 имплантатов на верхней челюсти и 8 – на нижней.

Тем не менее, М.В. Козлова (2010) приводит свое наблюдение за больным, которому на полностью беззубой верхней челюсти было установлено 10 имплантатов (с каждой стороны в области 1-го, 3-го, 4-го, 5-го и 6-го зубов). Однако множественная имплантация как таковая не гарантировала итоговый успех лечения – в послеоперационном периоде (до начала протезирования) у больного развился периимплантит с резорбцией альвеолярного отростка верхней челюсти до верхушек всех имплантатов.

В.В. Раздорский при несъемном протезировании больных с ПОЗ использует сочетание цилиндрических и частичных субпериостальных имплантатов, а также несъемное протезирование на тотальные субпериостальные имплантаты [10].

Ф.Ф. Лосев в двух публикациях представил клинический пример множественной имплантации [5]. Пациентке 45 лет были удалены все зубы по поводу генерализованного периодонтита. На верхней челюсти установили 12 имплантатов, на нижней – 10. На каждой челюсти восстанавливалось 12 зубов. В области нижних боковых резцов из-за дефицита места имплантаты не устанавливались, что было компенсировано мощными имплантатами в области клыков (диаметр 4,5 мм и длина 15 мм) и центральных резцов (диаметр 3,75 мм и длина 15 мм) для изготовления двух мостовидных протезов. Все верхние имплантаты и нижние боковые имплантаты соединялись коронками в блоки по 3 единицы в каждом. Протезирование выполнялось металлокерамическими конструкциями, причем все фронтальные зубы фиксировались на цемент, а все боковые зубы – боковыми винтами.

А.Н. Шарин, исходя из концепции, что каждый отсутствующий зуб должен быть восстановлен имплантатом, публикует клинический пример, где на беззубой верхней челюсти установлено 14 имплан-

татов и изготовлено 7 пар блокированных несъемных металлокерамических коронок: центральные резцы и далее с каждой стороны боковой резец с клыком, премоляры, 1-й и 2-й моляры [14]. Однако в более поздней публикации этот же автор приводит клинические иллюстрации изготовления несъемного и условно-съемного протезов с общим количеством 10 искусственных зубов с опорой на 6 имплантатов в межментальной области при полном отсутствии зубов на нижней челюсти. В ряде работ демонстрируется, что установка двухэтапных винтовых имплантатов (например, 11 на верхней челюсти) для несъемного протезирования может сочетаться с 2 неразборными имплантатами малого диаметра, которые несут шариковые аттачмены для временного съемного протеза.

Согласно данным разных авторов, клиническая эффективность при использовании имплантатов для условно-съемного и несъемного протезирования выше, чем при полном съемном протезировании на имплантатах, и составляет от 81 до 100%: по данным R. Adell (2000), эффективность имплантации на верхней челюсти 82-92% через 5 лет, 81-82% через 10 лет и 78% через 15 лет, на нижней челюсти – 91-99% через 5 лет, 89-98% через 10 лет и 86% через 15 лет, эффективность протезирования на верхней челюсти 95%, на нижней челюсти 99% для 4636 имплантатов у 700 больных; по данным T. Jemt (2005), на верхней челюсти эффективность протезирования 97% для 150 больных при наблюдении через 5 лет; по данным J. Ganales (2001), при нагружении имплантатов через 1-2 недели после их установки эффективность имплантации 99,5% и эффективность протезирования 100% для 186 имплантатов у 27 больных при наблюдении от 1 года до 3 лет. J. Feine (2011) считает, что принципиальным критерием сравнения съемных и несъемных протезов является удовлетворенность пациентов. M. Comlekoglu (2011) сообщает, что коэффициент удовлетворенности при съемном протезировании с опорой на имплантаты составляет 73,6%, а при несъемном протезировании – 81,1%.

Однако E. Cansiz (2011) полагает, что у больных с ПОЗ и дентальными имплантатами для несъемных протезов из-за проблем с гигиеной может определяться более выраженная убыль высоты костной ткани, съемные протезы отличаются хорошей гигиеной, но наблюдаются случаи десневой гиперплазии.

X. Lixin (2008) сообщает о лечении 223 больных с ПОЗ, средний возраст 63 года, которым было установлено 1624 имплантатов. 85% пациентов имели ПОЗ обеих челюстей, 9% – только нижней, 6% – только верхней челюсти, причем 35% являлись курильщиками. Изготавливались несъемные протезные конструкции (24%) и съемные протезы с использованием балки либо телескопического соединения. При среднем сроке наблюдения 5,8 года отторглись 5,8 имплантатов, клиническая эффективность составила 94,2%.

По мнению М.М. Угрина, выбор конкретного типа протезирования с опорой на имплантаты у больных с ПОЗ должен определяться с учетом возраста пациента, состояния его здоровья, уровня квалификации врача и обеспеченности лечебного учреждения [13].

Литература

1. Бондаренко Н.А., Лосев Ф.Ф., Бондаренко А.Н. Потребность в дентальной имплантации и частота её применения // Кубанский науч. мед. вестн. – 2010. – №3-4. – С. 117-118.
2. Гарунов М.М., Севбитов А.В., Долгалев А.А. и др. Клинико-рентгенологическая оценка остеоинтеграции дентальных имплантатов после ремоделирования периимплантной зоны // Мед. вестн Северного Кавказа. – 2019. – Т. 14, №4. – С. 699-701.
3. Долгалёв А.А., Зеленский В.А., Амхадова М.А. и др. Опыт применения отечественных ксеноматериалов для направленной костной регенерации в дентальной имплантации // Мед. алфавит. – 2017. – Т. 2, №11 (308). – С. 13-17.
4. Загорский В.А., Загорский В.В. Биомеханика шинированных имплантатов // Рос. стоматол. журн. – 2013. – №2. – С. 4-5.
5. Лосев Ф.Ф., Жарков А.В., Дмитриев В.М. Применение метода направленной тканевой регенерации для костной пластики при различной степени атрофии альвеолярного отростка челюстей // Рос. вестн. дентальной имплантол. – 2003. – №3-4. – С. 10-13.
6. Малорян Е.А. Внутрикостная одноэтапная имплантация по системе «Биомал-Имплант» // Рос. стоматол. журн. – 2005. – №3. – С. 28-31.
7. Миргазизов Р.М. Методика оценки системы соединений имплантата с мезо- и супраструктурой. Абатменты в имплантационных системах // Рос. вестн. дентальной имплантол. – 2006. – №1/2(13/14). – С. 68-73.
8. Миргазизов А.М., Чуйкин Р.Ю. Применение балочных конструкций на имплантатах при полной утрате зубов // Рос. вестн. дентальной имплантол. – 2003. – №3/4. – С. 48-51.
9. Перевезенцев А.П., Петровский С.В. Фиксация бюгельного протеза с аттачменами к телескопическим коронкам при непараллельных опорах // Соврем. ортопед. стоматол. – 2005. – №4. – С. 8-10.
10. Раздорский В.В., Котенко М.В. Некоторые особенности протезирования зубов на имплантатах // Сибирский мед. журн. – 2008. – №3. – С. 8-10.
11. Смирнов Д.А. Биомеханическое обоснование применения эндоссальных имплантатов для замещения дефектов зубных рядов: Дис. … канд. мед. наук. – Волгоград, 2005.
12. Товмасян Д.Р., Панин А.М., Мкртумян А.М. и др. Использование дентальных имплантатов у пациентов с сахарным диабетом 2 типа и остеопеническим синдромом // Саратовский науч.-мед. журн. – 2009. – Т. 5, №2. – С. 242-244.
13. Угрин М.М. Система дентальных имплантатов U-IMPL – Новые возможности на основании многолетнего опыта использования // Институт стоматологии. – 2012. – №3 (56). – С. 78-80.
14. Юдин П.С., Лосев Ф.Ф., Шарин А.Н. Немедленная имплантация с непосредственной нагрузкой на нижней челюсти с использованием хирургического шаблона и временной реставрации // Рос. вестн. дентальной имплантол. – 2013. – №2 (28). – С. 54-61.
15. The Academy of Prosthodontics: The glossary of prosthodontic terms // J. Prosthet. Dent. – 2005. – Vol. 94. – P. 10-92.
16. Al-Hashedi A.A., Taiyeb-Ali T.B., Yunus N. Outcomes of placing short implants in the posterior mandible: a preliminary randomized controlled trial // Australian Dent. J. – 2016. – Vol. 61, №2. – P. 208-218.
17. Gulizio M.P., Agar J.N., Robert J.K., Taylor Th.D. Effect of implant Angulation upon retention of overdenture attachments // J. Prosthodont. – 2005. – Vol. 14, №1 (March). –P. 3-11.
18. Fischer O., Rübeling G. Preparation of an implant supported removable partial denture using spark cutting // Die Quintessenz der Zahntechnik. – 1989. – Vol. 15, №10. – P. 1139-1146.
19. Pettersson M., Pettersson J., Molin Thorén M., Johansson A. Release of titanium after insertion of dental implants with

different surface characteristics – an ex vivo animal study // Acta Biomaterial. Odontol. Scand. – 2017. – Vol. 3:1. – P. 63-73.

20. Timmerman R., Stoker G.T., Wismeijer D. et al. An Eight-year Follow-up to a Randomized Clinical Trial of Participant Satisfaction with Three Types of Mandibular Implant-retained Overdentures // J. Dent. Res. – 2004. – Vol.83, №8. – P. 630-633.

21. Tutak M., Smektala T., Schneider K. et al. Short dental implants in reduced alveolar bone height: A review of the literature // Med. Sci. Monit. – 2013. – Vol. 19. – P. 1037-1042.

22. Quirynen M., Alsaadi G., Pauwels M. et al. Microbiological and clinical outcomes and patient satisfaction for two treatment options in the edentulous lower jaw after 10 years of function // Clin. Oral Impl. Res. – 2005. – Vol. 16. – P. 277-287.

23. Van Waas M.A. The influence of clinical variables on patients'satisfaction with complete dentures // J. Prosthet. Dent. – 1990. – Vol. 63, №3. – P. 307-310.

24. Van Kampen F., Cune M., van der Bilt A., Bosman F. Retention and postinsertion maintenance of bar-clip, ball and magnet attachments in mandibular implant overdenture treatment: an in vivo comparison after 3 months of function // Clin. Oral Impl. Res. – 2003. – Vol. 14, №6. – P. 720-726.

25. Walton J.N., MacEntee M.I., Glick N. One-year prosthetic outcomes with implant overdentures: a randomized clinical trial // Int. J. Oral Maxillofac. Impl. – 2009. – Vol. 17, №3. – P. 391-398.

26. Wang F., Monje A., Huang W. et al. Maxillary Four Implant-retained Overdentures via Locator Attachment: Intermediate-term Results from a Retrospective Study // Clin. Impl. Dent. Relat. Res. – 2016. – Vol. 18, №3. – P. 571-579.

27. Zitzmann N.U., Marinello C.P. Treatment outcomes of fixed or removable implant-supported prostheses in the edentulous maxilla. Part I: patients'assessments // J. Prosthet. Dent. – 2000. – Vol. 83, №4. – P. 424-433.

СОВРЕМЕННЫЕ ПРИНЦИПЫ ПРОТЕЗИРОВАНИЯ НА ИМПЛАНТАТАХ

Дусматов Ж.Э., Махкамова Ф.Т.

Приводятся данные о съемных, условно-съемных и несъемных конструкциях. Как показывает опыт, подбор и выбор установка имплантатов должны быть строго индивидуальными, согласно данным компьютерной томографии и результатам клинического обследования. Приводятся также данные о желаемом количестве имплантатов при полной и частичной вторичной адентии. Проблема выбора имплантата до конца не изучена, что и обусловливает актуальность обзора.

Ключевые слова: *имплантат, протезирование на имплантатах, вторичная частичная адентия, полное отсутствие зубов, абатмент.*

УДК: 618.214+616-084:618.3+618.5:617-089.84+618.146

РАЗЛИЧНЫЕ ВИДЫ КОРРЕКЦИИ ИСТМИКО-ЦЕРВИКАЛЬНОЙ НЕДОСТАТОЧНОСТИ

Икрамова М.Д., Муминова З.А., Аюпова Д.А.

ISTMIYA-SERVIKS ETISHMOVCHILIGINI TUZATISHNING HAR-XIL TURLARI

Ikromova M.D., Mo'minova Z.A., Ayupova D.A.

VARIOUS TYPES OF CORRECTION OF ISTHMIC-CERVICAL INSUFFICIENCY

Ikramova M.D., Muminova Z.A., Ayupova D.A.

Ташкентская медицинская академия

Homiladorlikni ko'tara olmaslik aholining reproduktiv salomatligini ko'rsatadigan muhim ko'rsatkichlardan biridir. Homilaning tushishining sabablaridan biri bu istmiko-servikal etishmovchiligidir. Istmiko-servical etishmovchiligini jarrohlik yo'li bilan korrektciya qilish homila tushishi va muddatidan oldin tugruqni oldini olishning samarali usullaridan biridir.

Kalit so'zlar: *istmiya-serviks etishmovchiligi, tushish, muddatidan oldin tug'ilish, bachadon bo'yni tikishlari.*

Miscarriage is an important indicator of the reproductive health of the population. One of the causes of miscarriage is isthmic-cervical insufficiency. An effective method of treatment and prevention of miscarriage and premature birth is surgical correction of isthmic-cervical insufficiency.

Key words: *isthmic-cervical insufficiency, miscarriage, premature birth, cervical stitches.*

Важным показателем репродуктивного здоровья населения является невынашивание беременности, которое не имеет тенденции к снижению во всём мире [9,14]. Несмотря на достижения в области акушерства и гинекологии за последние десятилетия, невынашивание беременности остается актуальной проблемой. По данным разных авторов, частота этой патологии колеблется от 5 до 42,7%. Возможность потери беременности после одного выкидыша составляет 13-17%, после двух – 36-38%, при привычном невынашивании достигает 45% [5]. Дети, которые родились в 23-27 недель гестации, обусловливают до 50% перинатальной смертности [5,9,14].

Актуальность невынашивания беременности связана еще и с тем, что недоношенные дети определяют уровень не только перинатальной заболеваемости и смертности, но ти показатели младенческой смертности и инвалидности с детства.

Проблема несостоятельности шейки матки при беременности известна как причина 15-40% поздних самопроизвольных абортов и до 30% преждевременных родов [6,8,9,11]. Однако диагноз «истмико-цервикальная недостаточность» (ИЦН) далеко не всегда подтверждается при дальнейшем обследовании после беременности [15]. Частота данной патологии в популяции колеблется в широком диапазоне от 1,5-8,7% до 7,2-13,5% [5].

Истмико-цервикальная недостаточность (ИЦН) – патологическое состояние перешейка и шейки матки, при котором они не способны противостоять внутриматочному давлению и удерживать увеличивающееся плодное яйцо в полости матки до своевременных родов. Существует множество факторов развития истмико-цервикальной недостаточности. Один из них – органические изменения шейки матки. Причинами таких изменений служат травматические повреждения шейки матки, связанные с родами крупным плодом, стремительными родами, а также родами с использованием акушерских щипцов; искусственным прерыванием беременности. Имеются данные, которые показывают, что не менне трети прервавшихся беременностей связаны с органической истмико-цервикальной недостаточностью [1,2,5]. Функциональная ИЦН, обусловленная инфантилизмом, гормональной и плацентарной недостаточностью, как правило, развивается во время гестации. Развитие функциональной истмико-цервикальной недостаточности связано с нарушениями пропорционального соотношения мышечной и соединительной тканей матки, а также с изменениями реакции матки на нейрогуморальные раздражители [4].

Таким образом, в группу риска следует относить пациенток с травмами шейки матки в анамнезе, гиперандрогенией, пороками развития матки, дисплазией соединительной ткани, генитальным инфантилизмом, беременностью, наступившей после индукции овуляции гонадотропинами, многоплодной беременностью, повышенной нагрузкой на шейку матки во время беременности (многоплодие, многоводие, крупный плод) [8]. Наблюдающийся в настоящее время рост эндокринной патологии, многоплодия, дисплазий соединительной ткани и беременностей после ЭКО неизбежно приводит к увеличению частоты данной патологии.

В патогенезе преждевременного прерывания беременности при истмико- цервикальной недостаточности значительная роль отводится инфекционному фактору [12]. При внутриутробном инфицировании имеется сложный комплекс патогенетических механизмов развития истмико-цервикальной недостаточности, связанный как с непосредственным действием инфекционного агента, так и с его последствиями (иммунологические, гормональные, сосудистые, обменно-метаболические нарушения) [11].

Следует отметить, что постановка точного диагноза «истмико-цервикальная недостаточность», по мнению ряда авторов, возможна только при беременности, так как при этом существуют объективные условия для функциональной оценки состояния шейки матки и ее истмического отдела [8,9,15]. Диагноз ИЦН во время беременности может быть установлен

при осмотре шейки матки с помощью влагалищных зеркал и при влагалищном (пальцевом) исследовании. Выявляют сначала размягчение и укорочение шейки матки, позже – зияние наружного зева шейки матки и пролабирование плодного пузыря. У нерожавших женщин наружный зев может быть закрыт.

Для мониторинга за состоянием шейки матки при беременности применяют трансвагинальное эхографическое исследование. При этом для оценки состояния истмического отдела шейки матки и в прогностических целях следует учитывать следующее: длина шейки матки, равная 3 см, является критической для угрозы прерывания беременности у первобеременных и повторнобеременных при сроке менее 20 недель и требует интенсивного наблюдения за женщиной с отнесением ее в группу риска; у женщин с многоплодной беременностью до 28 недель. Нижней границей нормы является длина шейки матки, равная 3,7 см для первородящих и 4,5 см для повторнородящих (при трансвагинальном сканировании); у многорожавших женщин нормальная длина шейки матки в 13-14 недель составляет 3,6-3,7 см без статистически достоверной разницы у здоровых женщин и пациенток с истмико-цервикальной недостаточностью. На истмико-цервикальную недостаточность указывает укорочение шейки матки в 17-20 недель до 2,9 см [3,13].

При оценке информативности длины шейки матки необходимо учитывать способ ее измерения, поскольку результаты трансабдоминального ультразвукового исследования отличаются от результатов трансвагинального и превышают их в среднем на 0,5 см. Ширина шейки матки на уровне внутреннего зева в норме постепенно возрастает с 10-й по 36-ю неделю с 0,58 до 4,02 см. Прогностический признак угрозы прерывания беременности – снижение отношения длины шейки матки к ее диаметру на уровне внутреннего зева до 1,16±0,04 при норме 1,53±0,03.

В настоящее время при ультразвуковом исследовании ряд авторов рекомендует проводить цервикальный стрессовый тест [3]. Цель данного теста – раннее выявление пациенток с высоким риском развития ИЦН при проведении ультрасонографии. Методика проведения: рукой оказывается умеренное давление на переднюю брюшную стенку по оси матки в направлении влагалища в течение 15-30 секунд.

Положительный тест: уменьшение длины шейки матки на 2 мм и более, расширение внутреннего зева до 5 мм и более. Если трудно оценить клиническую ситуацию, и диагноз неясен, во время УЗИ предлагают надавить на дно матки: если есть недостаточность шейки, то при давлении можно видеть расширение внутреннего зева.

В настоящее время разработаны различные методы оперативного лечения. Показаниями к операции являются наличие в анамнезе самопроизвольных выкидышей, преждевременных родов, а также прогрессирующая недостаточность шейки матки: ее дряблость, укорочение, увеличение зияния наружного зева или всего канала шейки матки.

Впервые вне беременности операцию на шейке матки по поводу истмико-цервикальной недостаточности предложил Lasha (1950). В настоящее время известно несколько модификаций этого метода [2]. Операцию по хирургической коррекции истмико-цервикальной недостаточности во время беременности впервые применил на практике в 1955 г. Shirodkar. Она заключалась в наложении циркулярного шва на шейку матки в области внутреннего зева после предварительного рассечения слизистой влагалища и смещения мочевого пузыря. Роды после такой операции были возможны только путем операции кесарева сечения [7]. В 1957 г. McDonald предложил наложение кисетного шва без предварительного рассечения слизистой, концы нитей завязывались в переднем своде. Эффективность операции, по разным данным, составила от 50 до 83,2% [7].

В дальнейшем были предложены различные модификации способов наложения швов и виды шовных материалов, которые позволили повысить эффективность оперативного лечения во время беременности до 88,8%. Чаще это были различные модификации кисетных швов: Hervet (1961) предложил при наложении шва прокалывание слизистой в четырех местах; Baumgarten (1972) – способ наложения циркулярного шва при ИЦН. Оригинальный метод реконструктивно-пластической операции на шейке матки был использован В.И. Ельцовым-Стрелковым (1979). Хирургическую операцию по поводу истмико-цервикальной недостаточности проводят при беременности [7].

Показаниями к хирургическому лечению являются наличие в анамнезе самопроизвольных выкидышей и преждевременных родов (во II-Ш триместрах беременности); прогрессирующая, по данным клинического обследования, недостаточность шейки матки: изменение консистенции, появление дряблости, укорочение, постепенное увеличение «зияния» наружного зева и всего канала шейки матки и раскрытие внутреннего зева.

Противопоказаниями к хирургическому лечению являются тяжелые формы заболеваний сердечно-сосудистой системы, печени, почек, инфекционные, психические и генетические заболевания; повышенная возбудимость матки, не исчезающая под действием медикаментозных средств; беременность, осложненная кровотечением; пороки развития плода, наличие неразвивающейся беременности по данным объективного исследования (УЗ-сканирование, результаты генетического обследования); III-IV степень чистоты влагалищной флоры и наличие патогенной флоры в отделяемом канала шейки матки. Следует отметить, что эктопия шейки матки не является противопоказанием к хирургической коррекции, если не выделяется патогенная микрофлора.

Наиболее часто хирургическая коррекция ИЦН осуществляется в период от 13 до 27 недель беременности. Срок проведения операции следует определять индивидуально в зависимости от времени возникновения клинических проявлений. Результаты микробиологических исследований показывают, что при хирургической коррекции позднее 20 недель, а также при пролабировании плодного пу-

зыря в любом сроке беременности условно-патогенные микроорганизмы высеваются в большом количестве из канала шейки матки значительно чаще, чем у оперированных в 13-17 недель беременности. Поэтому для профилактики внутриматочной инфекции целесообразно проводить операцию в 13-17 недель, когда отсутствует значительное укорочение и раскрытие шейки матки. С увеличением срока беременности недостаточность «запирательной» функции истмуса ведет к механическому опусканию и пролабированию плодного пузыря. Это создает условия для инфицирования нижнего полюса его восходящим путем – из нижних отделов половых путей на фоне нарушения барьерной антимикробной функции содержимого канала шейки матки.

Помимо этого, плодный пузырь, внедряясь в цервикальный канал, способствует дальнейшему его расширению. В связи с этим оперативное вмешательство в более поздние сроки беременности при выраженных клинических проявлениях истмико-цервикальной недостаточности менее эффективно. Некоторые авторы при пролабировании предлагают использовать катетер Фоллея, который наполняют 50 мл физиологического раствора, чтобы отодвинуть пролабированный пузырь, накладывают швы, а затем перед их затягиванием убирают катетер. Другие специалисты предлагают выполнить амниоцентез и убрать некоторое количество околоплодных вод, чтобы уменьшить напряжение оболочек, а воды использовать для выяснения инфицирования [5,10,16].

В акушерском комплексе №9 г. Ташкента наиболее широко используется предложенный в 1978 г. А.И. Любимовой, Н.М. Мамедалиевой двойной П-образный шов, который накладывается на область внутреннего зева. Шов имеет много преимуществ: мало травматичен, надежен, не вызывает повышение тонуса матки и сократительной активности, доступен для выполнения в обычном родовспомогательном учреждении, можно применять в случае пролабирования плодного пузыря. Эффективность лечения составляет около 94%.

Сама А.И. Любимова оптимальными для оперативного лечения считает сроки 12-16 недель, однако в каждом случае этот срок определяется индивидуально, в зависимости от времени возникновения клинических проявлений истмико-цервикальной недостаточности.

Хирургические методы лечения имеют ряд осложнений. Наиболее частое осложнение после хирургической коррекции с использованием лавсановых, шелковых, капроновых швов – прорезывание тканей шейки матки нитью. Это возможно, во-первых, в том случае, если возникает сократительная активность матки, а швы не сняты; во-вторых, если технически операция выполнена неправильно, и шейка матки перетянута швами; в-третьих, если ткань шейки матки поражена воспалительным процессом.

В этих случаях при наложении круговых швов по Макдональду возможно образование пролежней, а в дальнейшем свищей, поперечных или круговых отрывов шейки матки. При прорезывании П-образных швов разрыв шейки матки происходит в основном на задней губе, где швы пересекаются.

Хирургическую коррекцию истмико-цервикальной недостаточности можно осуществить наложением цервикального серкляжа мерсиленовой лентой (Этикон) вместо традиционно используемого лавсана, который имеет негативное свойство глубоко врезаться в ткани шейки матки [4]. В отличие от лавсана, мерсилен является достаточно эластичным, апирогенным и биологически инертным к тканям организма. Указанная методика хирургической коррекции шеечной недостаточности у беременных представляется наиболее простой в отношении техники выполнения и менее травматичной, поскольку не нарушает питания и иннервации шейки матки.

Основываясь на результатах наблюдения многих авторов, можно сделать вывод, что с увеличением степени раскрытия маточного зева прогноз для вынашивания и состояния плода ухудшается. В связи с этим рекомендуется производить операцию при появлении начальных признаков истмико-цервикальной недостаточности и даже профилактически.

Как осложнение при хирургической коррекции может быть инфицирование плодного яйца, инвазия патогенной флоры и распространение инфекции по волокнам нитей с развитием местного воспаления, излитие околоплодных вод, самопроизвольные выкидыши, несостоятельность шва (в связи с чем допускается повторное наложение швов), образование шеечных или шеечно-влагалищных свищей. Некоторые авторы указывают на высокую частоту патологии шейки матки в родах (дистоция, разрывы, ригидность), образование пролежней, поперечные и круговые отрывы шейки матки. Травматизм в родах достигает 46,16%.

При невозможности повторной хирургической коррекции показана консервативная терапия, заключающаяся в длительном соблюдении постельного режима, назначении медикаментозных средств, направленных на снятие возбудимости матки. В последние годы описаны нехирургические методы коррекции, в рамках которых применяют различные пессарии. Можно использовать кольцо Гольджи [5,7,16].

Нехирургические методы имеют ряд преимуществ: они бескровны, чрезвычайно просты и применимы в амбулаторных условиях. Эти методы могут быть использованы при функциональной истмико-цервикальной недостаточности; если наблюдается только размягчение и укорочение шейки матки, но канал шейки матки закрыт; при подозрении на истмико-цервикальную недостаточность, для профилактики раскрытия шейки матки. При выраженных проявлениях ИЦН эти методы малоэффективны. Вместе с тем кольцевидный пессарий и кольцо Гольджи можно использовать после зашивания шейки матки для уменьшения давления на нее и профилактики более тяжелых последствий (свищи, разрывы шейки матки).

Как показал анализ литературы, целый ряд вопросов остаётся открытым, а диагноз «истмико-цервикальная недостаточность» является диагнозом исключения, или выставляется ретроспективно и требует тщательного анализа при последующих беременностях. В то же время именно своевременная диагностика и рациональная этиотропная терапия с

помощью медикаментозных и немедикаментозных средств, направленных на снятие симптомов угрозы прерывания, способствуют пролонгированию беременности и благоприятным перинатальным исходам. При этой патологии трудно избежать преждевременных родов, так как они определяются не только истмико-цервикальной недостаточностью, но и степенью инфицирования, но можно пролонгировать беременность и получить более благоприятный исход беременности, предупредить невынашивание беременности и помочь женщине родить доношенного здорового ребёнка.

Таким образом, использование информативных методов исследования, разработанных алгоритмов ведения и оптимизация реабилитационных мероприятий вне и во время беременности позволит снизить частоту самопроизвольных выкидышей, неразвивающихся беременностей, преждевременных родов, внутриутробной гибели плода, перинатальной заболеваемости и смертности и восстановить репродуктивную функцию у пациенток с невынашиванием в анамнезе. На сегодняшний день проведено множество исследований и достигнуты большие успехи в диагностике и лечения истмико-цервикальной недостаточности.

Приведенные данные свидетельствуют о том, что в современной акушерской практике наиболее приемлемым методом лечения истмико-цервикальной недостаточности является хирургический метод – наложение двух П-образных швов по методу Любимовой – Мамедалиевой, который имеет ряд преимуществ и эффективность которого составляет 92%.

Литература

1. Айламазян Э.К., Кулаков В.И., Радзинский В.Е., Савельева Г.М. Акушерство: Нац. руководство. – М.: ГЭОТАР-Медиа, 2007. – 1200 с.
2. Артымук Н.В., Елизарова Н.Н., Черняева В.И., Рыбников С.В. Исходы недоношенной беременности и родов при преждевременном разрыве плодных оболочек // Мать и Дитя в Кузбассе. – 2015. – №2. – С. 98-102.
3. Астраханцева М.М., Бреусенко Л.Е., Лебедев Е.В. и др. Истмико-цервикальная недостаточность. Диагностика и коррекция // Рос. вестн. акуш.-гин. – 2016. – Т. 16, №2. – С. 83-88.
4. Белоцерковцева Л.Д., Коваленко Л.В., Мирзоева Г.Т. Факторы риска формирования истмико-цервикальной недостаточности, приводящие к преждевременным родам // Вестн. СурГУ. Медицина. – 2014. – №2 (20). – С. 26-30.
5. Воронцова М.С., Кравченко Е.Н. Значение бактериального вагиноза в формировании короткой шейки матки у беременных // Врач-аспирант. – 2016. – Т. 77, №4. – С. 43-49.
6. Жабченко И.А. Акушерская тактика при истмико-цервикальной недостаточности: решение основных и сопутствующих проблем // Охрана материнства и детства. – 2015. – №1 (25). – С. 58-65.
7. Журавлев А.Ю. Течение и исходы беременности при консервативной и хирургической коррекции истмико-цервикальной недостаточности // Охр. материнства и детства. – 2010. – №2 (16). – С. 57.
8. Каткова Н.Ю., Бодрикова О.И., Покусаева К.Б. и др. Роль препаратов прогестерона в профилактике преждевременных родов у беременных с истмико-цервикальной недостаточностью // Эффект. фармакотерапия. – 2017. – №26. – С. 18-21.
9. Кеда Л.Н., Гутикова Л.В., Пашенко Е.Н., Демина О.В. Роль инфекции в возникновении преждевременных родов // Репрод. здоровье. Восточная Европа. – 2012. – №5 (23). – С. 307-311.
10. Клинические рекомендации по ведению больных инфекциями, передаваемыми половым путем, и урогенитальными инфекциями. – М.: АО ФИД «Деловой экспресс», 2012. – 112 с.
11. Кравченко Е.Н., Воронцова М.С., Кривчик Г.В. и др. Причины короткой шейки матки и ее роль в инициации преждевременных родов // Таврический мед.-биол. вестн. – 2016. – Т. 19, №2. – С. 85-88.
12. Кравченко Е.Н., Куклина Л.В., Охлопков В.А., Набока М.В. Современные подходы к диагностике и терапии вагинальных инфекций // Мать и Дитя в Кузбассе. – 2017. – №3. – С. 31-36.
13. Лукьянова Е.А. Ультразвуковая диагностика истмико-цервикальной недостаточности // SonoAce_Ultrasound. – 2016. – №29. – С. 12-16.
14. Стрижаков А.Н., Белоусова В.С., Тимохина Е.В. и др. Перинатальные исходы при преждевременных родах // Вопр. гинекол., акуш. и перинатол. – 2016. – Т. 15, №4. – С. 7-12.
15. Цыганкова О.Ю., Воронцова М.С. Истмико-цервикальная недостаточность. – Омск: Антарес, 2016. – С. 33-53.
16. Wang Sh.W., Ma L.L., Huang S.h. et al. Роль цервикального серкляжа и вагинального прогестерона в лечении истмико-цервикальной недостаточности с и без преждевременных родов в анамнезе // Здоровье женщины. – 2016. – №9. – С. 117.

РАЗЛИЧНЫЕ ВИДЫ КОРРЕКЦИИ ИСТМИКО-ЦЕРВИКАЛЬНОЙ НЕДОСТАТОЧНОСТИ

Икрамова М.Д., Муминова З.А., Аюпова Д.А.

Невынашивание – важный показатель репродуктивного здоровья населения. Одной из причин невынашивания является истмико-цервикальная недостаточность. Эффективным методом лечения и профилактики невынашивания и преждевременных родов является хирургическая коррекция истмико-цервикальной недостаточности.

Ключевые слова: *истмико-цервикальная недостаточность, невынашивание беременности, преждевременные роды, швы на шейку матки.*

УДК: 618.19:616-085

КОМПЛЕКСНОЙ ПОДХОД К ЛЕЧЕНИЮ МАСТОПАТИИ

Исмаилов С.И., Мухтарова М.З., Юлдашев О.С.

МАСТОПАТИЯЛАРНИНГ ДАВОЛАШГА КОМПЛЕКС ЁНДАШИШ

Исмаилов С. И., Мухтарова М.З., Юлдашев О.С.

AN INTEGRATED APPROACH TO THE TREATMENT OF MASTOPATHY

Ismailov S.I., Mukhtarova M.Z., Yuldashev O. S.

Ташкентская медицинская академия

Ушбу адабиёт шарҳи фиброз кистоз мастопатияни даволашда тавсия этилган охирги йиллардаги адабиётлар, тавсияномалар ва мақолаларни ўрганиш жараёнидаги маълумотлари бўлиб, медикаментоз ва номедикаментоз, жарроҳлик усуллари, ҳамда профилактика мажмуини ўз ичига олади.

Калит сўзлар: *фиброз кистоз мастопатия, яллиғланишга табиий воситалар.*

This literature review is based on a review of recent literature, recommendations, and articles recommended in the treatment of fibrous cystic mastopathy and includes a range of pharmacological and non-pharmacological as well as surgical methods and prophylaxis.

Key words: *fibrous cystic mastopathy, natural compounds, anti-inflammatory activity.*

Мастопатия – одна из самых распространенных болезней у женщин всех странах мира. В любой период жизни мастопатией болеют до 30% женщины [25]. Мастопатия – биомаркер гормонального (на уровне организма) и тканевого (на уровне молочных желез – МЖ) неблагополучия. Множественные этиологические факторы нарушают гормональный баланс в организме женщины, вызывают гиперэстрогению и гиперпролиферацию эпителия в ткани молочных желез, что лежит в основе патогенеза мастопатии. Этиологические факторы мастопатии и факторы риска рака молочной железы (РМЖ) в большинстве своем совпадают. В патогенезе пролиферативных форм мастопатии и РМЖ много общего [3].

Результаты гистологических исследований показывают, что рак молочной железы сочетается с фиброзно-кистозной болезнью (ФКБ) в 46% случаев. Учитывая отсутствие общепопуляционных методов первичной профилактики РМЖ, правильный подход к диагностике и лечению фиброзно-кистозной болезни имеет особое значение для снижения заболеваемости раком этой локализации [4].

В клинической практике наиболее удобна классификация, учитывающая клинические, морфологические и рентгенологические либо ультразвуковые проявления изменений в молочных железах [27]:

Диффузная фиброзно-кистозная мастопатия (ФКМ):

- диффузная мастопатия с преобладанием кистозного компонента;
- диффузная мастопатия с преобладанием фиброзного компонента;
- диффузная мастопатия с преобладанием железистого компонента;
- смешанная форма диффузной мастопатии;
- склерозирующий аденоз.

Узловая ФКМ.

Кроме того, выделяют пролиферативные и непролиферативные формы мастопатии.

Результаты ретроспективного анализа заболеваемости пациенток с РМЖ свидетельствуют о повышенной в 2,5-4 раза частоте разных форм мастопатии по сравнению с группой женщин без онкологической патологии [14].

Эта патология имеет полиэтиологический характер, поэтому единый общепризнанный стандарт лечения мастопатии отсутствует. С одной стороны, существует проблема гипердиагностики мастопатии и полипрагмазии, когда врачи назначают пациентке разнообразные лекарственные препараты и немедикаментозные средства. С другой стороны присутствует и явная недооценка проблемы мастопатии, когда врачи считают, что раз мастопатия имеется более чем у 1/2 женской популяции, лечить данную патологию нет необходимости.

Поэтому актуальной лечение мастопатии и в мире, и в Узбекистане является актуальной проблемой.

Алгоритм терапии мастопатии состоит из 3-х этапов;

I этап – устранение этиологических факторов;

II этап – патогенетическая терапия, нормализация нейроэндокринных нарушений;

III этап – реабилитация – длительная поддержка функционирования молочных желез на физиологическом уровне.

Основным принципом лечения патологии молочной железы является воздействие на первопричину болезни. Поэтому лечение у гинеколога необходимо проводить пациенткам при наличии патологии репродуктивной системы; у эндокринолога – пациенткам с эндокринной патологией; у терапевта – при органической патологии пищеварительного тракта и печени; у психотерапевта или невропатолога – при мастопатии центрального генеза [15].

Патогенетическое лечение мастопатии направлено не только на улучшение качества жизни, но и на профилактику РМЖ [3].

Немедикаментозное лечение заключается в ведении здорового образа жизни, который включа-

ет рациональное питание, методы психотерапии, использование правильно подобранного белья [6,16].

Медикаментозное, консервативное лечение

Цель консервативного лечения при ФКБ – улучшение качества жизни за счет устранения субъективных проявлений болезни и прекращения морфологического прогрессирования процесса [13].

Медикаментозное, консервативное лечение включает индивидуальный подход врача. Предложено множество негормональных и гормональных препаратов, вариантов, схем и методов их применения. Кратковременность эффекта или отсутствие успеха лечения часто связаны только с симптоматическим лечением и отсутствием индивидуального анализа генетических факторов, гормонального статуса, наличия сопутствующей гинекологической, соматической и эндокринной патологии, особенностей психоэмоционального фона и сексуальной жизни женщины [15].

Препараты системного применения

1. Негормональные препараты

А. Фитопрепараты. Одним из современных негормональных препаратов, имеющихся на отечественном рынке, является мамоклам [13].

Механизмы лечебного действия мамоклама у больных с ФКБ связаны с содержанием в этом средстве йода, полиненасыщенных жирных кислот (ПНЖК) типа омега-3 и хлорофилл. Состав мамоклама представлен следующими компонентами: йод в органической форме – 100 мкг, ПНЖК омега-3 – 40 мг, хлорофилл – 10 мг [15]. В соответствии с инструкцией препарат следует применять внутрь до еды, разовая доза составляет 1-2 таблетки, 2-3 раза в сутки с равными промежутками в течение дня (суточная доза 3-6 таб.). Продолжительность курса лечения колеблется от 1-го до 3-х месяцев. При необходимости рекомендуется повторять курсы лечения после перерыва от 2-х недель до 3-х месяцев [13]. Мамоклам оказывает лечебное действие при мастопатии и при длительном применении снижает риск РМЖ [3].

Среди негормональных лекарственных средств особое место занимают фитопрепараты на основе экстракта плодов витекса священного (Vitex agnus-castus), которые в составе мастодинона издавна используют для лечения гинекологических заболеваний.

Имеются убедительные свидетельства эффективности использования при мастопатии лекарственных препаратов на основе витекса священного и препаратов прогестерона (уровень убедительности рекомендаций А (уровень достоверности доказательств – 1а) [10].

Препараты Vitex agnus-castus (VAC) содержат активные вещества – бициклические терпены, которые оказывают стимулирующее воздействие на дофаминовые D_2-рецепторы передней доли гипофиза, что приводит к сокращению продукции аденозинмонофосфата (ц-АМФ) и повышению выработки допамина, ингибирующего секрецию пролактина, в том числе при «стрессовой» и латентной гиперпролактинемии, транзиторных расстройствах секреции. На фоне нормализации секреции пролактина происходит восстановление полноценной лютеиновой фазы, устраняются явления относительного эстрогенового доминирования [2], имеет место регресс патологических процессов в молочных железах, купирование масталгии при мастопатии и предменструальном синдроме [23,30,32,33].

Рядом исследователей доказан эффект мастодинона, который оценивали по визуально-аналоговой шкале (ВАШ) у больных с различными формами диффузной мастопатии [7,11].

Не менее полезны и другие растительные гомеопатические компоненты в сочетании с *Agnuscastus*: *Caulophyllum thalictroides* D4 (стеблелист васильковый), *Cyclamen* D4 (цикламен европейский), *Ignatia* D6 (грудошник горький), *Lilium tigrinum* D3 (лилия тигровая) [12,16].

В последнее время появились негормональные фитопрепараты, эффективно нормализующие гормональный статус. Один из таких препаратов – индинол, полученный из растений семейства крестоцветных. Он регулирует метаболизм эстрогенов, подавляя агрессивный 16-α гидроксиэстрон, ингибирует образование эстрогеновых рецепторов, нейтрализует действие факторов роста опухолей, обладает мощным антипролиферативным эффектом, индуцирует апоптоз в опухолевых клетках эпителиального происхождения. Препарат эффективен при кистозных формах и диффузно-узловых вариантах ФКМ, особенно при патологии генитальной сферы. Назначают его по 2 капсулы 2 раза в день в течение 3-6 месяцев [12].

Б. Нестероидные противовоспалительные средства (НПВС). Эффективными средствами для коррекции масталгии являются нестероидные противовоспалительные средства как системного, так и локального применения (уровень убедительности рекомендаций А (уровень достоверности доказательств – 1b) Антипростагландины – нимесулид, индометацин, ибупрофен, диклофенак – уменьшают выработку простагландинов и используются для снятия предменструального отека и болезненности молочных желез [10].

В. Тиреоидные препараты. В связи с тем, что мастопатия часто ассоциирована с заболеваниями щитовидной железы, в том числе с аутоиммунным тиреоидитом, использование йодида калия без соответствующего обследования не рекомендуется [19]. При гипофункции щитовидной железы, особенно при сочетании гиперпролактинемии с повышенным содержанием ТТГ, показан левотироксин натрия в дозе 25-50 мкг в сутки в течение 3-6 месяцев под контролем уровня ТТГ [10].

Г. Бигуаниды. Одним из возможных перспективных направлений патогенетического воздействия на ткани молочной железы при ФКМ, ассоциированной с инсулинорезистентностью и не только, является применение бигуанидов, в частности метформина. Впервые J. Evans et al. отметили, что прием метформина больными сахарным диабетом может сочетаться со снижением риска развития злокачественных новообразований. Основной внутриклеточной мишенью для противоопухолевого действия метформина считается аденозин – онофосфаткина-

за (АМФК), активация которой ингибирует mTOr-(mammalian target of rapamycin) сигнальный путь, в результате чего ингибируется синтез ряда белков, снижается уровень циклина D1 и инициируется блок клеточного цикла [24,26].

2. Гормональные препараты

Гормональная терапия наиболее эффективно воздействует на эпителиальный компонент ФКМ [10].

А. Антиэстрогены. С целью лечения мастопатий используются антиэстрогены – тамоксифен, механизм действия которого основан на конкурентном связывании с рецепторами эстрадиола в клетках тканей МЖ. Рекомендуемая доза 10-20 мг в сутки на курс продолжительностью от 3-х до 6 месяцев. Установлено, что после 2-недельного приема препарата снижается уровень гонадотропинов и соответственно происходит подавление функции яичников. После 10-12 недель приема препарата уменьшаются симптомы масталгии, рентгенологически отмечается уменьшение участков уплотнения в железе. Противопоказания к его применению: тромбофлебит, беременность, нарушения свертывающей системы крови. Фарестон (торемифен) имеет меньше побочных эффектов, его назначают по 10-20-30 мг в сутки 1-3 месяца непрерывно. Через месяц курс лечения можно повторить. Среди медикаментозных средств для коррекции масталгии также эффективны тамоксифен в дозе 10 мг ежедневно в течение 3-6 месяцев, а в случае его неэффективности – даназол в дозе 200 мг ежедневно или только в лютеиновой фазе менструального цикла (уровень убедительности рекомендаций А (уровень достоверности доказательств – 1а), хотя их применение ограничено в связи с побочными эффектами. Кроме того, в РФ мастопатия не является официальным показанием к назначению тамоксифена [10].

Одним из современных синтетических препаратов является ливиал. Ливиал (тиболон) обладает эстрогенными, гестагенными и слабыми андрогенными свойствами, уменьшает скорость пролиферации клеток МЖ, оказывает антиэстрогенное действие на эпителиальный компонент, способствуя апоптозу. В дозе 2,5 мг подавляет секрецию гонадотропинов, не стимулируя пролиферацию эндометрия, ингибирует овуляцию. Применяют по 2,5 мг/сут на протяжении 1-3-х месяцев. Противопоказания к применению препарата: беременность, гормонально-зависимые опухоли, тромбозы, кровотечения из половых путей неясной этиологии [5].

Б. Прогестероны. Классическими лекарственными формами являются примолют-нор, применяемый по 5 мг/сут с 16-го по 25-й день менструального цикла; дюфастон – аналог природного прогестерона без андрогенной, эстрогенной и кортикостероидной активности, его назначают по 5-10 мг во второй фазе цикла; утрожестан – натуральный микронизированный прогестерон перорального или интравагинального использования без андрогеноподобных и анаболических эффектов. В связи с идентичностью препарата и эндогенного прогестерона он отличается хорошим профилем эффективности и безопасности. Более того, при наличии у пациентки гепатопатии утрожестан может применяться интравагинально, что нивелирует негативное системное влияние. Препарат назначается по 100 мг 2-3 раза в сутки с 17-го дня менструального цикла в течение 10-14 дней (курс лечения 3-6 циклов). Утрожестан особенно показан пациенткам с ФКМ в сочетании с аденомиозом, гиперплазией эндометрия и миомой матки [4,31].

В. Ингибиторы гонадотропной функции гипофиза. Агонисты гонадотропин-рилизинг-гормона гипофиза – гозерелин, бусерелин и другие, конкурентно взаимодействуя с рецепторами клеток передней доли гипофиза, приводят к блокаде гонадотропной функции гипофиза, препятствуя продукции ЛГ и ФСГ. Препараты назначают при сочетании мастопатии с тяжелым эндометриозом, сопровождающимся выраженным болевым синдромом и/или менометроррагиями. Курс лечения – 3-6 месяцев. В результате возникает обратимая менопауза. Для минимизации проявлений эстрогенодефицита одновременно назначают низкие дозы заместительной гормональной терапии.

Диферелин (синтетический аналог гонадотропин – рилизинг-гормона гипофиза) ведет к снижению уровня гормонов яичников до кастрационного уровня в течение 2-х недель от начала лечения. Диферелин вводят внутримышечно в дозе 3,75 мг 1 раз в 28 дней или 11,25 мг 1 раз в 90 дней.

Даназол (данол, дановал) обладает слабым андрогеноподобным действием с анаболическим эффектом, подавляет выработку гипофизом ЛГ и ФСГ и блокирует ферменты стероидогенеза в яичниках и надпочечниках. Препарат назначается в дозе 50-100 мг в сутки в течение 1-2-х месяцев. Неместран (гестринон) – норстероид 3-го поколения, обладающий антигонадотропным, антиэстрогенным и антипрогестероновым эффектом. Назначают препарат по 2,5 мг 1 раз в неделю в течение 6 месяцев [10].

Среди побочных эффектов даназола отмечаются аменорея, увеличение массы тела, изменение артериального давления, акне и др. Противопоказания к применению препарата – беременность, лактация, порфирия [31]. Доказана эффективность коррекции масталгии при использовании агонистов гонадотропин – рилизинг-гормона гипофиза, однако длительность применения данных препаратов ограничена в связи с проявлениями эстрогенного дефицита, и у женщин с мастопатии они, как правило, назначаются по другим показаниям (уровень убедительности рекомендаций А (уровень достоверности доказательств – 1а) [10].

Г. Агонисты дофамина используются преимущественно при гиперпролактинемии (шифр МКБ Е 22.1), в соответствии с клиническими рекомендациями Российской ассоциации эндокринологов [9], однако ингибиторы пролактина могут эффективно применяться и при лечении мастопатии [22] (уровень убедительности рекомендаций А (уровень достоверности доказательств – 1b).

Агонисты дофамина стимулируют рецепторы дофамина, главным образом типа Д2, тем самым подавляя выработку пролактина, уменьшают активность рецепторов эстрогена и, таким образом, оказывают косвенное антиэстрогенное действие. В настоящее время зарегистрированы следующие агонисты дофамина [9,28]:

- хинаголид – неэрголиновый селективный агонист дофаминовых рецепторов. Начальная доза составляет 25 мкг в сутки с постепенным увеличением каждые 3-5 дней на 25 мкг. Среднесуточная доза – около 75 мкг, максимальная 300 мкг;

- бромокриптин – эрголиновый агонист дофаминовых рецепторов. Препараты бромокриптина первыми стали применяться для лечения гиперпролактинемии более 30 лет назад. В отличие от каберголина, бромокриптин является неселективным агонистом дофаминовых рецепторов в головном мозге, что определяет большее количество побочных эффектов. Начальная дозировка – 0,62-1,25 мг в сутки, терапевтический диапазон в пределах 2,5-7,5 мг в сутки;

- каберголин – эрголиновый селективный агонист D2-дофаминовых рецепторов. Длительный период полувыведения позволяет применять препарат 1-2 раза в неделю. Начальная дозировка составляет 0,25-0,5 мг в неделю с последующим наращиванием дозы до нормализации уровня пролактина. Как правило, средняя доза составляет 1 мг/нед, хотя в случаях резистентных пролактином может составлять 3-4,5 мг/нед.

Каберголин является препаратом первой линии как наиболее эффективный в отношении нормализации уровня пролактина и уменьшения размеров опухоли (уровень доказательности 1, класс рекомендаций А).

Побочные явления при терапии агонистами дофамина:

- со стороны желудочно-кишечного тракта: снижение аппетита, тошнота, рвота, запоры, диспепсия;

- со стороны нервной системы: головокружения, головная боль, сонливость, слабость, бессонница;

- со стороны сердечно-сосудистой системы: постуральная гипотензия, ортостатический коллапс.

Д. Комбинированные оральные контрацептивы. С успехом применяют начиная с середины прошлого века. Механизм их действия связан с подавлением гонадотропной функции гипофиза через угнетение секреторной активности гипоталамуса, в результате чего тормозится овуляция, а синтез эстрогенов снижается почти в 2 раза [4,20,21].

В качестве побочного эффекта оральных контрацептивов описана мастодиния [3]. В исследовании G. Davies и соавт. у 16% больных масталгия развилась на фоне приема эстрогенов и у 32% – на фоне приема комбинированных оральных контрацептивов (КОК). Изменения в молочных железах у женщин, получающих гормональную терапию, объективизированы в исследовании E. Lundstrom и соавт., которые продемонстрировали повышение плотности молочных желез по данным маммографии у 54% пациенток, получающих непрерывную заместительную гормональную терапию, у 13% – на фоне циклической заместительной гормональной терапии КОК и у 18% – на фоне терапии чистыми эстрогенами. В то же время, по данным D. Ader и соавт. [1], применение КОК уменьшает частоту и выраженность циклической масталгии.

Многие исследователи признают, что правильно подобранная низкодозированная гормональная контрацепция обладает лечебно-профилактическим действием в отношении мастопатий. Симптомы мастопатии нередко уменьшаются или даже полностью исчезают уже в течение первых 2-х месяцев приема КОК, при этом наблюдается прогрессивное снижение частоты (40%) ФКМ. Считается установленным, что, снижая частоту доброкачественных заболеваний МЖ, гормональные контрацептивы уменьшают риск развития РМЖ в 2 раза [18]. В 2016 г. опубликован мета-анализ публикаций MEDLINE, EMBASE, Cochrane Database и Scopus по оценке влияния различных прогестагенов на риск РМЖ. В результате подтверждено, что использование эстрогенов с прогестагенами ассоциировано с более низким риском РМЖ по сравнению с синтетическими прогестагенами [29].

Препараты местного применения

1. Негормональные препараты. В последнее время при лечении мастопатии возрос интерес к местной терапии. Это связано с тем, что в ряде случаев лекарственный препарат, подведенный непосредственно к молочной железе, оказывает максимальный лечебный эффект при минимальном побочном действии на организм в целом. Разновидность местной терапии мастопатии – физиотерапевтическое лечение [16,17].

Н.А. Огнерубов в качестве препарата для местной терапии широко применяет диметилсульфоксид. Этот лекарственный препарат обладает противовоспалительным, местноанестезирующим, диуретическим и сосудорасширяющим свойствами. Применять его следует в виде аппликаций в соотношении с водой 1:2, 1:3, 1:4 (в зависимости от переносимости). На курс лечения планируют 15-20 процедур. В случаях выраженного болевого синдрома в диметилсульфоксид рекомендуется добавлять 2-4 мл 50% раствора метамизола натрия и 2 мл 1% раствора дифенгидрамина.

2. Гормональные препараты. Препарат прожестожель (лаборатория Besins-Incovesko, Франция) – это гель, содержащий натуральный прогестерон, в количестве 1,0 прогестерона в 100 г геля. Препарат местного действия для перкутанного применения на область МЖ. Накожные аппликации применяют с целью повышения концентрации натурального прогестерона в тканях МЖ. Воздействуя на состояние эпителия и сосудистой сети, прожестожель не влияет на уровень прогестерона в плазме крови, и концентрация гормона в ткани в 10 раз больше, чем в системном кровотоке, что позволяет уменьшить по сравнению с пероральным путем введения применяемую дозу препарата [31].

Подкожное расположение МЖ определяет преимущества использования такого рода терапии. Препарат назначают по 2,5 г геля на кожу каждой МЖ 1 или 2 раза в день в непрерывном или с 16-го по

25-й дни менструального цикла в циклическом режиме. Показания к применению препарата: мастопатия и масталгия, обусловленная различными причинами (прием оральных контрацептивов, гормонозаместительная терапия, нарушение эндогенной секреции гормонов и др.). Противопоказаний к применению прожестожеля не выявлено. Локальное применение геля с прогестероном дает возможность избежать многих ненужных хирургических операций по удалению кист [29]. В когортном эпидемиологическом исследовании длительная совместная терапия пероральным и трансдермальным прогестероном снижала риск развития рака МЖ [4].

Хирургическое лечение является одним их основных методов лечения доброкачественных новообразований молочной железы [9]. Показаниями к проведению хирургического лечения является [15]:

- размеры образования более 2 см;
- активная динамика роста;
- подозрение на малигнизацию по результатам рентгеносонографии, не подтвержденным данными морфологического исследования;
- внутрипротоковая папиллома молочной железы;
- узловые пролиферативные формы;
- пролиферация эпителия в кистах более 20 мм;
- кисты более 20 мм без пролиферации (подлежат пунктированию, при повторном наполнении кисты – операция);
- микрокальцинаты на маммограмах;
- отрицательная динамика в процессе консервативного лечения узловых пролифератов;
- скопления микрокальцинатов на ограниченном участке молочной железы, имеющие гипоэхогенное отображение при сонографии, с пролиферацией, атипией или дисплазией эпителия по результату пункционной биопсии;
- участки локальной тяжистой перестройки структуры при измененных клетках по данным цитологического исследования в виде различных вариантов дольковой или протоковой неоплазии;
- повышение уровня пролиферации эпителиальных клеток в узловых пролифератах;
- размеры образования менее 2 см, при поверхностном расположении;
- глубокое расположение с использованием аппарата маммотом в случае отказа пациентки от наблюдения;
- желание больной.

Виды хирургических операций при доброкачественных опухолях молочной железы

1. Энуклеация – иссечение образования с капсулой в пределах здоровых тканей без резекции окружающих тканей молочной железы. Выполняют при морфологически верифицированных фиброаденоме, аденоме, гамартоме, липоме.

2. Секторальная резекция молочной железы – удаление сектора молочной железы с доброкачественным образованием. Выполняют при морфологически верифицированных доброкачественной дисплазии молочной железы (узловой мастопатии), филлоидной фиброаденоме.

Операцию выполняют чаще под местной анестезией, реже под общим обезболиванием. Кожный разрез выбирают в зависимости от локализации опухоли в молочной железе. Предпочтение следует отдавать косметическим периареолярным, субмаммарным разрезам, а также соответственно линиям Лангера на молочной железе в случае невозможности применения вышеуказанных вариантов. При внутрипротоковой папилломе используют только периареолярный разрез. После удаления опухоли операционный материал направляют на плановое или срочное (в случае подозрения на злокачественный процесс) гистологическое исследование. Выполняют послойное ушивание послеоперационной раны с наложением внутрикожного косметического шва.

Окончательный диагноз устанавливают после получения результатов планового морфологического исследования.

Контрольное клинико-рентгеносонографическое обследование назначают не позже, чем через 6 месяцев.

Тактика лечения: [10]

Клиническая форма мастопатии	Оперативное лечение	Пункция с аспирацией содержимого кисты	Консервативное лечение
Непролиферативная узловая*	-	-	+
Пролиферативная узловая	+	-	-
Крупные (>20 мм) кисты без пролиферации*	+*	+	+
Крупные (>20 мм) кисты с пролиферацией	+**	-	+
Диффузная с мелкими кистами	-	-	+
Диффузная	-	-	+

Примечание. ** При неэффективности немедикаментозной терапии – оперативное лечение (секторальная резекция).*
*** При повторном накоплении жидкости в кисте – оперативное лечение.*

Профилактические мероприятия

Первичная профилактика должна быть направлена на устранение причинных факторов, что подразумевает под собой:

- здоровый образ жизни (рациональное питание, коррекция психоэмоционального состояния, борьба с гиподинамией, отказ от курения и употребление алкоголя);
- выбор бюстгальтера. Женщинам с циклической или постоянной формой масталгии следует обращать особое внимание на этот предмет женского туалета, так как полное его игнорирование, ноше-

ние бюстгальтера несоответствующей формы или размера может стать причиной хронической деформации груди, ее сдавления или перегрузки связочного аппарата, особенно у женщин с большой и опущенной грудью [16];

- неоднократные роды и полноценное грудное вскармливание;
- лечение гинекологических заболеваний;
- лечение эндокринологических заболеваний и патологии печени.

Вторичная профилактика различных форм мастопатий сводится к ранней диагностике. С этой целью каждая женщина, начиная с 18-летнего возраста, должна сама ежемесячно обследовать молочные железы и проводить инструментальные методы исследования, о чем говорилось выше [9,20,34].

Скрининг. Ежегодное УЗИ молочных желез должно выполняться женщинам младше 35 лет, далее по показаниям; рентгеновская маммография – пациенткам в возрасте 35-50 лет с периодичностью 1 раз в 2 года, старше 50 лет – ежегодно.

Таким образом, имеется немало средство для лечения диффузной доброкачественной патологии МЖ. Но необходимо помнить, что успех лечения обусловлен, прежде всего, тщательным обследованием женщины, включающим клинический, ультразвуковой, рентгенологический методы исследования; индивидуальный выбор метода терапии. Чрезвычайно важна профилактика заболеваний МЖ, включающая профилактику абортов, особенно повторных; своевременное лечение гинекологических заболеваний; рациональную контрацепцию; раннее выявление патологии молочных желез; правильное ведение беременности, родов и послеродового периода. При ведении пациенток с заболеваниями МЖ важную роль играет преемственность между врачами различных специальностей (акушерами-гинекологами, маммологами, хирургами, онкологами).

Литература

1. Андреева Е.Н. Наружное применение гестагенов для лечения масталгии, возникшей на фоне приема комбинированных оральных контрацептивов у женщин с фиброзно-кистозной мастопатией // Пробл. репрод. – 2016. – №4.
2. Артымук Н.В., Кондратьева Т.А., Тачкова О.А. Принципы терапии пациенток с бесплодием и недостаточностью лютеиновой фазы менструального цикла // Вопр. гинекол., акуш. и перинатол. – 2009. – №4 (8). – С. 31-35.
3. Беспалов В.Г., Ковалевская Е.И. Современные представления об этиологии и патогенезе мастопатии: возможности патогенетического лечения // Гинекология. – 2019. – Т. 21, №1. – С. 52-58.
4. Высоцкая И.В., Летягин В.П., Левкина Н.В. Гормональная терапия диффузной мастопатии // Опухоли женской репрод. системы. – 2014. – №3. – С. 53-57.
5. Горин В.С., Емельянова О.В., Резниченко Е.В., Портнова А.В. Принципы лечения мастопатии: обзор литературы // Сибирский мед. журн. – 2008. – №8.
6. Доброкачественная дисплазия молочной железы: Письмо Минздрава РФ №15-4/10/2-7235от 7 ноября 2018 г.
7. Кедрова А.П., Леваков С.А. Фитопрепараты в лечении гинекологических больных с выраженной масталгией // Опухоли женской репрод. системы. – 2017. – Т. 13, №4. – С. 63-70.
8. Клинические рекомендации по гиперпролактинемии: клиника, диагностика, дифференциальная диагностика и методы лечения. – М., 2014. – 19 с
9. Клинический протокол доброкачественные новообразования молочной железы. Утвержден протоколом заседания Экспертной комиссии по вопросам развития здравоохранения МЗ РК № 23 от 12 декабря 2013 года.
10. Корень Т.А., Минайло Т.И., Шепетько М.Н. Доброкачественные заболевания молочных желез: Учеб.-метод. пособие. – Минск, 2014.
11. Кулагина Н.В. Лечение масталгии на фоне диффузной мастопатии у пациенток в периоде менопаузального перехода // Акуш. и гин. – 2016. – №11. – С. 135-141.
12. Кулагина Н.В. Фитотерапия циклической масталгии у пациенток с диффузной доброкачественной дисплазией молочных желез и предменструальным синдромом // Мед. совет. – 2019. – №6. – С. 136-140.
13. Магометханова Д.М., Зайдиева З.С., Богданова Г.С. Фиброзно-кистозная болезнь молочных желез. Современный подход к профилактике и лечению // Consilium Medicum. – 2016. – Т. 18, №6. – С. 63-66.
14. Овсянникова Т.В., Куликов И.А. Эффективность фитотерапии доброкачественных заболеваний молочных желез в гинекологической клинике // Consilium Medicum. – 2017. – Т. 19, №6. – С. 62-65.
15. Пестрикова Т.Ю., Юрасова Ю.А., Юрасов И.В. Междисциплинарные аспекты патологии молочной железы: обзор литературы // Гинекология. – 2016. – Т. 18, №5. – С. 53-59.
16. Родионов В.В., Сметник А.А. Доброкачественные заболевания молочных желез // Акуш. и гин.: новости, мнения, обучение. – 2018. – №1. С. 90-100.
17. Савельева Г.М., Сухих Г.Т., Манухин И.Б. Гинекология. Нац. руководство: краткое издание. – М.: ГЭОТАР-Медиа, 2015.
18. Савельева И.С. Особенности гормональной контрацепции и молочные железы // Маммолог. – 2005. – №3. – С. 35-39.
19. Anil C., Guney T., Gursoy A. The prevalence of benign breast diseases in patients with nodular goiter and Hashimoto's thyroiditis // J. Endocrinol. Invest. – 2015. – Vol. 38, №9. – P. 971-975.
20. Berkey C.S., Rosner B., Willett W.C. et al. Prenatal factors and infant feeding in relation to risk of benign breast disease in young // Clin. Endocrinol. 2017.
21. Bitzer J. Oral contraceptives in adolescent women // Best. Pract. Res. Clin. Endocrinol. Metab. – 2013. – Vol. 27, №1. – P. 77-89.
22. Castillo-Huerta E., Garibay-Valencia M., Mirabent-Gonzalez F. Clinicalcomparision of alpha dihidroergocriptina against cabergolina in the treatment of the fibrocystic mastopathy // Ginecol. Obstet. Mex. – 2013. – Vol. 81, №7. – P. 370-376.
23. Cerqueira R.O., Frey B.N., Leclerc E., Brietzke E. Vitex agnus castus for premenstrual syndrome and premenstrual dysphoric disorder: a systematic review // Arch. Womens Ment. Health. – 2017. – Vol. 20, №6. – P. 713-719.
24. Dowling R.J., Niraula S., Stambolic V., Goodwin P.J. Metformin in cancer: translational challenges // J. Mol. Endocrinol. – 2012. – Vol. 48, №3. – P. R31-43.
25. Guray M., Sahin A.A. Benign breast diseases: classification, diagnosis, and management // Oncologist. – 2016. – Vol. 11. – P. 435-449.
26. Heckman-Stoddard B.M., DeCensi A., Sahasrabuddhe VV, Ford LG. Repurposing metformin for the prevention of cancer and cancer recurrence // Diabetologia. – 2017 – Vol. 60, №9. – P. 1639-1647.
27. Maldonado-Martinez H.A., Perez-Sanchez V.M. et al. Benign breast diseases: current pathological and molecularconcepts. – Pathology Department Instituto Nacional Cancerologia Mexico, Mexico City, DF. – Mexico, 2016.
28. Melmed S., Casanueva F., Hoffman A. Diagnosis and treatment of hyperprolactinemia: An Endocrine Society Clinical Practice Guideline // Clin. Endocrinol. Metab. – 2011. – Vol. 96, №2. – P. 273-288.
29. Noor A., Khaled M., Qusay H. et al. Progesterone vs. synthetic

progestins and the risk of breast cancer: a systematic review and meta-analysis // Syst. Rev. – 2016. – №5. – P. 121-129.

30. Powers C.N., Setzer W.N. A molecular docking study of phytochemical estrogen mimics from dietary herbal supplements // Silico Pharmacol. – 2015. – Vol. 3. – P. 4.

31. Plu-Bureau G., Le M.G., Thalabard J.C. et al. Percutaneous progesterone use and risk of breast cancer // Cancer Detect. Prev. – 1999. – Vol. 23, №4. – P. 290-296.

32. Rafieian-Kopaei M., Movahedi M. Systematic Review of Premenstrual, Postmenstrual and Infertility Disorders of Vitex Agnus Castus // Electr. Physic. – 2017. – Vol. 9, №1. – P. 3685-3689.

33. Seidlova-Wuttke D., Wuttke W. The premenstrual syndrome, premenstrual mastodynia, fibrocystic mastopathy and infertility have often common roots: effects of extracts of chasteberry (Vitex agnus castus) as a solution // Clin. Phytosci. – 2017. – Vol. 3. – P. 6.

34. Senkus E., Kyriakides S., Ohno S. et al. Primary Breast Cancer: ESMO // Clin. Pract. Guid. Ann. Oncol. – 2015. – Vol. 26, №5. – P. 8-30.

КОМПЛЕКСНОЙ ПОДХОД К ЛЕЧЕНИЮ МАСТОПАТИИ

Исмаилов С.И., Мухтарова М.З., Юлдашев О.С.

Проведен анализ литературы, посвященной проблеме лечения мастопатии, в том числе описаны хирургические методы лечения и профилактики фиброзно-кистозной мастопатии.

Ключевые слова: *фиброзно-кистозная мастопатия, натуральные противовоспалительные препараты.*

УДК: 616.721.7-001.7+616-007.17-08

ДИСПЛАСТИЧЕСКИЙ СПОНДИЛОЛИСТЕЗ: СОВРЕМЕННЫЕ АСПЕКТЫ ХИРУРГИЧЕСКОГО ЛЕЧЕНИЯ

Каримов А.А., Арипходжаев Ф.З., Асилова С.У., Мирзаев А.Б., Саломов М.Б.

DISPLASTIK SPONDILOLISTEZ: JARROHLIK DAVOLASHNING ZAMONAVIY JIHATLARI

Karimov A.A., Aripxodjaev F.Z., Asilova S.U., Mirzaev A.B., Salomov M.B.

DYSPLASTIC SPONDYLOLISTHESIS: MODERN ASPECTS OF SURGICAL TREATMENT

Karimov A.A., Ariphodjaev F.Z., Asilova S.U., Mirzaev A.B., Salomov M.B.

ООО АкфаМедлайн

Displastik spondilolistezni jarrohlik yo'li bilan davolash muammosi bo'yicha adabiyotlar tahlil qilingan. Tadqiqot uchun material PUBMED ma'lumotlar bazasidan olingan tezislar, "Ortopedik jarrohlik, umurtqa pog'onasi, neyroxirurgiya, so'nggi 15 yil ichida Rossiya davriy nashrlarida chop etilgan maqolalar; agar kerak bo'lsa, o'tgan yillardagi kitoblar va maqolalardan foydalanilgan. Tahlillar shuni ko'rsatdiki, displastik spondilolistezni jarrohlik yo'li bilan davolash dolzarb muammo bo'lib qolmoqda. LLIF (XLIF) va OLIFning nisbatan yangi texnikasi umurtqaning orqa tuzilishini bezovta qilmasdan operatsiya o'tkazishga imkon beradi, shuningdek, umurtqa pog'onasining koronar va sagittal og'ishlarini to'liq tiklash uchun ajoyib imkoniyat mavjud.

Kalit so'zlar: *displastik spondilolistez, jarrohlik davolash, PLIF, TLIF, LLIF, OLIF.*

The literature on the problem of surgical treatment of dysplastic spondylolisthesis is analyzed. The material for the research was the abstracts of articles from the PUBMED database, articles published in Journal of Orthopedic Surgery, Spine, Neurosurgery, Russian periodicals over the past 15 years; if necessary, used books and articles from previous years. The analysis showed that surgical treatment of dysplastic spondylolisthesis remains an urgent problem. Relatively new techniques LLIF (XLIF) and OLIF allow performing surgery without disturbing the posterior structures of the spine, and there is also an excellent opportunity to completely restore coronary and sagittal deviations of the spinal column.

Key words: *dysplastic spondylolisthesis, surgical treatment, PLIF, TLIF, LLIF, OLIF.*

Термином "диспластический спондилолистез" определяется такой спондилолистез, в генезе которого важнейшую роль играют дисплазии базального, то есть люмбосакрального сегмента. Сам термин «спондилолистез» предложил H.F. Kilian в 1854 г. [31]. Согласно данным статистики, спондилолистез наблюдается преимущественно на уровне L5-S1, второе место занимает L4-L5 [36]. В настоящее время существует большое количество классификаций спондилолистеза. Наиболее широкое распространение получила классификация, предложенная H.W. Meyerding, в которой выделено четыре степени смещения. H. Junge и соавт. предложили дифференцировать пятую степень спондилолистеза, которая подразумевает полное смещение тела позвонка относительно нижележащего.

Хирургическое лечение спондилолистеза у взрослых до настоящего времени остается одним из самых активно обсуждаемых вопросов вертебрологии. Для лечения этой тяжелой патологии позвоночника предложены различные оперативные вмешательства, цель которых – устранение боли и фиксация сместившегося позвонка.

Нами изучены современные концепции, касающиеся хирургического лечения диспластического спондилолистеза. Материалом для исследования послужили тезисы статей из базы данных "PUBMED", статьи, опубликованные в «Jornal of Orthopedic Surgery», "Spine", "Neurosurgery", периодических тематических изданиях России за последние 10 лет. Использованы также статьи и книги прежних лет, если имеющиеся в них данные представляли интерес [8,9,].

Дегенеративный поясничный спондилолистез характеризуется дегенерацией фасеточного сустава, антеролистезом и значительной потерей высоты диска на пораженном сегменте, что может привести к центральному и фораминальному стенозу [12]. Хирургическое лечение данной патологии эволиционировало в течение нескольких лет. Сегодня используются хирургические методы, направленные на спондилодез пораженного сегмента. Мы остановимся на PLIF (Posterior Lumbar Interbody Fusion), TLIF (Total LumbarInterbody Fusion), LLIF (Lateral Lumbar Interbody Fusion), OLIF (Oblique Lumbar Interbody Fusion) [22].

Во второй половине XX столетия технология фиксации смежных позвонков кейджевыми системами пережила настоящий бум. В 1953 г. R.B. Cloward для хирургического лечения заболеваний диска предложил технику PLIF (Posterior Lumbar Interbody Fusion). С тех пор этот метод был значительно усовершенствован [35]. В 1977 г. нейрохирург P.M. Lin [16] опубликовал статью, посвященную коррекции методики PLIF, сделав следующие выводы: (1) тщательное предоперационное позиционирование пациента, (2) использование Surgicel для уменьшения эпидурального кровотечения, (3) максимальное сохранение фасеток, используя более медиальный, интерламинарный доступ, (4) щадящая перфорация кортикальной пластинки для стимуляции остеосинтеза. Благодаря соблюдению этих принципов, удалось значительно уменьшить количество осложнений.

PLIF (задний межтеловой спондилодез) – оригинальный метод межтелового спондилодеза. Доступ к межпозвоночному диску осуществляется сзади. Через срединный или парамедианный доступ (Wiltse approach – MIS) производится ламинотомия, твердая мозговая оболочка отодвигается, чтобы открыть коридор к межпозвоночному диску, после чего появляется возможность установки кейджа или спейсера в межпозвоночное пространство.

Показаниями к PLIF служат дегенеративные заболевания позвоночника, в том числе и спондилодез, рецидивирующие грыжи диска с сегментарной нестабильностью [5,13,15].

PLIF имеет много преимуществ, обеспечивая хорошую визуализацию корешков, минимальное нарушение кровообращения, а также возможность декомпрессии нервных корешков, поэтому многие спинальные хирурги используют этот доступ в своем практике [7]. Основными недостатками заднего межтелового спондилодеза по сравнению с передними доступами являются параспинальная ятрогенная травма мышц, трудность коррекции коронарного дисбаланса и лордоза, относительная сложность подготовки концевых пластин [10,17,26].

TLIF (трансфораминальный межтеловой спондилодез) используется для стабилизации и лечения дегенеративных заболеваний поясничного отдела позвоночника. Основной проблемой PLIF было повреждение нервного корешка при ретракции, повреждение твердой мозговой оболочкой и эпидуральный фиброз. Именно поэтому был предложен TLIF, предполагающий прямой односторонний доступ к межпозвоночному диску через фораминальный канал. Благодаря открытию фораминального канала с одной стороны уменьшается риск повреждения нервного корешка, твердой мозговой оболочки и желтой связки с противоположной стороны. Как и другие процедуры спондилодеза, TLIF может выполняться с помощью открытой процедуры или MIS – «миниоткрытой» техники, подразумевающей меньшие размеры разрезов и использование микроскопии [23].

При TLIF используется срединный или двусторонний парамедианный миниоткрытый разрез, обеспечивающий доступ к диску, подходящему на уровне L1-S1. Производится односторонняя ламинэктомия и нижняя фасетэктомия, облегчающая установку имплантов [10,13].

Преимуществом данной методики является относительно более легкий доступ к задним структурам, включая пластины, желтую связку и фасеточные суставы. Основным недостатком TLIF, как и PLIF, является чрезмерное растяжение мягкотканых структур, в связи чем происходит травматизация мышц спины. Имеются также сложности в восстановлении коронарного дисбаланса и лордоза [14,21].

Сравнительный анализ PLIF и TLIF. PLIF и TLIF являются самой часто используемой техникой для спондилодеза в мире [33]. PLIF впервые описан в 1940 г. R.B. Cloward [6]. PLIF позволяет выполнять трехколоночную фиксацию с 360° спондилодезом. Процедура TLIF, описанная в 1982 г., предполагает установку транспедикулярных винтов и межтелового спейсера через заднебоковой коридор с места фасетэктомии [11,19]. Преимущества, недостатки и показания к этим методикам описано выше.

В нескольких исследованиях была предпринята попытка сравнения PLIF и TLIF с точки зрения клинических результатов и частоты спондилодеза. S.C Humphrey и соавт. [14] сравнили результаты, полученные у 34 пациентов с PLIF и у 40 пациентов с TLIF. В группе PLIF было 10 осложнений, в группе TLIF осложнений не наблюдалось. Неправильная установка трансплантата произошла у 4 пациентов в группе PLIF, в группе TLIF не было зарегистрировано. J. Park и соавт. [26] наблюдали 7 осложнений из 99 PLIF, против 0 случаев из 29 пациентов с TLIF. В последние годы были продемонстрировали аналогичные результаты [3,27,29].

В мета-анализе, проведенном Levin и соавт. (2005), сравнивались результаты PLIF и TLIF. Авторы показали преимущества методики TLIF (n=123) перед PLIF (n=118): осложнения наблюдались соответственно у 94,3 и 84,7% случаев. Кроме того, пациенты с TLIF имели более высокие шансы достигнуть артродез. Однако клинически TLIF ассоциировался с более интенсивными постоперационными болями в верхней части спины [25]. В то же время D.L. Yan и соавт. [37] и X. Zhuo и соавт. [39] сообщили о 100% спондилодезе в обеих группах.

Систематический обзор и мета-анализ был проведен Q. Zhang и соавт. [38]. Так, осложнения (дуротомия, интраоперационная потеря крови, повреждения нервного корешка, инфекционные осложнения) при PLIF встречались чаще, чем при TLIF, была также выше удовлетворенность результатами пациентов с TLIF, но частота спондилодеза (рентгенологически) одинакова. При PLIF было больше также время операции. Таким образом, полученные данные свидетельствуют о том, что при TLIF меньше осложнений, а также менее продолжительное время самой процедуры.

С учетом того, что задний доступ считается более безопасным, казалось бы, проблема хирургического лечения спондилолистеза может быть решена с помощью данного метода. Но оказалось, что межтеловая фиксация задним доступом сопряжена с риском повреждения корешков, сопровождается частым развитием послеоперационного болевого синдрома (особенно в отдаленном периоде). При установке имплантатов из заднего доступа может произойти дополнительное ослабление задней опорной колонны позвоночника. Поэтому нежелательно использовать в качестве доступа и стабилизации передней опорной колонны, особенно у пациентов без неврологических нарушений. Еще Я.Л. Цивьян по поводу этого сказал: «Зачем же стремиться схватить правое ухо левой рукой? Ведь правой легче, удобнее, проще» [1].

LLIF (латеральный поясничный межтеловой спондилодез). Методика, описанная B.M. Ozgur и соавт. [25], заключается в доступе к пространству диска через латеральное забрюшинное пространство, через поясничную мышцу. LLIF используется

в тех случаях, когда требуется доступ к межтеловому пространству диска от T12-L1 до L4-L5. Эта методика не подходит для уровня L5-S1, так как подвздошный гребень затрудняет доступ. Кроме того, более каудально и спереди располагается поясничное сплетение а латеральнее подвздошные сосуды, что увеличивает риск травмы данных структур. Пациент располагается на боку, на левой или правой стороне в зависимости от предпочтений хирурга. Производится небольшой боковой разрез в зависимости от положения межпозвоночного диска на изображении (ЭОП). Нейромониторинг крайне важен для данного доступа к дисковому пространству. LLIF подходит для всех дегенеративных патологий. Это отличный вариант для сагиттальной и коронарной коррекции, особенно при дегенеративном сколиозе поясничного отдела с латеролистезом [2,30]. Однако LLIF не подходит для тяжелого центрального стеноза позвоночного канала, стеноза бокового кармана и при тяжелых спондилолистезах [18]. LLIF также не подходит для пациентов с аномальной анатомией сосудов, забрюшинными абсцессами в анамнезе, у лиц, раннее оперированных в забрюшинном пространстве.

Одним из важных преимуществ LLIF – MIS (minimal lyinvasive surgery) – возможность не резать, а "отодвигать" мышечные структуры во время доступа, ранняя постоперационная мобилизация пациентов. Коррекция деформации может быть достигнута за счет более высокой частоты спондилодеза после тщательного очищения межпозвоночного пространства [9]. К недостаткам техники можно отнести потенциальные риски повреждения поясничного сплетения, поясничной мышцы и кишечника, особенно на L4-L5 уровнях [18,32]. Самое грозное осложнение – повреждение магистральных сосудов, что затрудняет контроль данного доступ. Для этого имеется более доступный метод – OLIF [4].

OLIF (косой поясничный межтеловой спондилодез) впервые был описан H.M. Mayer в 1977 г. [20]. Является малоинвазивным доступом к дисковому пространству через коридор между брюшиной и поясничной мышцей. Аналогично подходу LLIF, OLIF не требует задней хирургии, ламинэктомии, фасетэктомии или иссечения спинальных или паравертебральных мышц. Однако, в отличие от LLIF, техника OLIF не рассекает и не пересекает поясничную мышцу. Для этой техники пациент располагается на боку, на левой или правой стороне, в зависимости от предпочтения хирурга [24,34]. Боковой или парамедианный разрез выполняется в зависимости от положения диска [24]. Нейромониторинг не является обязательным, так как анатомический коридор располагается спереди от поясничной мышцы. Этот доступ подходит для уровней L1-S1. Как и при LLIF, показания к OLIF включают все дегенеративные патологии позвоночника. Как и LLIF, OLIF отлично подходит для сагиттальной и коронарной коррекция деформации, особенно дегенеративного сколиоза с латеролистеза. OLIF противопоказан пациентам с тяжелым стенозом позвоночного канала и спондилолистезом высокой степени. Ранняя постоперационная мобилизация пациентов тоже является преимуществом данной операции [11]. Травмы поясничного сплетения и поясничной мышцы маловероятны, так как расслоение мышц выполняется кпереди от поясничной мышцы. Однако имеется риск симпатической дисфункции и повреждения магистральных сосудов.

LLIF против PLIF. В исследовании, опубликованном в 2015 г., сравнивались результаты 39 пациентов с PLIF и 39 пациентами с LLIF на уровнях L3-L4 и L4-L5 [28]. Это исследование продемонстрировало лучшее восстановление высоты диска, высоты фораминального канала и сегментарного поясничного лордоза в группе, при сопоставимой продолжительности операции и более низком объеме кровопотери в группе LLIF. О различиях в функциональных результатах не сообщалось.

Таким образом, хирургическое лечение диспластического спондилолистеза остается актуальной проблемой. Имеется несколько методов хирургического лечения. Хорошая визуализация и возможность полной декомпрессии нервных корешков сделали PLIF популярной операцией среди спинальных хирургов. TLIF остается менее травматичной, чем PLIF. Относительно новые методики LLIF (XLIF) и OLIF позволяют произвести операцию, не нарушая задние структуры позвоночника, а также имеется отличная возможность полностью восстановить коронарные и сагиттальные отклонения позвоночного столба.

Литература

1. Доценко В.В., Загородний Н.В. Спондилолистез. Передние малотравматичные операции. – Москва; Тверь: Триада, 2005. – 232 с.
2. Arnold P.M., Anderson K.K., McGuire R.A. The lateral transpsoas approach to the lumbar and thoracic spine: A review // Surg. Neurol. Int. – 2012. – Vol. 3. – P. S198-215.
3. Audat Z., Moutasem O., Yousef K. et al. Comparison of clinical and radiological results of posterolateral fusion, posterior lumbar interbody fusion and transforaminal lumbar interbody fusion techniques in the treatment of degenerative lumbar spine // Singapore Med. J. – 2012. – Vol. 53. – P. 183-187.
4. Barbagallo G.M., Albanese V., Raich A.L. et al. Lumbar Lateral Interbody Fusion (LLIF): Comparative Effectiveness and Safety versus PLIF/TLIF and Predictive Factors Affecting LLIF Outcome // Evid. Based Spine Care J. – 2014. – Vol. 5. – P. 28-37.
5. Chan A.K., Sharma V., Robinson L.C. et al. Summary of Guidelines for the Treatment of Lumbar Spondylolisthesis, 1042-3680/19/_ 2019 Elsevier.
6. Cloward R.B. The treatment of ruptured lumbar intervertebral disc by vertebral body fusion. III. Method of use of banked bone // Ann. Surg. – 1952. – Vol. 136. – P. 987-992.
7. Cole C.D., McCall T.D., Schmidt M.H. et al. Comparison of low back fusion techniques: transforaminal lumbar interbody fusion (TLIF) or posterior lumbar interbody fusion (PLIF) approaches // Curr. Rev. Musculoskelet Med. – 2009. – Vol. 2. – P. 118-126.
8. De Kunder S.L. et al. Lumbar Interbody Fusion A Historical Overview and a Future Perspective // Spine. – 2018. – Vol. 43, №16. – P. 1161-1168.
9. Eck J.C., Hodges S., Humphreys S.C. Minimally invasive lumbar spinal fusion // J. Amer. Acad. Orthop. Surg. – 2007. – Vol. 15. – P. 321-329.11
10. Fan S.W., Hu Z.J., Fang X.Q., et al. Comparison of paraspinal

muscle injury in one-level lumbar posterior inter-body fusion: modified minimally invasive and traditional open approaches // Orthop. Surg. – 2010. – Vol. 2. – P. 194-200.
11. Harms J., Rolinger H. A one-stager procedure in operative treatment of spondylolistheses: dorsal traction-reposition and anterior fusion (author's transl) // Z. Orthop. Ihre. Grenzgeb. – 1982. – Bd. 120. – S. 343-347.
12. Herkowitz H.N. Degenerative lumbar spondylolisthesis: evolution of surgical management // Spine J. – 2009. – Vol. 9. – P. 605-606.
13. Hsieh P.C., Koski T.R., O'Shaughnessy B.A. et al. Anterior lumbar interbody fusion in comparison with transforaminal lumbar interbody fusion: implications for the restoration of foraminal height, local disc angle, lumbar lordosis, and sagittal balance // J. Neurosurg. Spine. – 2007. – Vol. 7. – P. 379-386.
14. Humphrey S.C., Hodges S.D., Patwardhan A.G. et al. Comparison of posterior and transforaminal approaches to lumbar interbody fusion // Spine (Phila Pa 1976). – 2001. – Vol. 26. – P. 567-571.
15. Lee Y.S., Park S.W., Kim Y.B. Direct lateral lumbar interbody fusion: clinical and radiological outcomes // J. Korean Neurosurg. Soc. – 2014. – Vol. 55. – P. 248-254.
16. Lin P.M. A technical modification of Cloward's posterior lumbar interbody fusion // Neurosurgery. – 1977. – Vol. 1. – P. 118-124.
17. Malham G.M., Ellis N.J., Parker R.M. et al. Clinical outcome and fusion rates after the first 30 extreme lateral interbody fusions // Sci. Wld J. – 2012. – Vol. 2012. – P. 246989.
18. Malham G.M., Parker R.M., Goss B. et al. Clinical results and limitations of indirect decompression in spinal stenosis with laterally implanted interbody cages: results from a prospective cohort study // Europ. Spine J. – 2015. – Vol. 4, Suppl 3. – P. 339-345.
19. Martin C.R., Gruszczynski A.T., Braunsfurth H.A. et al. The surgical management of degenerative lumbar spondylolisthesis: a systematic review // Spine (PhilaPa 1976). – 2007. – Vol. 32. – P. 1791-q798.
20. Mayer H.M. A new microsurgical technique for minimally invasive anterior lumbar interbody fusion // Spine (PhilaPa 1976). – 1997. – Vol. 22. – P. 691-699.
21. McAfee P.C., DeVine J.G., Chaput C.D. et al. The indications for interbody fusion cages in the treatment of spondylolisthesis: analysis of 120 cases // Spine (Phila Pa 1976). – 2005. – Vol. 30. – P. S60-S65.
22. Mobbs R.J., Phan K., Malham G. et al. Lumbar interbody fusion: techniques, indications and comparison of interbody fusion options including PLIF, TLIF, MI-TLIF, OLIF/ATP, LLIF and ALIF // J. Spine Surg. – 2015. – Vol. 1 №1. – P. 2-18.
23. Ohtori S., Mannoji C., Orita S. et al. Mini-Open Anterior Retroperitoneal Lumbar Interbody Fusion: Oblique Lateral Interbody Fusion for Degenerated Lumbar Spinal Kyphoscoliosis // Asian Spine J. – 2015. – Vol. 9. – P. 565-572.
24. Ohtori S., Orita S., Yamauchi K. et al. Mini-Open Anterior Retroperitoneal Lumbar Interbody Fusion: Oblique Lateral Interbody Fusion for Lumbar Spinal Degeneration Disease // Yonsei Med. J. – 2015. – Vol. 56. – P. 1051-1059.
25. Ozgur B.M., Aryan H.E., Pimenta L. et al. Extreme Lateral Interbody Fusion (XLIF): a novel surgical technique for anterior lumbar interbody fusion // Spine J. – 2006. – Vol. 6. – P. 435-443.
26. Park J., Kim Y., Hong H. et al. Comparison between posterior and transforaminal approaches for lumbar interbody fusion // J. Korean Neurosurg. Soc. – 2005. – Vol. 37. – P. 340-344.
27. Pawar A.Y., Hughes A.P., Sama A.A. et al. A Comparative Study of Lateral Lumbar Interbody Fusion and Posterior Lumbar Interbody Fusion in Degenerative Lumbar Spondylolisthesis // Asian Spine J. – 2015. – Vol. 9. – P. 668-674.
28. Phan K., Mobbs R.J. Oblique lumbar interbody fusion for revision of non-union following prior posterior surgery: a case report // Orthop. Surg. – 2015.
29. Phan K., Thayaparan G.K., Mobbs R.J. Anterior lumbar interbody fusion versus transforaminal lumbar interbody fusion – systematic review and meta-analysis // Brit. J. Neurosurg. – 2015. – Vol. 29. – P. 705-711.
30. Phan K., Rao P.J., Scherman D.B. et al. Lateral lumbar interbody fusion for sagittal balance correction and spinal deformity // J. Clin. Neurosci. – 2015. – Vol. 22. – P. 1714-1721.
31. Rott A.N., Kurnosenkov V.V. Surgical treatment of spondylolis spondylolisthesis: history and current status of the problem (review) // Травматол. и ортопед. России. – 2011. – №2 (60). – С. 199.
32. Sakeb N., Ahsan K. Comparison of the early results of transforaminal lumbar interbody fusion and posterior lumbar interbody fusion in symptomatic lumbar instability // Indian J. Orthop. – 2013. – Vol. 47. – P. 255-263.
33. Salehi S.A., Tawk R., Ganju A. et al. Transforaminal lumbal interbody fusion: surgical technique and results in 24 patients // Neurosurgery. – 2004. – Vol. 54. – P. 368-374.
34. Silvestre C., Mac-Thiong J.M., Hilmi R. et al. Complications and Morbidities of Mini-open Anterior Retroperitoneal Lumbar Interbody Fusion: Oblique Lumbar Interbody Fusion in 179 Patients // Asian Spine J. – 2012. – Vol. 6. – P. 89-97.
35. Song J.H., Zhang Y.D., Wang K.Z. Treatment of lumbar spondylolisthesis with AF device fixation system and PROSPACE interbody fusion cage // Zhongguo Xiu Fu Chong Jian Wai Ke Za Zhi. – 2003. – Vol. 17, №6. – P. 61-63.
36. Tsirikos A.I., Garrido E.G. Spondylolysis and spondylolisthesis in children and adolescents // J. Bone Joint Surg. – 2010. – Vol. 92-B, №6. – P. 751-759.
37. Yan D.L., Li J., Gao L.B. et al. Comparative study on two different methods of lumbar interbody fusion with pedicle screw fixation for the treatment of spondylolisthesis // Zhongghuo Wai Ke Za Zhi. – 2008. – Vol. 46. – P. 497-500.
38. Zhang Q., Yuan Z., Zhou M. et al. A comparison of posterior lumbar interbody fusion and transforaminal lumbar interbody fusion: a literature review and metaanalysis // BMC Musculoskelet Dis. – 2014. – Vol. 15. – P. 367.
39. Zhuo X., Hu J., Li B. et al. Comparative study of treating recurrent lumbar disc protrusion by three different surgical procedures // Zhongguo Xiu Fu Chong JianWa iKe Za Zhi. – 2009. –Vol. 23. – P. 1422-1426.

ДИСПЛАСТИЧЕСКИЙ СПОНДИЛОЛИСТЕЗ: СОВРЕМЕННЫЕ АСПЕКТЫ ХИРУРГИЧЕСКОГО ЛЕЧЕНИЯ

Каримов А.А., Арипходжаев Ф.З., Асилова С.У., Мирзаев А.Б., Саломов М.

Проанализирована литература по проблеме хирургического лечения диспластического спондилолистеза. Материалом для исследования послужили тезисы статей из базы данных «PUBMED», статьи, опуцбликованные в «Jornal of Orthopedic Surgery», «Spine», «Neurosurgery», периодических изданиях России за последние 15 лет; при необходимости использованы книги и статьи прежних лет. Анализ показал, что хирургическое лечение диспластического спондилолистеза остается актуальной пролемой. Относительно новые методики LLIF (XLIF) и OLIF позволяют произвести операцию, не нарушая задние структуры позвоночника, а также имеется отличная возможность полностью восстановить коронарные и сагиттальные отклонения позвоночного столба.

Ключевые слова: *диспластический спондилолистез, хирургическое лечение, PLIF, TLIF, LLIF, OLIF.*

УДК: 616-002.191:616.61:616-006.2:616.381-072.1-074-08

К ВОПРОСУ ДИАГНОСТИКИ И ЛЕЧЕНИЯ КИСТОЗНЫХ ПОРАЖЕНИЙ ПОЧКИ

Каюмов А.А.

БУЙРАК КИСТОЗ КАСАЛЛИКЛАРИДА ДИАГНОСТИКА ВА ДАВОЛАШ УСУЛЛАРИ

Қаюмов А.А.

ON THE DIAGNOSIS AND TREATMENT OF CYSTIC KIDNEY LESIONS

Kayumov A.A.

Республиканский специализированный научно-практический медицинский центр урологии

Мақолада буйрак кистоз касалликларида тери орқали пункция қилиш ва лапароскопик амалиётларини аҳамияти ҳақидаги адабиётлар анализи таҳлил қилинган. Буйрак кистоз каслликлари билан оғриган беморлар ҳақида изланишлар кўплигига қарамасдан бу муаммонинг хали охиригача ўрганилмаган жиҳатлари мавжудлиги учун ҳар томонлама изланишларни давом эттиришни талаб қилади.

***Калит сўзлар**: буйрак кистоз касалликлари, киста, лапароскопия.*

Cystic kidney disease encompasses a wide group of diseases with differences in phenotypes. The author analyzed and systematized the literature data on the diagnosis and treatment of cystic kidney lesions. It is concluded that, despite the large number of studies devoted to the diagnosis and treatment of patients with cystic kidney damage, many aspects of this important problem are not fully understood and require further comprehensive study.

***Key words:** cystic kidney damage, cyst, laparoscopy.*

Кистозные заболевания почек охватывают широкую группу заболеваний, имеющих различия в фенотипах. Кистозные заболевания диагностируются у лиц как раннего, так и зрелого возраста, могут отличаться по клиническим признакам, включая возраст при обращении, характеристику визуализации почек, распределение кист и наличие внепочечных проявлений. Заболевание может характеризоваться длительным бессимптомным течением, если кисты вследствие своего малого размера не оказывают давление на соседние ткани. Клинические признаки начинают проявляться, если киста сдавливает паренхиму почки или ущемляет нервные стволы. Частота выявления кист почек у населения в целом, составляет около 10%, кисты чаще встречаются у мужчин.

Согласно классификации Bosniak, кисты на основе их характеристик делят на простые и сложные. Большинство простых кист почек чаще всего не обнаруживают себя и не требуют вмешательства. В случае появления симптоматики или ее усугубления, как правило, рассматривается возможность неконсервативного (хирургического) лечения.

При оценке кистозной болезни почек у детей и взрослых важно учитывать всю клиническую картину. Например, солитарные кисты почек могут быть полностью доброкачественными, когда они развиваются в зрелом возрасте, но могут представлять собой раннюю поликистозную болезнь почек, если обнаруживаются в детстве.

В предлагаемом вниманию специалистов обзоре кистозная болезнь почек рассматривается в соответствии с наследственными моногенными заболеваниями: например, аутосомно-рецессивная поликистозная болезнь почек; синдромальные нарушения, связанные с кистами почек, комплекс туберозного склероза; негенетические формы кистозной болезни почек, например, простые кисты почек. Проводится обзор клинических характеристик, генетики (при необходимости) и молекулярного патогенеза, диагностическая оценка и лечение разных форм кистозного заболевания почек, а также предложен алгоритм, который распознает кисты почек на основе их клинических особенностей и может служить полезным диагностическим инструментом для практикующих врачей.

По данным литературы, кистозные поражения почек среди пациентов урологического и нефрологического профиля встречаются с частотой до 3%, а в общей популяции до 12% людей имеют неосложненные кисты почек [3]. Наиболее часто кисты почек выявляются у больных в возрасте 50 лет и старше, чаще у пациентов мужского пола (соотношение мужчин и женщин 3:2, по данным Dalton D. et al., 1986). Среди множества вариантов кистозных поражений почек в клинической практике наиболее часто встречаются солитарные (одиночные, простые, серозные) кисты почек [3].

Появление кисты почки может происходить еще во внутриутробном периоде (источник развития – почечные канальцы, утратившие связь с мочевыми путями, дермоидные кисты) или стать следствием внешних факторов образа жизни человека. Так, причинами развития кисты почки могут явиться курение, злоупотребление алкоголем, инфекции (пиелонефрит, мочекаменная болезнь), травмы поясничной области, гормональные изменения, нарушенное кровоснабжение (инфаркт почечной паренхимы), новообразование, радиационное воздействие.

Основной причиной развития кистозных поражений почек является нарушение оттока мочи по почечным канальцам. Этот морфологический феномен приводит к формированию ретенционных изменений в почечной паренхиме с последующим развитием кисты.

Известно три основных теории, в которых разъясняются патогенетические механизмы развития ретенционных изменений паренхимы почки.

Ретенционно-воспалительная теория. Ретенционные изменения могут быть обусловлены обструкцией и воспалением почечных канальцев и мочевых протоков, в том числе и в периоде внутриутробного формирования органов мочевой системы.

Пролиферативно-неопластическая теория связывает образование кисты с избыточной пролиферацией уротелия (с возможным злокачественным перерождением). Обструкция почечных канальцев в таком случае обусловлена развитием ретенционного процесса с последующим образованием кисты. Эмбриональная теория: формирование кисты происходит в результате аномального соединения фильтрационной и секреторной частей метанефронов, экскреторной ткани мезонефральных протоков, вследствие чего блокируется пассаж мочи по почечным канальцам ввиду их эмбриогенетической несостоятельности. В данном случае киста может возникать из примитивных зачатков нефрона, зародышевых канальцев, сохранившихся на уровне кистозной стадии развития, и эмбриональных остатков мочеточниковых и лоханочных клеток, включенных в паренхиму.

Подтверждением эмбриональной теории служат случаи кистозных заболеваний почек у больных с генетически детерминированными заболеваниями, такими как поликистоз почек, губчатая почка, мультикистозная почка. Единой общепринятой классификации кистозных поражений почек в доступной литературе нами не обнаружено. При анализе специальных источников нам удалось выявить более 20 классификаций жидкостных образований почек [3].

Внедрение в диагностику компьютерной томографии позволило усовершенствовать и расширить возможности описания кистозных образований почек, а хирургам – детализировать клинические характеристики патологии. К их числу можно отнести выявление перегородок в полости кисты, кальцинатов, возможность определения плотности содержимого кист и их стенок. Такие уточнения позволили внести дополнения в классификацию кистозных заболеваний почек. Так, M.A. Bosniak (1986) выделяет в своей классификации 4 группы кистозных поражений почечной паренхимы:

I группа – кисты почек с ровными, четкими контурами и отсутствием внутренних структур;

II группа – сложные, осложненные кисты: в полости кисты имеются единичные перегородки толщиной не более 1 мм, примыкающие к стенкам кисты и не имеющие утолщений. При контрастировании в такой кисте наблюдается усиление рисунка ее внутренних перегородок;

Подгруппа IIF выделена в 1993 г. для более четкой дифференцировки 2-й и 3-й групп: кистозное образование неправильной формы, в структуре которого имеются перегородки толщиной 2-3 мм и несколько кальцификатов по периферии кисты и, как минимум, в одной из перегородок. Плотность образования в целом соответствует плотности простой кисты. При контрастировании такое кистозное образование не накапливает контрастное вещество, однако становится более четко различимым на кистограмме;

III группа – кистозное образование накапливает контрастное вещество, содержит несколько перегородок в просвете. Стенки и обнаруживаемые перегородки кисты имеют большую, чем в предыдущей группе плотность. В просвете кисты могут присутствовать обызвествления;

IV группа – явно злокачественные кистозоподобные структуры с неоднородным содержимым, множественными перегородками различной плотности, тканевым компонентом в стенках. Данные кистозные образования хорошо накапливают контрастное вещество.

Определение принадлежности кистозного образования к одной из групп приведенной выше классификации – весьма важный этап в определении лечебной тактики и выборе метода хирургического пособия [1].

В условиях современной клиники нередко возникают трудности в дифференциальной диагностике таких кист-опухолей. Вопрос о биопсии или операционной ревизии все еще дискутируется.

Наиболее часто простая киста почки не имеет клинических проявлений и выявляется случайно, при обследовании по поводу какого-либо другого заболевания, либо посмертно, при аутопсии. В других случаях кистозное образование почки обусловливает развитие болевого синдрома, гематурии, симптоматической артериальной гипертензии, уростаза в верхних мочевых путях, что приводит к нарушению функции почки на стороне патологического процесса, появлению специфических симптомов, укладывающихся в самостоятельные нозологии (артериальная гипертензия, гидронефроз, хронических пиелонефрит и др.) [3]. В 20% случаев наличие простой кисты почки осложняется формированием симптоматической ренальной артериальной гипертензии [2]. Наиболее часто ее развитие обусловлено наличием кист верхнего и среднего сегментов почки. Среди симптоматичных кист верхнего полюса почки артериальная гипертензия формируется с частотой до 77,8%, при кистах среднего сегмента почки – с частотой до 93,7%.

Развивающаяся под воздействием простой кисты почки симптоматическая гипертензия плохо поддается медикаментозному лечению. Высокие цифры артериального давления, регистрируемые в течение определенного временного интервала, являются основным фактором риска развития ишемической болезни сердца, инфаркта миокарда, внезапной смерти [2].

Резистентная к терапии артериальная гипертензия – одна из главных причин цереброваскулярных заболеваний, инсультов, развития сердечной и почечной недостаточности. Гематурия встречается у 7,4-46% больных с кистами почек [6]. Этот симптом не рассматривается авторами как характерное клиническое проявление жидкостных образований почек. Чаще всего гематурия обусловлена сопутствующей уронефрологической патологией, в том числе и злокачественными новообразованиями органов забрюшинного пространства. Пальпируемое образование на стороне патологического процесса чаще всего обусловлено наличием большой кисты в нижнем полюсе почки или его выпуклостью при

крупных кистах верхнего полюса почки. Этот симптом встречается с частотой 14,2-19,4% [7].

Многообразие клинических проявлений заболевания требует необходимости объективной оценки эффективности и безопасности различных подходов к его лечению. Так, в ряде исследований проводилась сравнительная оценка эффективности и безопасности чрескожной склеротерапии этанолом и полидоканолом в лечении простых кист почек. В период с 2008 по 2013 гг. в исследование были включены симптомные кисты почек I типа по Босняку, диаметром более 5 см, выявленные при ультразвуковом исследовании (УЗИ) или компьютерной томографии, разделенные на две группы.

Пациентам 1-й группы была выполнена чрескожная склеротерапия полидоканолом под контролем УЗС, а пациентам 2-й группы при чрескожной склеротерапии вводился этанол, также под контролем УЗС. Предоперационные и послеоперационные результаты УЗС фиксировались с целью сравнения возможного рецидива или уменьшения размера кисты.

Успех в обеих группах оценивался как полный или частичный: уменьшение размера кисты соответственно более чем на 90% или на 50-90%. Неэффективность вмешательства определялась в случае уменьшения размера кисты менее 50%. Интраоперационная боль оценивалась по визуально-аналоговой шкале (ВАШ) сразу после операции. Результаты: средний период наблюдения – 36 месяцев (диапазон 12-76) в 1-й группе и 39 месяцев (диапазон 10-78) во 2-й. 1-я группа состояла из 86 пациентов с 89 простыми кистами почек, во 2-ю группу были включены 57 больных с 57 простыми кистами почек. Анатомический успех был зарегистрирован соответственно в 49 (55,1%) и 48 (84,2%) случаях (p<0,001). Клинический успех отмечался у 56 (65,1%) и 43 (75,4%) пациентов. Серьезное осложнение было обнаружено только у одного пациента 2-й группы (асептический абсцесс поясничной мышцы). У 10 больных 2-й группы наблюдались микроскопическая гематурия (6) и лихорадка и тошнота (4). У 6 из 8 пациентов 1-й группы отмечалась микрогематурия, у 2 – лихорадка и тошнота. Введение в полость кисты этанола сопровождалось более значительными болевыми ощущениями по сравнению с полидоканолом. Хотя частота осложнений и баллы по шкале ВАШ при склеротерапии этанолом выше, чем при таковой полидоканолом, показатели ее успеха выше.

Решение о том, какой склерозирующий агент будет использоваться, должно быть обосновано с учетом сопутствующих заболеваний пациента, расположения кисты и опыта хирурга. [12]. Изучение наиболее распространенных методов лечения проводилось с целью сравнения и выяснения наилучшего для пациентов, с учетом характеристики разных видов кист. Применяемая ранее техника пункционного лечения кист почек с аспирацией содержимого кисты без последующей склеротерапии в литературе оценивается как малоэффективная, и характеризуется частыми рецидивами (80-100%) (Игнашин Н.С., 1989). Данный факт объясняется тем, что однократное опорожнение кисты без введения склерозанта не устраняет образование в последующем жидкости в полости кисты, что способствует рецидиву заболевания [3].

Для лечения простых кист почек наиболее приемлема склеротерапия с введением склерозирующих препаратов. Этанол – наиболее часто используемый склерозирующий агент с высокой эффективностью до 97%. Лапароскопия – золотой стандарт лечения больших кист, особенно у молодых пациентов. Для лечения паразитарных кист почек описаны другие методы, такие как чрескожная эндоскопическая абляция и уретероскопическая марсупиализация. На решение о методе лечения влияют различные факторы, включая картину формирования кисты, наличие симптомов и/или осложнений и выбор пациента.

Опыт многих авторов показывает, что чрескожная склеротерапия этанолом и лапароскопия являются наиболее часто используемыми методами лечения простых кист почек [5]. Корейскими учеными было проведено исследование, цель которого состояла в популяризации модифицированной минилапароскопической операции по поводу кисты почек и ее преимуществ в отношении продолжительности операции, косметического эффекта и меньшей травматизации по сравнению с лапароэндоскопической хирургией единичной локализации (LESS) и традиционной лапароскопической хирургией. Методы и пациенты: в период с мая 2015 г. по октябрь 2018 г. у 140 пациентов с доброкачественной кистой почек последовательно была выполнена лапароскопическая декортикация кисты почек. 48 больных были включены в группу минилапароскопической хирургии (группа M), 56 – в группу LESS, у 36 применялся метод традиционной лапароскопической хирургии (группа C). Фиксировали время операции, кровопотерю, интенсивность боли оценивали по ВАШ, а также использовали шкалу оценки космезиса (SCAR).

Результаты: средняя продолжительность операции в группе M (26,08±7,70 мин) и группе C (28,56±7,99 мин) была значительно меньше, чем в группе LESS (47,32±10,53 мин) (p<0,01). Средняя кровопотеря в трех группах не различалась (p 0,05). Средние показатели боли по ВАШ в группе M были значительно ниже, чем в группе LESS и группе C в послеоперационные дни (POD) 1 и 3 (p<0,01). Шкала SCAR для POD 30 в группе C (6,25± 1,0) была значительно выше, чем в группе M (0,77±0,59) и группе LESS (0,98±0,70). Послеоперационный период протекал без осложнений, в течение 1-6 месяцев осложнений не наблюдалось. Авторы делают заключение, что модифицированная минилапароскопическая декортикация кисты почки имеет преимущества перед LESS и традиционной лапароскопической операцией. Она удобна, дает более значительный косметический эффект, уменьшает боли в послеоперационном периоде. Кроме того, этот метод имеет диагностическую ценность при неясном клиническом диагнозе, когда все дополнительные малоинвазивные диагностические процедуры оказываются малоинформативными.

Таким образом, при наличии показаний к хирургическому удалению простых кист почек перед вра-

чом встает задача выбора наиболее рационального метода оперативного вмешательства, позволяющего путем минимизации хирургической травмы обеспечить выгодные условия выполнения основного оперативного приема и получить хорошие отдаленные результаты лечения.

В настоящее время существует ряд способов хирургического лечения кистозных образований почек: открытая операция, перкутанная аспирационная пункция кисты почки с введением склерозирующих веществ, эндоскопические хирургические вмешательства, операции с применением минилапаротомной техники [4]. При выборе метода хирургического пособия необходимо учитывать такие факторы как возраст пациента, длительность диспансерного наблюдения, сопутствующие интеркуррентные заболевания у больного, а также его психоэмоциональный статус. Наиболее безопасным и достаточно эффективным способом хирургического лечения простых кист почек многие авторы считают пункционную методику в различных модификациях[11]. Метод обладает малой травматичностью, не требует анестезиологического пособия и сравнительно прост в выполнении [3].

Рассматривая особенности применения чрескожной пункции как метода хирургического лечения кистозных образований почек, известного уже более 40 лет, следует помнить, что существует два вида пункционных операций: лечебно-диагностическая пункция кисты и пункция со склеротерапией.

Пункция кисты в качестве диагностической манипуляции в настоящее время имеет ограниченное применение, так как исследование содержимого кисты не имеет абсолютной достоверности и должно сопоставляться с данными дополнительных методов исследования. Подтверждение этому приводят E. Amis, J. Cronan (1988), которые изучили результаты 16 тыс. пункций кист почек с последующим цитологическим исследованием их содержимого. Полученные данные указывают, что в 50% случаев при подтвержденном диагнозе злокачественного образования в полости кисты атипичные клетки в пунктате не определялись.

Низкая эффективность чрескожной пункции кисты без применения склеротерапии послужила поводом к разработке более радикальных методов лечения. В настоящее время основным методом пункционного лечения кистозных образований почек является перкутанная пункция кисты с последующим склерозированием ее стенок. Под контролем ультразвукового датчика или рентгенологическим контролем содержимое кисты опорожняется посредством пункции с последующим введением в ее полость склерозирующих веществ [3]. В специальной литературе в качестве склерозантов указываются раствор фенола, 40% раствор глюкозы, липидол, аутокровь, раствор Люголя, миноциклин, раствор урографина, висмут-фосфат, цианакрилатный клей, раствор тетрациклина, пропилидон, 70% и 96% растворы этанола, варикоцид и т.д. Количество вводимого в полость кисты склерозирующего вещества составляет 1/2 либо 1/3 объема эвакуированной кистозной жидкости, но не более 500 мл [4].

Мнения исследователей по поводу выбора оптимального склерозирующего вещества неоднозначны. Так, R. Hanna, M. Dahniya (1996) в своей работе использовали 40% раствор глюкозы и этоксилсклерола. Спустя 12 месяцев после склеротерапии полностью киста ликвидировалась у 63% пациентов, уменьшилась в объеме не менее чем на 50% – у 31%; эффект отсутствовал у 6% обследованных. Японские ученые говорят о высокой эффективности в качестве склерозирующего агента моноциклина гидрохлорида.

Большинство же исследователей считают наиболее эффективным склерозирующее действие 96% раствора этилового спирта [3], механизм действия которого обусловлен его непосредственным цитодеструктивным действием на эпителиальную выстилку кистозного образования. Уже через 1-3 минуты воздействия этилового спирта на эпителиоциты последние становятся нежизнеспособными и теряют возможность синтезировать кистозную жидкость. Более продолжительная экспозиция этилового спирта в полости кисты приводит к более выраженным повреждениям ее эпителиальной выстилки и, как правило, к меньшему количеству рецидивов.

С целью уменьшения количества рецидивов кисты ряд авторов рекомендует повторное введение склерозанта, особенно при больших размерах кистозного образования – более 10-12 см [8]. Для этого в полость кисты под контролем УЗС для повторной инсталляции склерозирующего агента устанавливается дренажная система. В качестве дренажа обычно применяются катетеры Малеко, либо J-образные катетеры типа «Pigtail». Эффективность метода достигает 84-96% [3] При этом многие авторы считают пункционную технику реальной альтернативой открытой хирургии при лечении как кистозных образований почечной паренхимы, так и паранефральной жировой клетчатки, в том числе и при наличии образовавшейся полости гнойно-воспалительной этиологии.

Осложнения при пункционном лечении кистозных заболеваний почек в силу малой травматичности методики немногочисленны. Наиболее серьезными осложнениями данной манипуляции считаются пневмоторакс с частотой 1,4% случаев, развитие паранефрального абсцесса, кровоизлияния в кисту, повреждение паренхимы почки, паранефральная гематома. Осложнения меньшей тяжести в виде боли и гематурии после пункционной деструкции кистозного образования отмечались в 10% наблюдений.

Эффективным, но все более вытесняемым малоинвазивным методом является традиционное полостное хирургическое вмешательство [3]. Надежным и высокоэффективным способом хирургического лечения кистозных заболеваний почек, независимо от их локализации, является открытое хирургическое вмешательство на пораженной поч-

ке из люмботомического доступа [3]. В качестве обоснования данной хирургической техники приводится целый ряд аргументов: возможность профилактики симптоматической гипертонии, устранение возможности разрыва кисты после пункции, профилактика неуправляемой макрогематурии и послеоперационной атрофии паренхимы почки у пациентов молодого и среднего возраста [3].

Хорошая визуализация операционного поля позволяет также с высокой долей вероятности выявить нераспознанные во время диагностических мероприятий злокачественные поражения стенки кисты и предпринять соответствующие действия в ходе операции. Помимо этого, метод открытого хирургического лечения кистозных образований почки хорошо освоен хирургами и урологами в силу частого использования люмботомического доступа при различных заболеваниях органов забрюшинного пространства [3].

Современные хирургические технологии убедительно подтверждают положение о том, что открытое хирургическое вмешательство на обнаженной почке сопряжено с массивной хирургической травмой. Травматичность метода обусловлена, прежде всего, большим количеством мышечной ткани, пересекаемой хирургом при выполнении доступа в забрюшинное пространство. К тому же с этим доступом связаны и такие возможные осложнения как вентральная грыжа, нагноение послеоперационной раны и т.д. Появление и совершенствование новых, эффективных эндоскопических методов лечения простых кист почек позволяют в значительной мере пересмотреть и сузить показания к открытой операции из люмботомического доступа [4].

Сегодня видеоэндоскопическая хирургия постепенно вытесняет классические открытые оперативные методы и составляет серьезную конкуренцию пункционной технике лечения кистозных поражений почек [7]. Лапароскопические оперативные пособия, имея неоспоримые преимущества перед отрытыми операциями, становятся постоянным явлением в рутинной клинической практике и повсеместно применяются при лечении различных заболеваний почек, в том числе и злокачественных опухолей почки и почечной лоханки [10]. Лапароскопические операции на органах забрюшинного пространства отличаются сложностью оперативной техники. Знание топографии органов и владение дистанционно управляемым инструментарием важны для корректной иммобилизации двенадцатиперстной кишки, печени, селезенки, рассечения спаек органов брюшинной полости. Эти технические моменты повышают риск операционной травмы, могут увеличивать интраоперационную кровопотерю и продолжительность анестезиологического пособия.

Интраоперационными осложнениями в лапароскопической хирургии, связанными с наличием пневмоперитонеума, являются пневмоторакс и пневмомедиастинум. Газ в плевральную полость попадает при повреждениях диафрагмы либо при наличии больших диафрагмальных грыж. Эндовидеохирургические операции из люмбального эндоскопического доступа не лишены своих недостатков. Основным негативным фактором при этом в лечении кистозных образований почек является значительно большее время пребывания пациента под наркозом по сравнению с вышеописанными видами оперативных пособий. Данный факт объясняется необходимостью применения дилататора для установки рабочих портов, отсутствием привычных анатомических ориентиров при малой рабочей полости в забрюшинном пространстве.

Так, по данным В.Л. Медведева (2002), продолжительность лапароскопической операции в среднем составляет от 30 до 50 минут, а операции из люмбоскопического доступа (Захматов Ю.М. и др., 2002) занимают не менее 90 минут. Ряд авторов считает нецелесообразным применять минидоступ в лечении кистозных образований почек, так как при сравнительно небольшом выигрыше в размерах операционной раны существует опасность развития тяжелых осложнений и пролонгирования времени пребывания пациента в стационаре [3,9].

Обобщение изложенного материала позволяет сделать вывод, что «золотого стандарта» в тактике оперативного лечения кистозных заболеваний почек на данный момент не существует, а имеющееся разнообразие хирургических методов лечения простых кист почек обусловливает необходимость их сравнения с точки зрения целесообразности применения в рутинной клинической практике. Вместе с тем при анализе специальной литературы найдены лишь немногочисленные публикации, посвященные эффективности пункции кистозного образования почечной паренхимы в зависимости от таких морфологических характеристик кисты как ее размер, толщина стенок и однородность кистозного содержимого [7].

Таким образом, несмотря на большое количество исследований, посвященных вопросам диагностики и лечения пациентов, страдающих кистозными поражениями почек, многие аспекты этой проблемы до конца не выяснены и требуют дальнейшего всестороннего изучения.

Литература

1. Горбачев А.Л. Хирургическое лечение больных местно-распространенным раком почки: Дис. … д-ра мед. наук. – М., 2013.
2. Зулькарнаев А.Б. Сорбционно-фильтрационные методы экстракорпоральной гемокоррекции при трансплантации почки: Дис. … канд. менд. наук. – М., 2015.
3. Черенков А.А. Выбор метода лечения при простой симптоматической кисте почки: Дис. … канд. мед. наук. – М., 2013.
4. Agarwal M.M., Hemal A.K. Surgical management of renal cystic disease // Curr. Urol. Rep. – 2011. – Vol. 12. – P. 3-10.
5. Eissa Ah., El Sherbiny Ah., Martorana E., Pirola G. Nonconservative management of simple renal cysts in adults: a comprehensive review of literature // Minerva Urol. Nefrol. – 2018. – Vol. 70, №2. – P. 179-192.
6. Kropp K.A., Grayhack J.T., Wendel R.M., Dahl D.S. Morbidity and mortality of renal exploration for cyst // Surg. Gynecol. Obstet. – 1997. – Vol. 125. – P. 803-806.
7. Rabii R. et al. Retroperitoneal laparoscopic treatment of parapelvic renal cysts: report of 5 cases // Prog. Urol. – 2005.

– Vol. 15. – P. 1070-1073.
8. Rossi S.H., Koo B., Riddick A. et al. Different successful management strategies for obstructing renal parapelvic cysts // Urol. Int. – 2018. – Vol. 101. – P. 366-368.
9. Shiraishi K., Eguchi S., Mohri J., Kamiryo Y. Laparoscopic decortication of symptomatic simple renal cysts: 10-year experience from one institution // Brit. J. Urol. Int. – 2006. – Vol. 98. – P. 405-408.
10. Tucker D., Lu Y., Zhang Q. From mitochondrial function to neuroprotection-an emerging role for methylene blue // Mol. Neurobiol. – 2018. – Vol. 55. – P. 5137-5153.
11. Wang Z. et al. Methylene blue injection via percutaneous renal cyst puncture used in flexible ureteroscope for treatment of parapelvic cysts: a modified method for easily locating cystic wall // Urology. – 2019. – Vol. 125. – P. 243–247.
12. Yonguc T., Sen V., Aydogdu O. et al. The comparison of percutaneous ethanol and polidocanol sclerotherapy in the management of simple renal cysts. // Int. Urol Nephrol. – 2015 – Vol. 47, №4. – P. 603-607.

К ВОПРОСУ ДИАГНОСТИКИ И ЛЕЧЕНИЯ КИСТОЗНЫХ ПОРАЖЕНИЙ ПОЧКИ

Каюмов А.А.

Кистозные заболевания почек охватывают широкую группу заболеваний, имеющих различия в фенотипах. Автором проанализированы и систематизированы данные литературы, посвященные диагностике и лечению кистозных поражениях почки. Сделан вывод, что, несмотря на большое количество исследований, посвященных вопросам диагностики и лечения пациентов, страдающих кистозными поражениями почек, многие аспекты той важной проблемы до конца не выяснен и требуют дальнейшего всестороннего изучения

Ключевые слова: *кистозные поражение почки, киста, лапароскопия.*

УДК: 616.379-008.64:616.153.455-008.61-073.43

ЭПИДЕМИОЛОГИЯ И ПУТИ РАЗВИТИЯ ПРОФИЛАКТИЧЕСКОГО НАПРАВЛЕНИЯ В ДИАБЕТОЛОГИИ. СООБЩЕНИЕ 3: САХАРНЫЙ ДИАБЕТ ПРИ КОМОРБИДНОСТИ

Мамасалиев Н.С., Юсупова Ш.К., Мухамедова В.М., Сапиохунова Х.М., Бекташев И.Б.

EPIDEMIOLOGIYA VA DIABET KASALLIKLARIDA PROFILAKTIKA YO'NALISHINI RIVOJLANTIRISH YO'LLARI. XABAR 3: QANDLI DIABET BILAN BIRGALIKDA KASALLIK

Мамасалиев Н.С., Юсупова Ш.К., Мухамедова В.М., Сапиохунова Х.М., Бекташев И.Б.

EPIDEMIOLOGY AND WAYS OF DEVELOPMENT OF THE PREVENTIVE DIRECTION IN DIABETOLOGY. MESSAGE 3: DIABETES MELLITUS IN COMORBIDITY

Mamasaliev N.S., Yusupova Sh.K., Mukhamedova V.M., Sapiohunova Kh.M., Bektashev I.B.

Андижанский государственный медицинский институт

80-90% hollarda 2-toifa diabet ko'p kasalliklar komorbidlik bilan birlashtirilgan va bunday hollarda uning oqibatlari jiddiy bo'lishi mumkin. QD 2-turining komarbidligini hisobga olgan holda profilaktikasini ishlab chiqish hozirda asosiy yo'nalish hisoblanadi. Aynan diabet yo'nalishidagi ushbu ilmiy yo'nalish QD 2-turining «aralashuvi» ga nisbatan haqiqiy va haqiqiy profilaktik tadbirlarning ustuvor harakatlantiruvchi tamoyilga aylanishi mumkin.

Kalit so'zlar: *qandli diabet, surunkali yurak etishmovchiligi, yurak qon-tomir kasalliklari, komorbid fon, yurak ishemik kasalligi.*

Type 2 diabetes in 80-90% of cases is combined with multiple diseases (comorbidity) and in such cases the consequences can be quite serious. The development of problems of prevention of T2DM in comorbidity is now a key area. It is this scientific direction in diabetology that can be a priority driving principle of true and real preventive measures in relation to the "intervention" of T2DM.

Key words: *diabetes mellitus, chronic heart failure, cardiovascular diseases, comorbid background, ischemic heart disease.*

В последние годы в качестве важного элемента обсуждаемой проблемы, помимо оценки эпидемии заболевания, поднимается вопрос о том, влияет ли коморбидный фон (КФ) на течение и/или формирование сахарного диабета 2-го типа (СД2). Либо характерным для СД2 является тот факт, что в 80-90% случаев он сочетается с множественными заболеваниями (коморбидностью), и в таких случаях последствия могут быть достаточно серьезными.

Так, известно, что основной причиной смерти пациентов СД2 являются сердечно-сосудистые заболевания (ССЗ). Тем менее вопрос о том, является ли ССЗ осложнением СД или конкурирующей патологией, развивающейся параллельно СД, остается одним из самых спорных в диабетологии. Так, А.С. Аметов и соавт. [1] сообщают, что ССЗ у пациентов с СД встречается в 2-5 раз чаще, чем у лиц без диабета. При СД может возникнуть атипичный (безболевой) острый инфаркт миокарда (ИМ) и/или имеется высокий риск ишемической болезни сердца (ИБС), ИМ, артериальной гипертензии (АГ), острого нарушения мозгового кровообращения и пароксизмальных форм фибрилляции предсердий, увеличивающих риск смерти в 1,8-2 раза.

По данным О.К. Вакуловой [3], смертность при СД2 в 46,2% случаев связана с ССЗ: хроническая сердечная недостаточность (ХСН) отмечается у 28,7% больных, нарушение мозгового кровообращения (НМК) – у 12,4%, ИМ – у 5,1%. Одним из первых проявлений диабет-ассоциированных ССЗ является ХСН, и именно данный синдром служит основной причиной смертности при СД2.

Другие исследователи из дальнего и ближнего зарубежья доказали, что чем выше у пациентов с СД2 уровень гликированного гемоглобина (HbA_{1c}), тем выше риски макрососудистых осложнений: увеличение уровня HbA_{1c} на 1% приводит к росту количества ССЗ на 18% [21,31]. Не только коморбидность, но и отдельные факторы риска коморбидных патологий (хроническая болезнь почек – ХБП), курение, гиперхолестеринемия, избыточная масса тела, нерациональное питание, малоподвижный образ жизни, АГ) ускоряет вероятность возникновения кардиальных осложнений СД2 в среднем на 10 лет. Следовательно, для снижения кардиваскулярного риска и смертности при СД2 необходим комплексный контроль факторов риска. Только многофакторный подход у профилактике и лечению СД2 на фоне коморбидности позволяет достичь ожидаемых успехов [6,11,24,26]. Сравнительно часто коморбидный фон при СД2 составляют такие ССЗ как АГ, ИБС и диабетическая макроангиопатия: они регистрируются с частотой соответственно 37,6 и 8,3% [9].

В предыдущих своих сообщениях мы упоминали о том, что, по данным многих эпидемиологических исследований распространенности СД2 (например, в России), были установлены крайне негативные тенденции в статистике: истинная распространенность СД2 в 2,5 раза выше за счет недиагностированных пациентов, страдавших СД, не имеющих соответствующего диагноза [12,13,20]. Огромную озабоченность во всем мире вызывает ещё одна группа пациентов с СД2, имеющих коморбидную отягощенность и/или хронические множественные (более 2-х) заболевания. Именно эти больные составляют группу высокого риска, то есть наличие сопутствующих заболеваний с позиций современной медицины оказывает значимое влияние на течение и исход СД2 [4,5,16,19,25].

Так, были разработаны и/или сформулированы тезисы коморбидности [4]:

- коморбидность повышает риск побочных эффектов медикаментов;
- КФ снимают приверженность лечению;
- КФ увеличивают затраты ресурсов;
- лечение КФ требует учета сочетаемости препаратов;
- лечение и диагностика заболевания требуют учета коморбидности;
- на фоне коморбидности у пациентов возрастает тяжесть состояния и ухудшается прогноз;
- КФ сравнительно часто встречаются у пожилых людей.

Следует запомнить: 1. Случайная коморбидность – случайное сочетание 2-х и более хронических болезней. **2.** Причинная коморбидность – общая причина вызывает обе болезни. **3.** Осложненная коморбидность –результат основного заболевания с последовательным поражением других органов. **4.** Ятрогенная коморбидность – возникает при побочном действии терапии и медицинской процедуры при основной патологии, тем самым вторично происходит поражение других органов и систем. **5.** Неуточненная коморбидность возникает при наличии единых патогенетических механизмов развития заболеваний; **6.** Случайная коморбидность – исходная алогичность сочетания заболеваний не доказана [2,7,35].

Сахарный диабет – значимый фактор, ухудшающий прогноз пациентов с ИБС. Так, в представленном объединенном анализе 4-х рандомизированных исследований, включившим 6081 пациента, показано, что наличие СД2 у пациентов с ИБС ассоциируется с неблагоприятным прогнозом [42]. СД2 является значимым фактором риска развития и/или ускорения атеросклероза нижних конечностей [38,44]. В регистре REACH продемонстрированы демографические характеристики популяции (табл.).

Таблица

Демографические характеристики популяции регистра REACH [22]

Нозология	Вся популяция, n=67888	ИБС	ЦВБ	ЗПА
Диабет	44,3	38,3	37,4	44,2
Гипертензия	81,8	80,3	83,3	81,0
Гиперхолестеринемия	72,4	77,0	58,2	66,7
Ожирение	46,6	45,4	42,6	44,1
Курение в прошлом	41,6	47,1	38,6	50,9
Курение в настоящем	15,3	13,0	14,3	24,5

Как видно из таблицы 1, около 40% пациентов с ИБС имеют сопутствующий СД. Риск значимых сердечно-сосудистых (СС) событий, высокий у всех пациентов с ИБС, дополнительно увеличивается при наличии сопутствующих заболеваний (многососудистые заболевания, ХСН, снижение функции почек, гипертензия, гиперхолестеринемия, ожирение, курение в прошлом и настоящем) [23,44].

По данным E.B. Jude и соавт. [41], которые представили результаты сравнительной оценки 136 рандомизировано отобранных ангиограмм (из 600) за период с 1992 по 1996 гг., 43 пациентов характеризовались наличием СД. У пациентов с атеросклерозом периферических артерий и СД риск ампутаций увеличивался в 5 раз. Результаты крупномасштабных регистрационных исследований, в частности исследования ERA-EDTA Registry, показали, что при наличии СД у больных с гломерулярными болезнями развитие терминальной почечной недостаточности резко ускоряется. Частота его (на миллион популяции) в зависимости от СД регистрировалась на следующих уровнях: при гломерулонефрите/нефросклерозе – 1,5, пиелонефрите – 7,2, поликистозе почек – 8,2, артериальной гипертензии – 20,6, вазоренальной гипертензии – 4 [32].

Наибольший вклад в преждевременную кардиальную смертность у пациентов с ИБС вносят следующие формы коморбидности: «ИБС+СД» (с увеличением риска сердечной смерти на 2,8%), «ИБС+ХБП» (с увеличением риск смерти на 4,7%) и «ИБС+ХБП+СД» (риск смерти возрастает на 9,2%) [26]. Естественно, возникает вопрос: как снизить риск СС у пациентов с ССЗ/ИБС и сахарным диабетом? В исследовании COMPASS утверждается значимость полноценного лечения в снижении СС – событий у пациентов с ИБС и СД (рисунок) [18,27,28,33,40].

Немаловажно, чтобы назначение эффективных препаратов для снижения СС риска у больных СД продолжено на всех этапах лечения и реабилитации пациента. Однако очень важно, чтобы врач умел выделять препараты, назначаемые для снижения риска сердечно-сосудистых осложнений, мог объяснить цель такой терапии больному, поскольку данные препараты часто не оказывают никакого влияния на состояние больного [30].

В клинической практике следует иметь в виду, что полипрагмазия – важный фактор приверженности. Во избежание этого патогенного фактора лекарственной ятрогении у больных СД при коморбидности выделены «нужные» и «ненужные» препараты (Эрлих А.Д., 2019):

«Нужные» препараты	«Ненужные» препараты
Аспирин Ривароксабан 2,5 мг 2 раза Статин β-блокатор Ингибитор АПФ Метформин для пациентов с диабетом ИПП для пациентов с комбинированной терапией	Ноотропные препараты Омега-ЖК Триметазидин для пациентов без тяжёлой стенокардии Прочие метаболические субстанции Нитраты для пациентов без стенокардии Ивабрадин для пациентов без БАБ и ХСН Поливитамины

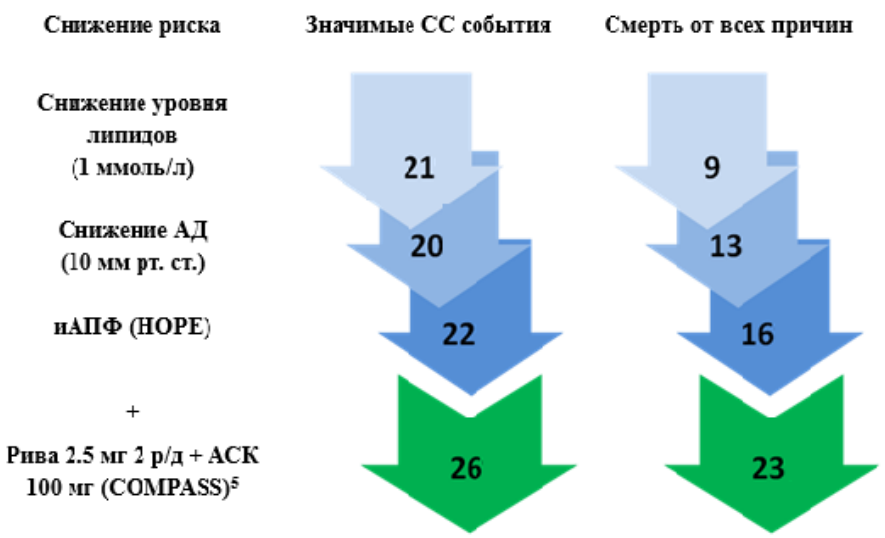

Рисунок. Значимость полноценного лечения для снижения рисков у пациентов с ИБС, %.

Следует отметить, что есть данные, свидетельствующие о негативном влиянии СД на мозг детей и взрослых. Введены такие термины как «диабетическая энцефалопатия» [43] и связанное с СД когнитивное снижение [46]. Некоторые клинические исследования демонстрируют, что острое и хроническое интраназальное введение инсулина может улучшать когнитивные функции (визуально-пространственной памяти), предположительно опосредованным вазореактивным механизмом преимущественно в передних отделах мозга [34,39,45].

Итак, распространенность ССЗ и хронических неинфекционных заболеваний (ХНИЗ), приводящая к инвалидизации или преждевременной смерти, среди пациентов с СД2 крайне высока [29,37]. Эти пациенты находятся в зоне риска развития коморбидности и ее грозных осложнений. Ни в одной из популяций и/или стране мира, в том числе индустриально развитых, пока не удается остановить рост числа лиц с коморбидной патологиями при СД2. Решая задачу увеличения продолжительности жизни населения/больных, сегодня научно-практическое сообщество столкнулось с другой важной проблемой: с возрастом повышается и вероятность сочетания заболеваний. У лиц моложе 45 лет сочетание заболеваний встречается в 69% случаев, 45-64 лет – в 93%, а у пациентов старше 65 лет – в 98% [34]. При этом более чем у 50% пожилых лиц встречается 3 ХНИЗ и более [10,22,36]. Отмечено, что у больных с коморбидностью прогрессивно увеличивается 3-летняя смертность: при сочетании 2-х заболеваний и более она достигает 82%. Проблема коморбидности (сочетание нескольких заболеваний у одного и то же больного) стала одной из основных в современной эндокринологии в целом и в диабетологии, – в частности.

Как было отмечено выше, частота выявления гипертензии у больных СД2 довольно высока и СД известен как самостоятельный фактор риска ССЗ:

- ССЗ развиваются более чем в 60% случаев СД;
- СД повышает сердечно-сосудистую смертность в 2-4 раза [17].

АГ на фоне СД2 приобретает ряд особенностей:

- рефрактерность к проводимой терапии;
- частое выявление увеличенного пульсового давления;
- частая регистрация «маскированной» АГ;
- преобладание гипертонии в ночное время и отсутствие снижения АД ночью;
- больные СД более склонны к ортостатической гипотонии;
- частая фиксация повышенного АД во время физической нагрузки;
- нарушение процессов ауторегуляции АД [14].

В многоцентровых наблюдательных исследованиях ОРАКУЛ I (2004-2007 гг.) и ОРАКУЛ II (2014-2017 гг.) представлены результаты наблюдения за 2695 больными с острым коронарным синдромом (ОКС). На фоне СД2 у больных была выше частота смертей вследствие сердечно-сосудистых причин [8]. В целом следует отметить, что в настоящее время СД2 считается эквивалентом ИБС, а пациенты с данной формой диабета, даже не имеющие ССЗ, рассматриваются как больные с высоким сердечно-сосудистым риском [15].

В заключение следует ещё раз подчеркнуть, что профилактика СД2 при коморбидности сегодня выступает как ключевая проблема. Именно такое научное направление в диабетологии может явиться приоритетным движущим началом истинных и реальных превентивных мер в отношении «интервенции» СД2. Можно обоснованно полагать, что распространение здоровье-сохраняющего поведения как среди всех пациентов СД2, так и среди врачей и/или научных сотрудников в целом существенно увеличит показатели реальной лечебно-профилактической работы, снизит «конечные твердые точки» от СД2 в масштабе мира и/или отдельного региона.

Литература

1. Аметов А.С., Курочкин И.О., Зубков А.А. Сахарный диабет и сердечно-сосудистые заболевания // Рус. мед. журн. – 2014. – №13. – С. 951-955.
2. Белялов Ф.И. Двенадцать тезисов коморбидности // Клин. мед. – 2009. – Т. 87, №12. – С. 70-71.

3. Вакулова О.К. Государственный регистр сахарного диабета РФ: статус 2015 и данные исследований с активным скринингом модуля «Диабет-центр». – 3 марта 2016. gos.registr@endocrin-centr.ru.
4. Велялов Ф.И. Сочетанные заболевания внутренних органов в терапевтической практике. – Иркутск, 2009. – С. 48-51.
5. Верткин А.Л., Румянцев М.А., Скотников А.С. Коморбидность в клинической практике. – Ч. 1 // Арх. внутр. медицины. – 2011. – №1. – С. 10-12.
6. Волкова Е.А., Малыгина О.Ф. Сахарный диабет и сердечно-сосудистые заболевания. Актуальный подход к модификации образа жизни и лечению пациентов с сахарным диабетом 2-го типа // Consiliu Medicum. –2019. – №21 (1). – С. 75-77.
7. Губанова Г.В., Беляева Ю.Н., Шеметова Г.Н. Коморбидный пациент: этапы формирования, факторы риска и тактика ведения // Соврем. пробл. науки и образования. – 2015. – №6.
8. Дедов И.И., Александров А.А., Кухаренко С.С. и др. Ишемическая болезнь сердца и сахарный диабет: алгоритмы диагностики, профилактики и лечения: Пособие для врачей. – М.: Береч, 2007. – С. 5.
9. Дедов И.И., Шестакова М.В., Викулова О.К. Государственный регистр сахарного диабета в Российской Федерации: статус 2014г. и перспективы развития // Сахарный диабет. – 2015. – Т. 18, №3. – С. 6-21.
10. Дедов И.И., Шестакова М.В., Викулова О.К. Эпидемиология сахарного диабета в Российской Федерации: клинико-статистический анализ по данным Федерального регистра сахарного диабета // Сахарный диабет. – 2017. – №1(20). – С.15-19.
11. Консенсусный отчет ADA / EASD по лечению гипергликемии при сахарном диабете типа 2 по состоянию на 2018 год. https:// doi. org / 10.2337/ doi 18-0033.
12. Майоров А.Ю., Викулова О.К., Железнякова В. и др. Эпидемиология острых осложнений (комы) по данным Федерального регистра больных сахарным диабетом Российской Федерации (2013-2016 гг.) // Сахарный диабет. – 2018. – Т. 21, №6. – С. 445-452.
13. Мельникова Т.А. Показатели эффективности мер демографической политики Российской Федерации // Бс. служба. – 2015. –№1 (93). – С. 86-87.
14. Минушкина Л.О., Вражник В.А., Аверкова А.О. и др. Острый коронарный синдром у больных сахарным диабетом: объединенные данные многоцентровых наблюдательных исследований ОРАКУЛ I и ОРАКУЛ II // Терапия. – 2019. – № 1. – С. 68.
15. Мкртумян А.М., Подачина С.В., Свиридова М.И. Влияние агониста рецепторов глюкагоноподобного пептида-1 на маркеры сердечно-сосудистого риска у больных сахарным типом 2 типа // Фарматека. – 2016. – №16 (329). – С. 36-61.
16. Нургазизова А.К. Происхождение, развитие и современная трактовка понятий «коморбидность» и «полиморбидности» // Казанский мед. журн. – 2014. – №995 (2). – С. 293-295.
17. Общероссийская общественная организация Ассоциация врачей общей практики (семейных врачей). Секция «Сочетанные патологии». Коморбидная патология в клинической практике. Клинические рекомендации // Кардиоваск. терапия и проф. – 2017. – Т. 16, №6. – С. 6-54.
18. Профилактика хронических неинфекционных заболеваний: Рос. рекомендации // Кардиоваск. терапия и проф. – 2013. – №4. – С. 40.
19. Торосян Е.А., Торосян А.Ц., Семерджян В.В. «Черная дыра» медицины – полиморбидность // Казанский мед. журн. – 2014. – Т. 95, №2. – С. 292-294.
20. Федеральная служба государственной статистики. https:// www.rks.ru.
21. Шестакова Е.А. Выбор второй линии терапии у пациентов с сахарным диабетом 2 типа: активация метаболической памяти // Сахарный диабет. – 2017. – Т. 20, №5. – С. 357-361.
22. Ширинский В.С., Ширинский И.В. Коморбидные заболевания – актуальная проблема клинической медицины // Сибирский мед. журн. – 2014. – №1 (29). – С. 8-9.
23. Bhatt DL et al. // J.A.M.A. – 2010. – Vol. 304. – P. 1350-1357.
24. Boule N.G., Haddad E., Kenny G.P. et al. Effects of exercise on glucemic control and body mass in type 2 diabetes mellitus: a meta-analysis of controlited clininical trials // J.A.M.A. – 2001. – Vol. 286. – P. 1221-1225.
25. Campbeil-Scherer D. Multimorbidity cballenge of eridence – based medicine // Evid. Based Med. – 2010. – Vol. 15. – P. 167-165.
26. Chudyk A., Petrella R.J. Effects of exercise on cardiovascular risk factors in type 2 diabetes: a meta-analysis // Diab. Care. – 2011. – Vol. 34. – P. 1229-1234.
27. Collins R. et al. // Lancet. – 2016. – Vol. 388. – P. 2532-2561.
28. Connolly S.J. et al. // Lancet. – 2017.
29. CTT Collaboration // Lancet. – 2015. – Vol. 385. – P. 1397-1405.
30. Delong R.N. The nervous system complications in diabetes mellitus with special reference to cerebrovascular changes // J. Nerv. Ment. Dis. – 1950. – Vol. 111. – P. 182-204.
31. Gao P. et al. Emerging Risk Factors Collaboration; Di Glycated hemoglobin measurement and prediction of cardiovascular disease // J.A.M.A. – 2014. – Vol. 311, №12. – P. 1227-1231.
32. ERA-EDTA Registry: ERA-EDTA Registry Annual Report, 2013.
33. Ettehad D. et al. // Lancet. – 2016. – Vol. 387. – P. 957-967.
34. Fortin M., Bravo G., Hudon C. et al. Prevalence of multimorbidity among adults seen in family practice // Ann. Fam. Med. – 2005. – Vol. 3, №9. – P. 221.
35. Gijsen R., Holymans N., Scbellevis F.G. et al. Causes and conseguences of comorbidity: arevieeu // J. Clin. Epidemiol. – 2001. – Vol. 54, №№7. – P. 664-670.
36. Guiding Principles for the Care of Older Adults with Multimorbidity: An Approach for Clinicans // J. Amer. Gziatries. Soc. – 2012. – Vol. 60, №2. – P. 20.
37. Hakeem A. et al. Renal Function and Risk Stratification of Diabetic and Nondiabetic Patients Undergoing Evaluation for Coronary Artery Disease // JACC Cardiovasc. Imag. – 2010. – Vol. 3, №7. – P. 734-745.
38. Hirsch A.T. et al. ACC/AHA PAD guidelines // Circulation. –2006. – Vol. 13. – P. 463-654.
39. Hnson L.R., Frey W.H. Intranasal dilivery bypasses the blood-brain barrier to target therapentic agents to the central nervous system and treat neurodeyenerative disease // BMC Neurosci. – 2008. – Vol. 9, №3. – P. S5.
40. HOPE Investigators // New Engl. J. Med. – 2000. – Vol. 342. – P. 145-153.
41. Jude E.B. et al. Peripheral Arterial Disease in Diabetic and Nondiabetic Patients. A comparison of severity and outcome // Diab. Care. – 2001. – Vol. 24. – P. 1433-1437.
42. Konstantinos C. et al. Impact of Diabetic Status on Outcomes After Revascularization With Drug-Eluting Stents in Relation to Coronary Artery Disease Complexity Patient-Level Pooled Analysis of 6081 Patients // Circ. Cardiovasc. Interv. – 2016.
43. Mijnhout G.S., Scheltens P., Diamant M. et al. Diabetic encephalopathy: a concept in need of a definition // Diabetologia. – 2006. – Vol. 49. – P. 1447-1448.
44. Norgren L et al. // J. Vasc. Surg. – 2007. – Vol. 45. – P. S5-S67.
45. Novak V., Milberg W., Hao V. et al. Ehancement of vasoreactivity and Cognition by Intranasal Insulin in Type 2

Diabetes // Diab. Care. – 2014. – Vol. 37. – P. 752-754.
46. Thorne R.G., Pronk G.J., Padmanabhan V., Frey W.H. Delivery of insulin – like growth factor – I to the rat brain and spinal cord along olfactory and trigeminal pathways following intranasal administration // Neuroscience. – 2004. – Vol. 127. – P. 482-492.

ЭПИДЕМИОЛОГИЯ И ПУТИ РАЗВИТИЯ ПРОФИЛАКТИЧЕСКОГО НАПРАВЛЕНИЯ В ДИАБЕТОЛОГИИ. СООБЩЕНИЕ 3: САХАРНЫЙ ДИАБЕТ ПРИ КОМОРБИДНОСТИ

Мамасалиев Н.С., Юсупова Ш.К., Мухамедова В.М., Сапиохунова Х.М., Бекташев И.Б.

СД 2-го типа в 80-90% случаев сочетается с множественными заболеваниями (коморбидностью), в таких случаях последствия могут быть достаточно серьезными. Разработка профилактики СД2 при коморбидности сегодня является ключевой проблемой. Именно такое научное направление в диабетологии может стать приоритетным движущим началом истинных и реальных превентивных мер в отношении «интервенции» СД2.

***Ключевые слова*:** *сахарный диабет, хроническая сердечная недостаточность, сердечно-сосудистые заболевания, коморбидный фон, ишемическая болезнь сердца.*

УДК: 616.716.8-004.8-003.9

ПРОБЛЕМА ОСТЕОИНТЕГРАЦИИ НА ГРАНИЦЕ КОСТЬ-ИМПЛАНТАТ В ЧЕЛЮСТНО-ЛИЦЕВОЙ ХИРУРГИИ

Муратова Н.Ю., Абдуллаев Ш.Ю.

ЮЗ-ЖАҒ ЖАРРОҲЛИГИДА СУЯК-ИМПЛАНТАТ ЧЕГАРАСИДА ОСТЕОИНТЕГРАЦИЯ МУАММОСИ

Муратова Н.Ю., Абдуллаев Ш.Ю.

THE PROBLEM OF OSTEOINTEGRATION AT THE BONE-IMPLANT BORDER IN MAXILLOFACIAL SURGERY

Muratova N.Yu., Abdullaev Sh.Yu.

Ташкентский государственный стоматологический институт

Юз-жаҒ соҳаси суяк нуқсонларини бартараф этишда суяк-имплантат чегарасида остеоинтеграция муаммоси бўйича тадқиқотлар кўриб чиқилган.

Муаммони ҳал қилиш усуллари орасида, имплантат юзасини турли хил физик ва кимёвий усуллар билан модификациялаш туфайли интерфейсда интеграцион хусусиятларнинг яхшиланиши таъкидланган. Асосида суякнинг табиий компонентлари бўлган суяк пластик материалларни ўрганиш ва такомиллаштириш зарурлиги асослаб берилган.

Калит сўзлар: *остеоинтеграция, гидроксиапатит, коллаген, остеопластик материаллари, суяк тўқимасининг нуқсонлари.*

A review of studies on the problem of osseointegration at the bone-implant border during the replacement of bone tissue defects in the maxillofacial region is reviewed. Among the ways to solve the problem, the improvement of integrative properties at the interface due to the modification of the implant surface by various physical and chemical methods is highlighted. Need to research and improve osteoplastic materials based on the natural components of the bone.

Key words: *osteointegration, hydroxyapatite, collagen, osteoplastic materials, bone defects.*

Восстановление анатомической целостности и функции костной ткани остается актуальной проблемой. Костные дефекты, образовавшиеся после травм, оперативных вмешательств, опухолей, требуют применения полноценных пластических материалов. В последние десятилетия в практической медицине все больше ощущается дефицит биопластического материала. Это обусловлено как увеличением потребности в результате растущего количества и тяжести травм, усложнения техники и объема реконструктивно-восстановительных вмешательств на костной системе, так и непрерывно повышающимися требованиями к материалам для имплантации, их качеству и свойствам, влияющим на приживаемость в организме [1,9,13,17,23,24].

В настоящее время длительность лечения и последующая нетрудоспособность пациентов, которым проведены различные виды реконструктивных вмешательств, колеблются от 6-8 месяцев до 2-3-х лет, а 6-8% случаев заканчиваются стойкой инвалидностью [2,10,29]. Очевидно, что это влечет за собой существенные экономические затраты, следовательно, данная проблема имеет не только важную медицинскую, но и социальную значимость [1,2].

Актуальной проблемой современной челюстно-лицевой хирургии является создание имплантатов, в наибольшей степени отвечающих анатомо-биомеханическим требованиям отдельных частей лицевого скелета, и их надежная фиксация в костной ткани [1-3,7,12,14,19,20,31]. Среди путей решения проблемы выделяют улучшение интегративных свойств на границе раздела за счет модификации поверхности имплантатов различными физическими и химическими методами (рис. 1) [4-6,8,11].

Новые перспективы в имплантологии открылись благодаря разработке и внедрению в клиническую практику конструкций из высокочистого титана, обладающего ценными физико-химическими и физико-механическими характеристиками: биологической инертностью, коррозионной устойчивостью, отсутствием токсичности, высокой механической прочностью, пластичностью и малым удельным весом (рис. 2). Титановые пластины не являются ферромагнитными и позволяют проводить контрольную рентгенографию, компьютерную и магнитно-резонансную томографию в послеоперационном периоде [6,7,21,25]. Использование этого материала при конструировании эндопротезов имеет ряд существенных преимуществ перед другими металлами и сплавами, содержащими ванадий и молибден, которые подвергаются коррозии в биологической среде из-за наличия в ней электролитов. Наиболее удачными считались сплавы на основе кобальта, никеля, хрома, молибдена, но и они со временем разрушаются в биологических системах [5-7,21,25]. Кроме того, эти металлы недостаточно пластичны, сложны в обработке и очень дороги.

Известно, что использование имплантатов без специальных покрытий не всегда обеспечивает надежную фиксацию из-за слабой остеоинтеграции на границе кость-имплантат [16,25,27,30]. Улучшение фиксации в костной ткани достигается при исполь-

зовании разнообразных текстурированных (пористые, шариковидные, коралловидные), а также биокерамических покрытий их поверхностей (рис. 3) [4,5,8,16,19,20]. Закономерность дальнейшего развития этого направления связана с приближением поверхности имплантатов к нормальной структуре костной ткани на основе применения нанотехнологий, новых биоматериалов, факторов роста, что вызывает пристальный интерес со стороны ученых разных специальностей [9,15,18,20-22].

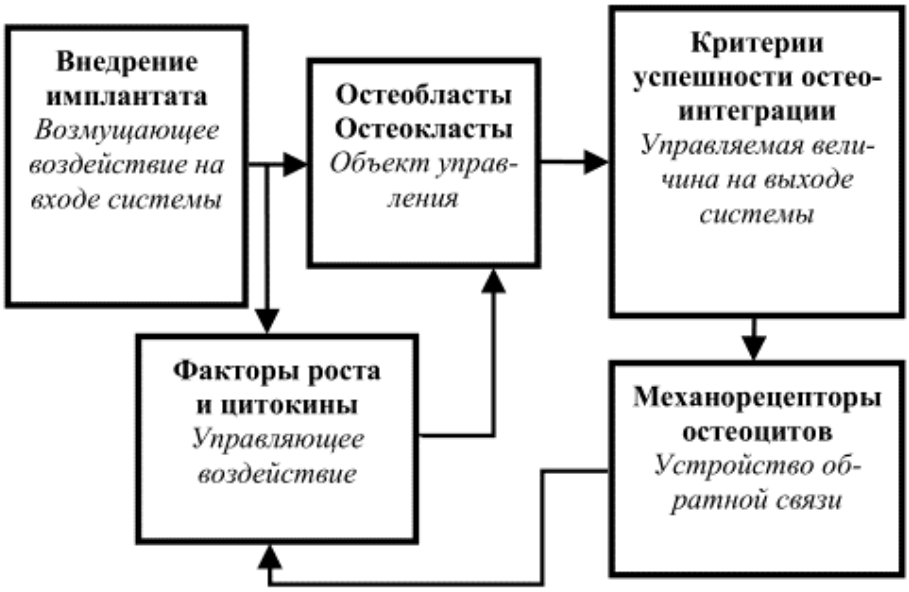

Рис. 1. Блок-схема открытой системы управления остеоинтеграцией [8].

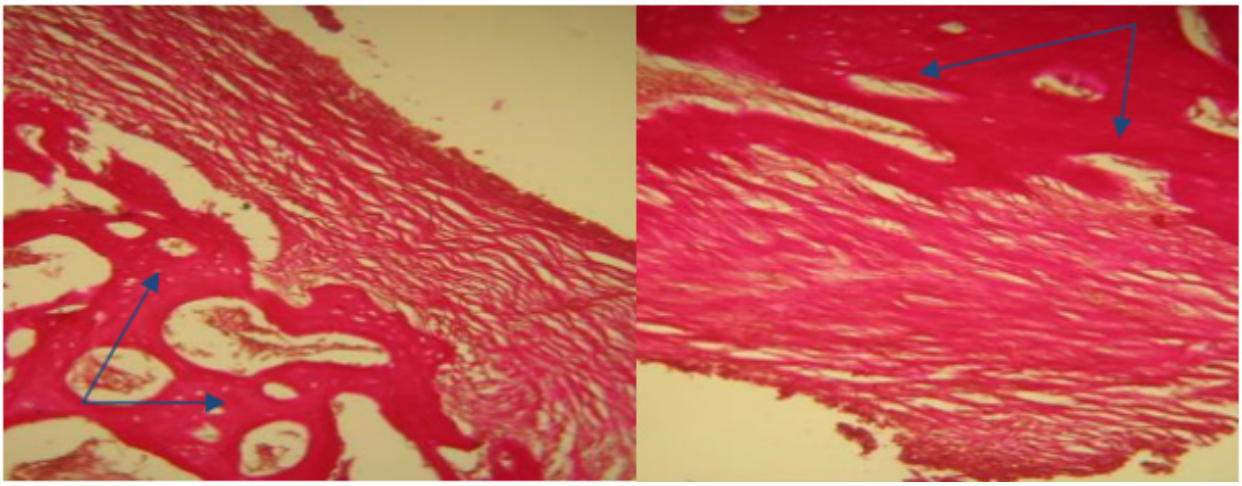

Рис. 2. Формирование первичной костной мозоли вокруг титанового имплантата с лазерной обработкой (а) в сочетании с ЛЦУ (б), 30-е сут; Окраска по Ван-Гизону; ×200 [21].



Рис. 3. Образцы имплантатов после нанесения биоактивных покрытий [20].

Увеличивается объем исследований о роли различных веществ или субстанций, инициирующих формирование костных структур. Одной из таких субстанций является аутогенный тромбоцитарно-фибриновый сгусток или обогащенная тромбоцитами плазма [13,20]. Аутогенный тромбоцитарно-фибриновый сгусток включает в себя семь основных аутогенных факторов роста: тромбоцитарный фактор роста, трансформирующий фактор роста-β1 и -β2, фактор роста эндотелия сосудов и фактор роста эпителия в биологически предопределенных соотношениях.

В связи с этим основными направлениями исследований в настоящее время являются вопросы использования аутогенных факторов роста в со-

четании с остеопластикой [6,9,16,17,22,28,32]. Это лишний раз подчеркивает, что поиск новых способов воздействия на остеогенез с помощью костно-пластических материалов и факторов роста с целью формирования органотипического регенерата является актуальным для современной медицины.

Среди биокерамических покрытий имплантатов широкое распространение получили биоактивные соединения на основе гидроксиапатита и фосфата кальция (рис. 4). По данным литературы, они способны улучшать взаимодействие поверхности имплантатов с костной тканью, особенно в ранние сроки после операций [5,12,19,20].

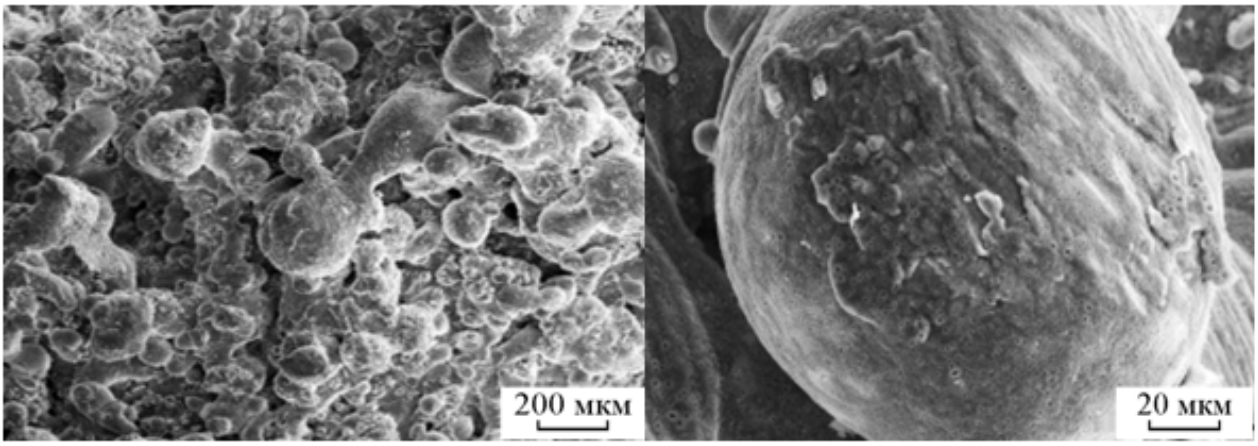

Рис. 4. Биоактивное покрытие гидроксикарбоксиапатита на поверхности титанового имплантата [20].

Модификация поверхности циркониевой керамики с помощью биоактивного напыления гидроксиапатита и/или трикальцийфосфата – еще одно направление для создания комплексных материалов, обладающих не только свойствами пассивного матрикса для вновь образующейся кости, но и определенными прочностными характеристиками [4-6,13-15,19]. Микроархитектоника и микроэлементный состав такого материала присущи костной ткани человека. Использование гидроксиапатита в качестве покрытия может придать поверхностную биоактивность той части имплантата из биоинертной керамики, которая непосредственно контактирует с костной тканью, что будет способствовать остеоинтеграции фиксируемой части имплантата и его прочной фиксации (рис. 5).

Рис. 5. Керамические изделия, полученные с помощью инжектирования керамического шликера в матрицу [15].

Выбор направления исследования обоснован отсутствием универсальных материалов для восстановления структуры и функции опорно-двигательного аппарата в целом и костной ткани в частности. Существующие в настоящее время металлы и сплавы, биодеградируемая и биоинертная керамики, ауто-, алло- и ксенокость, биостекла закрывают только отдельные потребности в материалах и конструкциях для регенеративной медицины, травматологии и ортопедии [2,3,5,11,15].

Широкий ассортимент свидетельствует о том, что необходима разработка материалов, позволяющих формироваться регенерату органотипического строения на их основе, если имплантат биодеградируемый, или по периферии имплантата, если имплантат биоинертный (рис. 6). Разработанный материал должен при имплантации в костное ложе компактного строения приводить к формированию кости остеонного строения, а при имплантации в губчатую кость – балочного [16,19]. Для восстановления структурно-функциональных характеристик на опорных сегментах скелета дифференциальным критерием при выборе используемого имплантата является опороспособность [6,10,13,19].

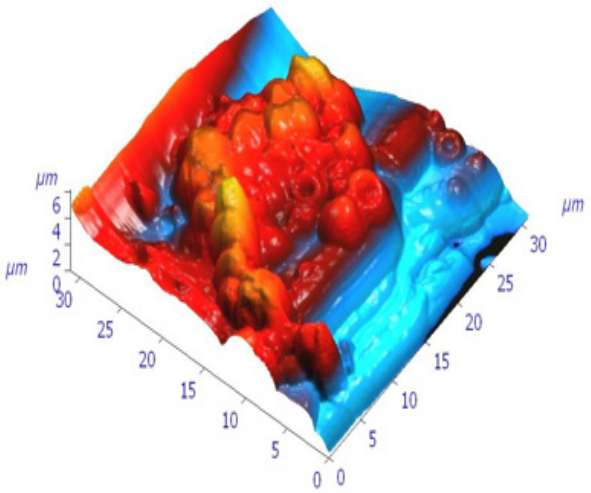

Рис. 6. Морфологическая картина импланта, пескоструйная обработка, нанесенными 2 слоями покрытия (1-желатин, декстран, DEAE-декстрана, 2-гидроксиапатит, желатин, декстрана) с факторами роста BMP-2. 4 недели экспозиции [10].

Анализ существующих композиционных костно-пластических материалов на основе наполнителей биологического и синтетического происхождения позволил выявить закономерности свойств материалов в зависимости от их состава [2-4,11,15,17,18,22,26]. Материалы моносостава могут представлять собой фрагменты различной формы (монолитные или пористые) или крошку (от крупной до мелкодисперсной). Композиционные материалы в дополнение к вышеперечисленным формам могут быть представлены гелевой формой в виде пасты или замазки, которые могут затвердевать и сохранять форму.

В качестве альтернативы металлоконструкциям перспективным считается разработка материалов с высокими прочностными свойствами, способных выдерживать значительные биомеханические нагрузки и имеющих биодеградируемое покрытие, позволяющее формироваться биологической фиксации (сцепление с костью) [5,6,8,11,14,19].

Таким образом, проблема поиска оптимальных материалов для замещения костных дефектов является актуальной и включает не только разработку новых способов стимуляции остеоинтеграции, но и создание новых систем имплантатов, включая методы модификации их поверхности. Несомненно, что новые достижения в этом направлении будут способствовать сокращению сроков реабилитации пациентов и уменьшению количества осложнений.

Литература

1. Абдуллаев Ш.Ю. Костная пластика при дефектах нижней челюсти // Стоматология. – 1996. – Т. 75, №6. – С. 71-72.
2. Абдуллаев Ш.Ю. Стеклокристаллические апатитсодержащие материалы медицинского назначения // Стоматология. – 1996. – Т. 75, №5. – С. 57-58.
3. Абдуллаев Ш.Ю., Арипова М.Х. Использование новых биологически совместимых материалов при восполнении дефектов челюсти // Стоматология. – 1999. – Т. 78, №3. – С. 37-38.
4. Арутюнов С.Д., Шехтер А.Б., Степанов А.Г. Оценка эффективности остеоинтеграции фрезерованных трансдентальных имплантатов из диоксида циркония по результатам эксперимента in vivo // Вестн. Казахского Нац. мед. ун-та. – 2018. – №1. – С. 533-535.
5. Гайдаш А.А., Апчел В.Я., Баширов Р.С. и др. Структурные механизмы консолидации костной ткани с Al2O3-ZrO2-керамикой, функционализированной механосинтезированным гидроксиапатитом // Вестн. РВМА. – 2015. – №4. – С. 126-132.
6. Гайфуллин Н.М., Карягина А.С., Громов А.В. и др. Морфологические особенности остеоинтеграции при использовании титановых имплантатов с биоактивным покрытием и рекомбинантного костного морфогенетического белка // Морфология. – 2016. – Т. 149, №1. – С. 77-84.
7. Гветадзе Р.Ш., Узунян Н.А., Лебеденко И.Ю. и др. Остеоинтеграция сверхупругих сплавов титана и ниобия // Актуальные вопросы стоматологии. – 2018. – С. 89-93.
8. Горбач Е.Н., Еманов А.А., Овчинников Е.Н. и др. Остеоинтеграция инновационных кастомизированных имплантатов в трубчатой кости (экспериментальное исследование) // Соврем. технологии в медицине. – 2017. – Т. 9, №1. – С.78-84.
9. Денисов-Никольский Ю.И., Матвейчук И.В., Розанов В.В. Инновационные подходы к структурно-функциональному анализу костной ткани для решения фундаментальных и прикладных задач в биоимплантологии и биоматериаловедении // Вопр. биол., мед. и фарм. химии. – 2012. – №1. – С. 223-228.
10. Донских Д.А. Нарушение остеоинтеграции имплантата // Бюл. мед. интернет-конф. – 2015. – Т. 5, №11. – С. 1443-1443.
11. Дубок В.А., Проценко В.В., Шинкарук А.В. и др. Новое поколение биоактивных керамик – особенности свойств и клинические результаты // Ортопед., травматол. и протезирование. – 2008. – №3. – С. 91-95.
12. Зеличенко Е. А., Гурова О.А., Ковальская Я.Б. и др. Особенности процессов остеоинтеграции имплантов с кальцийфосфатными покрытиями, обогащенными германием // Акт. пробл. инновационного развития ядерных технологий. – 2018. – Т. 2. – С. 43.
13. Кирилова И.А. Анатомо-функциональные свойства кости как основа создания костно-пластических материалов для травматологии и ортопедии (анатомо-экспериментальное исследование): Дис. ... д-ра мед. наук. – Новосибирск, 2011. – 258 с.
14. Кирилова И.А. Костная ткань как основа остеопластических материалов для восстановления кости // Хирургия позвоночника. – 2011. – №1. – С. 68-74.
15. Кирилова И.А., Садовой М.А., Подорожная В.Т. и др. Керамические и костно-керамические имплантаты: Перспективные направления // Хирургия позвоночника. – 2013. – №4. – С. 52-62.
16. Корж Н.А., Кладченко Л.А., Малышкина С.В. и др. Имплантационные материалы и остеогенез. Роль биологической фиксации и остеоинтеграции в реконструкции кости // Ортопед., травматол. и протезирование. – 2005. – №4. – С. 118-127.
17. Крылова А.С. Взаимодействия компонентов, участвующих в процессах остеоинтеграции в обеспечении контакта в системе» имплантат-костная ткань» // Интер-медикал. – 2015. – №5. – С. 72-75.
18. Лабис В.В., Базикян Э.А., Козлов И.Г. и др. Наноразмерные частицы-участники остеоинтеграции // Бюл. Оренбургского науч. центра УрО РАН. – 2016. – №1. – С. 1-16.
19. Ланцов Ю.А., Калита В.И., Д.А.Маланин и др. Биомеханика границы раздела «костная ткань – имплантат с наноструктурными керамическими покрытиями» // Современные технологии в травматологии и ортопедии: Материалы науч. конф.; Под ред. В.М. Шаповалова. – СПб: Синтез Бук, 2010. – С. 416-417.
20. Мамаев А.И., Калита В.И., Ланцов Ю.А. и др. Биоактивные покрытия на внутрикостных имплантатах // Новые перспективные материалы и технологии их получения:

Сб. науч. тр. 5-й Междунар. конф. – Волгоград, 2010. – С. 169-170.

21. Митрошин А.Н., Никишин Д.В., Смоленцев Д.В. и др. Анализ остеоинтеграции модифицированной лазерной поверхности титановых имплантатов, обработанных линейно-цепочечным углеродом // Изв. вузов. Поволжский регион. Мед. науки. – 2016. – №3 (39). – С. 5-14.

22. Попков А.В., Кононович Н.А. Остеоинтеграция биоактивного имплантата при накостном остеосинтезе // Евразийский союз ученых. – 2016. – №31-1. – С. 37-41.

23. Резник Л.Б., Ерофеев С.А., Стасенко И.В. и др. Морфологическая оценка остеоинтеграции различных имплантов при замещении дефектов длинных костей (экспериментальное исследование) // Гений ортопедии. – 2019. – Т. 25, №3. – С. 318-323.

24. Тер-Асатуров Г.П., Лекишвили М.В., Бигвава А.Т. и др. Сравнительное экспериментально-морфологическое исследование эффективности биологических остеопластических материалов в замещении костных дефектов // Клеточная трансплантол. и тканевая инженерия. – 2012. – №1. – С. 81-85.

25. Чудаков О.П., Сюйкай С., Юдина О.А. и др. Морфологические особенности остеоинтеграции при возмещении травматических дефектов костей лицевого и мозгового черепа с помощью чистого титана в условиях эксперимента // Новости хирургии. – 2018. – Т. 26, №6. – 645-654.

26. Albanese M., Ricciardi G., Luciano U. et al. Alveolar splitting with piezosurgery, bone bank grafts and Nobelactive implants as an alternative to major bone grafting for maxillary reconstruction // Minerva Stomatol. – 2019. – Vol. 68, №1. – P. 3-10.

27. Fernandez F.B., Babu S.S., Komath M. et al. Biointegration of bone graft substiutes from osteointegration to osteotranduction // Biointegration of Medical Implant Materials. – Woodhead Publishing, 2020. – P. 245-261.

28. Grau M., Seiler C., Roland L. et al. Osteointegration of Porous Poly-ε-Caprolactone-Coated and Previtalised Magnesium Implants in Critically Sized Calvarial Bone Defects in the Mouse Model // Materials (1996-1944). – 2018. – Vol. 11, №1. – P. 6.

29. Kaur P.A. Review on bioresorbable materials: Application in oral and maxillofacial surgery // Int. J. Dent. Health Sci. – 2016. – Vol. 3. – P. 1138-1156.

30. Kytyr D.T., Jirousek P., Pokorny D. Experimental and numerical study of cemented bone-implant interface behavior // 9th YSESM. – Trieste (Italy), 2010. – P. 151-154.

31. Salomó-Coll O., Maté-Sánchez de Val J.E., Ramírez-Fernández M.P. et al. Osseoinductive elements around immediate implants for better osteointegration: a pilot study in foxhound dogs // Clin. Oral Impl. Res. – 2018. – Vol. 29, №11. – P. 1061-1069.

32. Tahriri M., Bader R., Khoshroo K. et al. Stem cells from oral and maxillofacial tissues // Biomaterials for Oral and Dental Tissue Engineering. – Woodhead Publishing, 2017. – P. 185-191.

ПРОБЛЕМА ОСТЕОИНТЕГРАЦИИ НА ГРАНИЦЕ КОСТЬ-ИМПЛАНТАТ В ЧЕЛЮСТНО-ЛИЦЕВОЙ ХИРУРГИИ

Муратова Н.Ю., Абдуллаев Ш.Ю.

Проведен обзор исследований, посвященных проблеме остеоинтеграции на границе кость-имплантат при замещении дефектов костной ткани в челюстно-лицевой области. Среди путей решения проблемы выделяют улучшение интегративных свойств на границе раздела за счет модификации поверхности имплантатов различными физическими и химическими методами. Обоснована необходимость дальнейшего изучения и усовершенствования костнопластических материалов на основе естественных компонентов кости.

Ключевые слова: *остеоинтеграция, гидроксиапатит, коллаген, остеопластические материалы, дефекты костной ткани.*

УДК: 616.31-00073.75

ФАСНАЯ ТЕЛЕРЕНТГЕНОГРАММА КАК МЕТОД ОБСЛЕДОВАНИЯ БОЛЬНЫХ С ЗУБОЧЕЛЮСТНЫМИ АНОМАЛИЯМИ

Муртазаев С.С., Кучкарова М.К., Кодирова М.Т., Хасанов Ф.К.

TISHLI ANOMALIYALILI BEMORLARNI TEKSHIRISH USULI SIFATIDA SHAKLLI TELEROENTGENOGRAMMA

Murtazaev S.S., Kuchkarova M.K., Kodirova M.T., Khasanov F.K.

FRONTAL TELEROENTGENOGRAM AS A METHOD OF EXAMINATION OF PATIENTS WITH DENTOALVEOLAR ANOMALIES

Murtazaev S.S., Kuchkarova M.K., Kodirova M.T., Khasanov F.K.

Ташкентский государственный стоматологический институт

Yuz skeletining assimetriyasi zamonaviy inson qiyofasiga xocligi, uning ajralmas xususiyati bo'lib, individuallikni ta'kidlaydi va uning estetikasini tavsiflovchi elementlardan biridir. shu bilan birga, yuz assimetriyasi ta'limoti nafaqat antropologlar, balki shifokorlar tomonidan ham faol o'rganishning dastlabki bosqichida. Tibbiyot stomatologiyasi – Ortodonti bo'limi uchun alohida qiziqish mavjud, chunki adabiyot ma'lumotlariga ko'ra, tish-skelet tizimining ko'plab anomaliyalari yuzning assimetriyasi bilan birga bo'lishi mumkin. Tish-yuz anomaliyalari va deformatsiyalarni davolash natijalarini batafsilroq prognoz qilish teleroentgenografiya usuliga imkon beradi.

Kalit so'zlar: yuz estetikasi, tish anomaliyalari, shaklli teleroentgenogramma.

The asymmetry of the facial skeleton is inherent in the face of a modern person and is its integral feature, emphasizes individuality and is one of the elements that characterize its aesthetics. At the same time, the doctrine of facial asymmetry is at the very initial stage of active study not only by anthropologists, but also by physicians. It is of particular interest for the section of medical dental science – orthodontics, since, as evidenced by the literature data, many anomalies of the dentoalveolar system can be accompanied by facial asymmetry. The teleradiography method allows to predict the results of treatment of dento-maxillofacial anomalies and deformities more substantively.

Key words: *facial aesthetics, dentoalveolar anomalies, facial teleradiography.*

В настоящее время диагностика и планирование лечения больных с выраженными зубочелюстными аномалиями редко обходятся без телерентгенографии (ТРГ) (Трезубов В.Н., 1973, 2004; Миргазизов М.З., 1975; Жулев Е.Н., 1986; Фадеев Р.А., 2000). Этот метод дополняет клиническое обследование, которое включает изучение диагностических моделей челюстей, фотографий лица больного, ортопантомотрафию и другие способы диагностики различных аномалий и нарушений [2,3].

Рентгеноцефалометрия, ставшая важным дифференциально-диагностическим методом, в ортодонтии широко используется в качестве документирующего средства. Метод обеспечивает возможность прижизненного изучения черепа, определения соотношения различных его отделов в норме и при различных вариантах патологии.

Для изучения вариаций нормы или патологических изменений в различных отделах скелета черепа во фронтальной плоскости применяют метод боковой телерентгенографии. Между тем данных, получаемых с помощью этого метода, недостаточно для диагностики тех признаков зубочелюстных аномалий, которые определяются в трансверзальной плоскости (Гаврилов Е.И., Щербаков А.С., Трезубов В.Н., 1982, 2004).

Очевидно, что необходима разработка методики анализа фасных телерентгенограмм головы для повышения качества диагностики зубочелюстных аномалий у взрослых.

Метод телерентгенологического исследования в нашей стране применяется с начала 60-х годов прошлого столетия, когда появились первые сообщения о его использовании (Ужумецкене И.М., 1964). Х. Эль-Нофели, K. Echstein, W. Bergerhoff (1967) считали, что для линейных измерений можно применять только прямые телерентгенограммы, так как, по их мнению, на таких снимках легче и точнее обнаруживаются многие анатомические детали. Ранее, в 1953 г., W. Bergerhoff рекомендовал отказаться от определения на телерентгенограммах линейных параметров, а учитывать только угловые. Автор считал, что и в этих измерениях присутствует вариабельность, но она существенно меньше и отражает преимущественно естественные варианты строения черепа.

Прямая телерентгенография, по мнению Л.П. Кибкало (1977, 1985), Ф.Я. Хорошилкиной (1976), М.З. Миргазизова (1978, 1985, 2015), Х.А. Каламкарова (1981), Е.И. Гаврилова (1982), Г.Н. Юдиной (2000), Dausch-Neumann (1968) и многих других специалистов, является ценным дополнительным методом исследования у пациентов с аномалиями и деформациями лицевого скелета, позволяет определить и изучить различные отклонения в симметрии правой и левой стороны лица. Такое исследование дает информацию для уточнения диагноза и разработки рационального плана лечения, а также позволяет оценить его результаты [6].

В отличие от боковой ТРГ, на снимках в прямой проекции можно анализировать как правую, так и левую половину черепа.

Закономерностью строения черепа, как и других частей скелета, является билатеральная симметрия. Сагиттальная срединная плоскость делит череп на правую и левую половины, которые несовместимы при наложении друг на друга. Правая и левая половины черепа состоят из одинаковых костей и в принципе имеют идентичную структуру. Как и в других природных объектах, симметрия в черепе сосуществует со своим антиподом – асимметрией. Под последней понимают отсутствие или нарушение закономерного расположения сходных частей тела относительно некоторой точки, оси или плоскости симметрии. Будучи симметричным относительно срединной плоскости, череп асимметричен относительно фронтальной и горизонтальной плоскостей, он также не имеет центра или оси симметрии, поскольку его части нельзя совместить путем вращения вокруг какой-либо точки или оси в пространстве (Сперанский В.С., Зайченко Х.И., 1980).

Присущая черепу билатеральная симметрия не проявляется с математической точностью. Можно говорить об анатомической дисимметрии как о совокупности нарушений симметрии, происходящих в ходе нормального или аномального развития организма (Сперанский В.С., 1978).

Большинство исследователей изучали фасные ТРГ для оценки роста лицевого скелета в поперечном направлении, а также для выявления асимметрии, обусловленной неравномерностью развития обеих половин лицевого скелета или отдельных костей (Хорошилкина Ф.Я., 1976; Миргазизов М.З., 1978; Dausch-Neumann D., 1968 и др.).

По мнению ряда авторов, абсолютные линейные размеры при анализе телерентгенограмм представляют интерес лишь при сравнении одноименных показателей справа и слева до лечения и после него, либо в виде отношения одного линейного показателя к другому. По опыту антропологических исследований можно отметить, что основные типы строения головы определяются как раз в результате изучения линейных расстояний и вычисления соотношений их величин.

В антропометрии для изучения черепов традиционно используется указатели (отношения линейных величин), позволяющие выделить несколько основных типов строения головы. Черепа, резко отличающиеся между собой по абсолютным размерам, могут быть тождественны по указателям. Следовательно, общим критерием отбора в группу являются пропорции строения, а не отдельные линейные расстояния.

Использование продольного и поперечного диаметров черепа является данью традиции, которая ведет начало с того периода истории антропологии, когда черепному указателю придавалось решающее значение в разграничении краниометрических типов (Алексеев В.П., 1964). Исследования последних десятилетий сузили значение размеров мозговой части черепа в качестве разграничительных признаков расовых подразделений и, напротив, расширили сферу применения лицевых размеров [11]. Многие исследователи полагают, что, несмотря на большое морфологическое разнообразие лиц, имеются и общие закономерности их строения, из которых складываются различные типы лица (Korkhaus A., 1952; Переверзев В.Л., 1975; Дмитриева О.В., 2002 и др.).

В качестве одного из лицевых указателей в краниометрии используется общий лицевой указатель: отношение полной высоты лица к скуловому диаметру. В этой формуле полная высота лица – это расстояние между точками nasion (находился на пересечении медиальной плоскости с носолобным швом) и gnation (самая нижняя точка тела нижней челюсти в медиальной плоскости). Скуловой диаметр – наибольшее расстояние между наружными поверхностями скуловых дуг. Категории этого указателя носят специальные названия: лептопрозоп (большие величины), мезопрозоп (средние величины), эурипрозоп (малые величины).

В качестве основных плоскостей для исследования фасных ТРГ упоминают среднесагиттальную линию черепа, однако для ее проведения разные авторы предлагают свои анатомические ориентиры.

Wustrow (1923) предложил соединить линией оба козелка (tragus) и на середине этой ЛИНИИ провести перпендикуляр (Tragus-MittenELene). Кроме этой черепной медианы Gerlach (1968) рекомендует проводить лицевую медиану GM, которая при симметричном строении лица и зубных дуг проходит между верхними центральными резцами и через срединную точку подбородка.

Mulick (1965) для построения срединной медианы использовал максимум срединных анатомических структур. В то же время Zelzer (1967) считает, что центральные межрезцовые точки, точки Gn из-за своей вариабельности не могут служить надежным ориентиром.

По предложению D. Dauch-Neunann (1968) линия SME (сагиттальная медиана) строилась проведением перпендикуляра через nasion от линии, соединяющей латерокраниальные очки.

Известен способ Х.А. Каламкарова (1981), который проводил медиану через точку S – наивысшую срединную медиану, где среднесагиттальная плоскость пересекает крышу черепа по ее наружной поверхности.

Метод Dausch-Neuman (1968) характеризуется точным обозначением направления оси боковых зубов, а также поперечного расстояния между ними. Для этой цели перед получением фронтального снимка на модели верхней челюсти пациента крепятся две полоски листового свинца. Одна проходит от щечной поверхности первого премоляра через его фиссуру и небную поверхность к противоположному зубу другой стороны (рис. 1, 2). Вторая полоска по аналогичным поверхностям первого моляра идет к одноименному зубу противоположной стороны, Маркировочные полоски фиксировали нагретыми восковыми пластинками, и изготовленный таким

образом шаблон помещали пациенту в рот перед получением ТРГ [7,10].



Рис. 1. Восковой шаблон с полоской свинца прикреплен на модели (метод Dausch-Neumann).

Рис. 2. Восковой шаблон с полоской листового свинца во рту пациента перед получением фасной ТРГ (метод Dausch-Neumann).

На копии фасной ТРГ обозначали следующие точки (рис. 3):

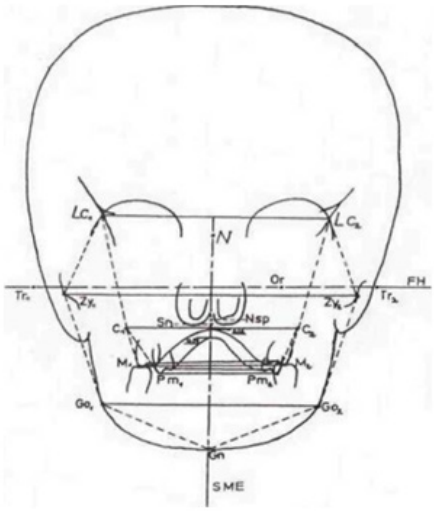

Рис. 3. Антропометрические точки и линии на копии фасной ТРГ (метод Dausch-Neumann).

Срединные точки:

1. N – nasion, точка пересечения срединной сагиттальной плоскости SNE с носолобным швом;
2. Nsp – nasospinale, самая глубокая точка нижнего края грушевидного отверстия на срединной сагиттальной плоскости;
3. Gn – gnation, передняя нижняя точка нижней челюсти;
4. Sn – subnasale, точка пересечения нижнего края носовой перегородки и начала подвижной слизистой губы.

Латеральные точки:

1. Lc1, Lc2 – laterocraniale (по Kulkarni), точки среза между внешним орбитальным краем и проекцией большою крыла клиновидной кости;
2. XX – orbitale, точка на левом подглазничном костном крае, находящаяся вертикально ниже зрачка левого глаза;
3. Tr1, Tr2 – tragon, точки на переднем крае козелка уха, которые находятся на месте пересечения двух касательных к переднему краю и верхнему краю хряща;
4. Zy1, Zy2 – zygion, латеральные, чаще всего более выступающие вперед части скуловой дуги;
5. C1, C2 – ограничивающие очки для апикального базиса верхней челюсти; в самом широком месте базиса верхней челюсти перед переходом в скуловую кость;
6. M1, M2 – molare, верхние молярные точки на щечных бугорках верхних моляров;
7. Pт1, Pт2 – premolare, верхние премолярные точки на щечных бугорках первых премоляров верхней челюсти;
8. Go1, Go2 – gonion, латеральные точки углов верхней челюсти, в которых пересекаются тело и ветвь.

Соединительные линии и плоскости (рис. 3):

1. Lc1-T – латерокраниальная;
2. SME – срединная сагиттальная плоскость, проводится вертикально относительно Lc1-Lc2 и проходит через nasion;
3. FH – Франкфуртская горизонталь, проходит через обе точки Tragus и через самую глубокую точку нижнего глазного края orbitale;
4. Zy1-Zy2;
5. C1-C2 – ширина апикального базиса верхней челюсти;
6. Задняя дуга – трансверзальное расстояние между первыми молярами верхней челюсти; местом измерения является точка пересечения медиальной фиссуры моляров с соединительной линией;
7. M1-M2 – молярная, проводится через щечные бугорки, находящиеся в окклюзии первых моляров верхней челюсти;
8. передняя дуга – поперечное расстояние между первыми премолярами верхней челюсти; местом измерения является точка пересечения фиссуры премоляров с соединительной линией;
9. Pm1-Pm2 – линия премоляров, соединение щечных бугорков, находящихся в окклюзии первых премоляров верхней челюсти;
10. Go1-Go2 – бигональная линия, поперечное соединение углов нижней челюсти друг с другом;
11. высота неба у первых премоляров верхней челюсти – расстояние между проецируемой на срединную сагиттальную плоскость наивысшей точкой переднего изгиба мягкого неба и соеди-

нительной линией передней зубной дуги (между премолярами);

12. Высота неба у первых моляров верхней челюсти – расстояние между проецируемой на срединную сагиттальную плоскость наивысшей точкой заднего изгиба мягкой части неба и соединительной линией задней зубной дуги (между молярами).

При анализе фронтального телерентгенологического снимка предложено проводить измерения следующих расстояний:

Lc1-Zy11, Lc1-C1, Lc2-Zy2, Lc2-Go2;

Zy1-Go1 и Zy2-Go2;

C1-M1, C1-Pm1, C2-M2,C2-Pm2;

Go1-Gn, Go2-Gn

После расстановки точек и проведения линий и плоскостей приступали к измерению угловых величин.

Автор предлагает на верхней челюсти измерять углы наклона длинных осей премоляров и моляров к линии C-C, а на нижней челюсти – направление оси первого моляра по отношению к линии, соединяющей углы (Go-Go).

Использовались следующие угловые показатели (рис. 4).

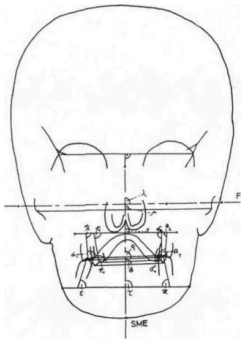

Рис. 4. Угловые показатели на фасной ТРГ (по методу Dausch-Neumann).

1. α1 – угол между зубной осью первого моляра верхней челюсти справа и соединительной линией задней зубной дуги;

2. α2 – угол между зубной осью первою моляра верхней челюсти справа и прямой C1-C2;

3. β1 – угол между зубной осью первого моляра верхней челюсти слева и соединительной линией задней зубной дуги;

4. β2 – угол между зубной осью первою моляра верхней челюсти слева и прямой СЛ-C2;

5. ɣ1 – угол между зубной осью первого премоляра верхней челюсти справа и соединительной линией передней зубной дуги;

6. ɣ2 – угол между зубной осью первого премоляра верхней челюсти справа и прямой C1-C2;

7. δ1 – угол между зубной осью первого премоляра верхней челюсти слева и соединительной линией передней зубной дуги;

8. δ2 – угол между зубной осью первого премоляра верхней челюсти слева и прямой C1-C2;

9. ϵ – угол между зубной осью первого моляра нижней челюсти справа и прямой Go1-Go2;

10. X – угол между зубной осью первого моляра нижней челюсти слева и прямой Go1-Go2.

Наряду с этими гнатометрическими данными углов, интересны краниометрические углы, прежде всего, следующие:

1. λ – между сагиттальной плоскостью и Франкфуртской горизонталью;

2. μ – между сагиттальной плоскостью и скуловой соединительной XX;

3. ν – между сагиттальной плоскостью и соединительной линией апикальных точек базиса верхней челюсти;

4. ϱ – между сагиттальной плоскостью и молярной линией;

5. σм – между сагиттальной плоскостью и премолярной линией;

6. τ – между сагиттальной плоскостью и бигональной линией.

Когда угол больше или меньше 90°, это означает правостороннее или левостороннее отклонение соответствующей горизонтали, причем отклонение от прямого угла ν представляет собой отклонение базиса верхней челюсти, у углов ϱ и σ отклонение жевательной плоскости в области задней и соответственно передней зубной дуги от срединной сагиттальной плоскости.

На наш взгляд, в методе D. Dausch-Neumann вызывает сомнение возможность нахождения и регистрации на фасной ТРГ некоторых из предлагаемых антропометрических точек. На фасном снимке не видны мягкие ткани лицевой области, в частности переходная складка верхней тубы и хрящ козелка уха. На телерентгенограмме нельзя также обнаружить зрачки. Поэтому описание точек Sn, Tr1, Tr2, Or представляется нам некорректным.

Метод Н.А. Рабухиной (1971)

В 1971 году Н.А. Рабухиной и соавт. при обследовании 17 человек с ортогнатическим прикусом в возрасте от 16 до 26 лет был использован метод прямой ТРГ. Отработку практических навыков по анализу прямых ТРГ авторы начинали с освоения метода Sassouni (1957). При выборе основных ориентиров и плоскостей симметрии пользовались наиболее, на их взгляд, постоянными и симметричными образованиями.

В качестве вертикальной плоскости симметрии избрана срединная медиана черепа. Для ее построения использованы точки Sna, N и основание петушиного гребня. Для построения горизонтальной плоскости авторы избрали точки пересечения косых орбитальных линий, образуемых крыльями клиновидной кости, с наружными краями латеральных стенок орбит (Lat), а также точку основания петушиного гребня. Точка пересечения вертикальной и горизонтальной плоскостей была принята за срединную точку отсчета линейных величин. Из нее восстанавливали перпендикуляр, который в 65% случаев не совпадал со срединной медианой, образуя угол MSE-O-Z.

По величине этого угла и по отклонению латеральных точек от срединной медианы судили о степени асимметрии лица в трансверзальной плоскости. Вертикальные отклонения оценивались по углам наклона, образованным горизонтальной плоскостью (Lat-Lat) и линиями Co-Co, Ке-Ке, Mst-Mst, Ко-Ко, С-С, а также по расстоянию между горизонтальной плоскостью и латеральными точками этих линий.

Для анализа интерпретировались следующие антропометрические точки (рис. 5):

1. V – vertex, наивысшая точка свода черепа в месте пересечения с черепной медианой;
2. Cg – cristagallio и основание петушиного гребня;
3. N – nasale;
4. Sna – spina nasahs superior;
5. Gn – gnanon, середина костного подбородка;

Как показывают полученные результаты, большей симметричностью отличаются точки Sna, Lat, Cg (p<0,05), меньшей – Go, Gn, Ke, Zy, точки пересечения косых орбитальных линий, образуемых крыльями клиновидной кости, с наружными краями латеральных стенок орбит Выявлена тенденция к преобладанию правой стороны над левой, а также меньшая выраженность вертикальной асимметрии, чем горизонтальной. Достоверных возрастных различий в угловых и линейных показателях не было отмечено (рис. 6).

Это может быть объяснено малым числом обследованных и значительным возрастным диапазоном, так как лицевой череп растет несколько дольше мозгового и полностью формируется к 22-м годам (Сперанский В.С., 1980; Каламкаров Х.А., 1981).

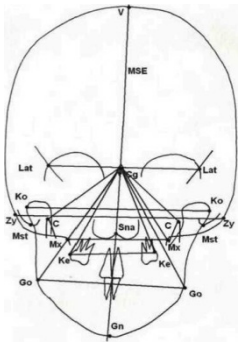

Рис. 5. Метод расшифровки фасной ТРГ по Н.А. Рабухиной и соавт.

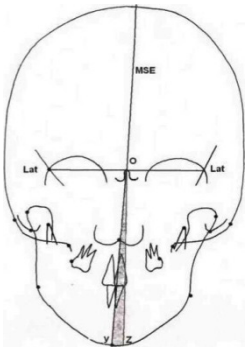

Рис. 6. Определение угла отклонения срединной медианы от перпендикуляра по Н.А. Рабухиной.

6. Lat – laterale, точки пересечения косых орбитальных линий, образуемых крыльями клиновидной кости, с наружными краями латеральных стенок орбит;
7. al – alveolare;
8. Zy – латеральные очки скуловых дуг,
9. Mx – точки на наружных стенках верхней челюсти;
10. Ко – точки на внешних краях головок нижней челюсти;
11. Mst – верхушки сосцевидных отростков;
12. С – вершины венечных отростков нижней челюсти;
13. Ке – точки на дистальных щечных бугорках верхних первых моляров.

Затем проводились следующие линии:

Zy-Zy – соединяющая латеральные точки скуловых дуг;

Ко-Ко – соединяющая внешние края головок нижней челюсти;

Mst-Mst – соединяющая верхушки сосцевидных отростков;

Mx-Mx – соединяющая наружные стенки верхней челюсти;

Ке-Ке – соединяющая дистальные щечные бугорки верхних первых моляров;

Go-Go – соединяющая точки на углах нижней челюсти;

С-С – соединяющая вершины венечных отростков.

Z – точка пересечения перпендикуляра к линии Lat-Lat с нижним контуром нижней челюсти;

y – точка пересечения черепной медианы с нижним контуром нижней челюсти.

Метод E. Gianni (1976)

В основу предложенного метода исследования асимметрий с помощью телерентгенографии в переднезадней проекции автор положил определение оси симметрии и изучение идеальной среднесагиттальной плоскости. Проводятся линейные, угловые и пространственные расчеты одних и тех же соответствующих точек рассматриваемых структур, оценка вертикальных правых и левых заднебоковых скелетных размеров, анализ мандибулограммы, а именно соотношений размеров правой и левой половин челюсти.

Производится маркировка следующих точек (рис. 7):

FAD d (левая) и FAD s (правая) – дно передней черепной ямки, соответствующее самой высокой точке (на горизонтальной плоскости) верхнею контура глазницы.

PAS d, PAS s – точка на границе передней черепной ямки и задней черепной ямки в месте цефалометрического совпадения верхнего края большого крыла клиновидной кости, нижнего края малого крыла и верхнебоковою края глазничной впадины [12].

Rs d, Rs s – точки на границе средней черепной ямки и задней черепной ямки, соответствующие цефалометрическому совпадению верхнего края каме-

нистой части и глазнично-височного гребня большого крыла клиновидной кости.

FGR d, FGR s – самая нижняя точка (на горизонтальной плоскости) большого круглого отверстия.

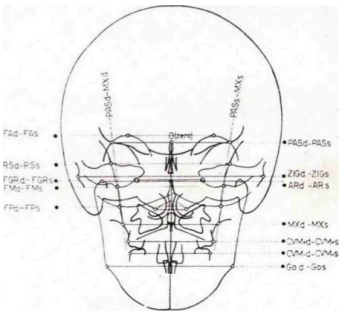

Рис. 7. Антропометрические точки и соединительные линии на копии фасной ТРГ (по методу E Gianni).

FMd, FM s – точка на дне средней черепной ямки;

FP d, FP s – точка на нижней поверхности бугров затылочной кости;

ZiG d, ZIG s – самая внешняя выступающая точка (относительно сагиттальной плоскости) скуловой дуги;

ARd, AR s – самая верхняя точка мыщелка относительно горизонтальной плоскости;

MX d, MX s – точка пересечения углубления скулового отростка верхней челюсти с бугром;

CVM+d, CVM+s – самая верхняя выступающая точка (относительно сагиттальной плоскости) вестибулярной бороздки первого верхнего моляра;

CVM-d, CVM-s – самая верхняя выступающая точка (относительно сагиттальной плоскости) вестибулярной бороздки первого нижнего моляра;

GO d, GO s – углы нижней челюсти.

Для определения оси симметрии были использованы цефалометрические точки черепных структур, которые, по мнению автора, можно с легкостью выделить как на переднезадней, так и на аксиальной проекции. В отличие от большинства исследователей, при выборе оси симметрии автор не использует лицевые структуры, более того, даже не структуры передней черепной ямки. Ось отсчёта представлена прямой линией, проведенной между мыщелками затылочной кости (condilo occitpitale mediale): COMd (середина правого затылочного мыщелка) – COMs (середина левого затылочного мыщелка). Осью симметрии выбран перпендикуляр к линии COMd-COMs, проходящий через самую верхнюю точку (на горизонтальной плоскости) внутреннего края большого затылочного отверстия [1].

E. Gianni указывает, что в идеальных условиях ось симметрии, обозначенная вышеуказанным образом, проходит через точки 0 (ноль) прямой PASd – PASs, X (точка пересечения перпендикулярной пластинки решетчатой кости с проекцией дна передней черепной ямки), SNAC (самая наклонная точка на горизонтальной плоскости передней носовой ости при пересечении со срединным нёбным швом), Pr (простион), Is+ (верхняя межрезцовая точка), Is- (нижняя межрезцовая очка), In (межзубная), ME (подбородок).

Линейные соотношения симметрии черепных, зубочелюстных структур определяются как результат измерений линейных расстояний от боковых цефалометрических точек до Mid (точка пересечения оси симметрии и горизонтальных линий, соединяющих соответствующие боковые цефалометрические точки).

При этом угловые соотношения симметрии определяются в результате сопоставления угловых значений правой половины с соответствующими угловыми значениями левой половины рассматриваемых структур.

Угловые размеры взяты между осью симметрии и прямыми, соединяющими соответствующие боковые цефалометрические точки с точкой 0 – местом пересечения сфеноглазничной прямой линии PAS d – PAS с осью симметрии.

Пространственные отношения симметрии уточняются при помощи определения разницы уровней расположения боковых соответствующих друг другу цефалометрических точек относительно горизонтальной плоскости [5].

Исследование уточняет также состояние симметрии в вертикальной плоскости. Рассчитываются и сравниваются между собой общие вертикальные скелетные размеры справа и слева (PAS – GO), верхние частичные вертикальные скелетные размеры справа и слева (PAS – COM), нижние частичные вертикальные скелетные размеры справа и слева (COM – O).

И, наконец, в результате измерения нижней челюсти можно получить сведения о том, насколько симметричны между собой правая и левая половины. Рассчитываются и сравниваются между собой правые и левые линейные расстояния AR (самая верхняя точка головки мыщелка на горизонтальной плоскости) – ME, AR – GO, AR-IS нижняя – ME.

Метод ориентирован, прежде всего, на выявление асимметрий в области черепных ямок. Автор предлагает свою классификацию аномалий челюстно-лицевой области, основанную на комбинации нарушений мозгового и лицевого отделов черепа [4].

Метод М.З. Миргазизова (1978)

С помощью этой методики, разработанной на основании исследования 69 телерентгенограмм пациентов в возрасте 7-18 лет, можно определять равномерность развития правой и левой половин лица или его отдельных компонентов.

Поскольку анализ прямой телерентгенограммы головы автор предлагал проводить с помощью ЭВМ, все измерительные точки имеют свой номер [3]. В применяемом цефалометрическом анализе используются следующие антропометрические точки (рис. 8):

1) V – наиболее высоко расположенная точка крыты черепа, ориентированного по Франкфуртской горизонтали;

2) Eu (правая), 18) Eu (левая) – наиболее выступающая кнаружи точка боковой стенки черепа, лежащая чаще всего на теменной кости;

3) Lat (правая), 17) Lat (левая) – точка пересечения косых орбитальных XXX;

4) Zy (правая), 16) Zy (левая) – наиболее выступающая наружу точка на скуловой дуге;

5) Ко (правая), 15) Ко (левая) – наиболее выступающая кнаружи точка на суставной головке;

6) Mst (правая), 14) Mst (левая) – самая нижняя точка сосцевидного отростка;

7) Mx (правая), 13) Mx (левая) – наиболее глубокая точка скулочелюстного ;

8) Ко (правая), 12) Ко (левая) – точка на дистальной поверхности зубного ряда;

9) Go (правая), Go (левая) – наиболее выступающая точка угла нижней челюсти;

10) Gn – самая нижняя точка симфиза нижней челюсти;

19) Cg – наиболее выступающая точка лба по срединно-сагиттальной плоскости выше корня носа;

20) N – точка пересечения носолобного шва с медиально-сагиттальной плоскостью;

21) Sna – точка на передней носовой ости;

22) al – точка на переднем крае альвеолярной части у шеек верхних центральных резцов;

23) id – точка на переднем крае альвеолярной части у шеек нижних центральных резцов [9].

М.З. Миргазизов при анализе прямых телерентгенограмм использует срединную медиану черепа (MSE), рассчитывая ее как линию регрессии точек Cg, N, Sna с использованием соответствующего математического аппарата. Связано это с тем что, по мнению автора, на прямой ТРГ нет надежных точек для построения вертикальной плоскости симметрии.

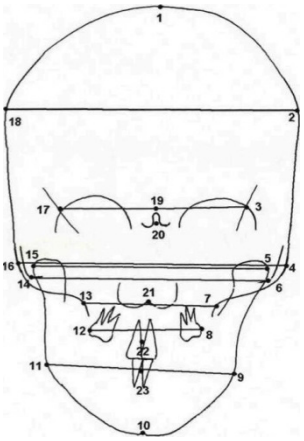

Рис. 8. Методика маркировки антропометрических точек и линии по М.З. Миргазизову.

Проводят измерения следующих параметров:

- расстояние от точек Gn1, id, al, Sna, N, Cg, V до MSE;

- протяженносгь правого и левого отрезков от Go, Ке, Mx, Mxt, Ко, Zy, Lat, Eu до плоскости MSE;

- углы, образованные пересечением Go-Go, Ке-Ке, Mx-Mx, Mst-Mst, Ко-ко, Zy-Zy, Lat-Lat, Eu-Eu с MSE.

В методике применена автоматизация ввода координат измерительных точек. Количественные признаки исследуются с помощью методов математической статистики. Предварительный диагноз ставят по клиническим признакам трансверзальных аномалий (разность вышеописанных отрезков справа и слева). Знак «+» творит о присутствии признака, «–» о его отсутствии. Три знака «+ + +» или «– – –» указывают на то, что этот признак характерен для данной формы аномалии либо не присущ ей.

Для различных форм трансверзальных аномалий прикуса автором рассчитана диагностическая ценность признаков, а также доверительный интервал значений каждого признака [7]. К недостаткам метода можно отнести сложность маркировки некоторых из предложенных точек, в частности на головке мыщелкового отростка нижней челюсти. На фасной ТРГ их контуры скрыты за тенью скуловой дуги. Также невозможно определить точку Cg по ее описанию как наиболее выступающую точку лба по срединно-сагиттальной плоскости. Вызывает сомнение достоверность определения точки N как места пересечения носолобного шва с медиально-сагиттальной плоскостью в связи с наложением изображения тонких носовых костей на структуры мозгового черепа. Неполон анализ гнатического отдела лицевого скелета, не освещаются зубочелюстные взаимоотношения.

В то же время ценным вкладом, сделанным автором в рентгеноцефалометрический анализ фасной ТРГ, является разработка автоматизированного метода обследования, включающего значительное число (23) анализируемых параметров [13].

Метод Х.Д. Каламкарова, Н.Д. Рабухиной, В.М. Безрукова (1981)

Этот метод – модификация методики Н.А. Рабухиной, описанной выше, но отличается меньшим количеством определяемых параметров. Особое внимание в нем уделено тому, что измерять следует наименее искажаемые в каждой данной проекции объект, пользуясь наиболее простыми схемами и учитывая только параметры, имеющие анатомическое обоснование [12].

Авторы считают, что на прямых снимках целесообразно определять следующие показатели (рис. 9):

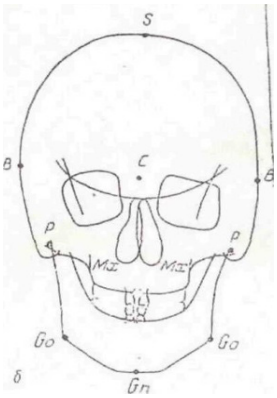

Рис. 9. Метод регистрации антропометрических точек по Х.А. Каламкарову и соавт.

S – наивысшая срединная медиана, где среднесагиттальная плоскость пересекает ствол черепа по наружной поверхности;

La – ламбда – пересечение ламбдовидного шва с диплоэ свода черепа;

Gn – гнатион – центр костного подбородка по нижнему краю челюсти;

Go – гонион – пересечение заднего края тела с ветвью нижней челюсти;

C – cristagalli;

Mx – наружная стенка верхнечелюстной пазухи на уровне корней моляров;

B – наиболее латеральные точки внешнего контура мозгового черепа;

P – наиболее высокая точка ветви на месте перехода вертикальной пластинки ветви в головку.

Проводятся отрезки S-La, Go-Go, Mx-Mx, S-C, S-Gn, P-P. Для выявления случаев асимметрии определяют размеры правой и левой половин черепа раздельно, проводя медиану черепа через точку S.

Авторы не выделяют широко используемые другими исследователями точки Co (или Ко) на поверхности головок нижней челюсти, очевидно, из-за трудности их определения на ТРГ [8].

Большинство исследователей изучали фасные ТРГ для оценки роста лицевого скелета в поперечном направлении, а также для выявления асимметрии, обусловленной неравномерностью развития обеих половин лицевого скелета или отдельных костей (Хорошилкина Ф.Я., 1976; Миргазизов М.З., 1978; Dausch-Neumann D., 1968 и др.)

По мнению ряда авторов, абсолютные линейные размеры при анализе телерентгенограммы представляют интерес лишь при сравнении одноименных показателей справа и слева до лечения и после него, либо в виде отношения одного линейного показателя к другому. Можно отметить по опыту антропологических исследований, что основные типы строения головы определяются как раз в результате изучения линейных расстояний и вычисления соотношений их величин [4].

В методе D. Dausch-Neumann вызывает сомнение возможность нахождения и регистрации на фасной ТРГ некоторых из предложенных антропометрических точек. На фасном снимке не видны мягкие ткани лицевой области, в частности переходная складка верхней губы и хрящ козелка уха. На телерентгенограмме нельзя также обнаружить зрачки. Поэтому описание точек Sn, Tr1, Tr2,Or представляется нам некорректным [1].

Следовательно, несмотря на то, что изогнутость скуловых дуг сильно варьирует, тем не менее, всегда сохраняется корреляция средней интенсивности между скуловой шириной и шириной в нижних концах челюстно-скуловых швов, что указывает на наличие единой тенденции роста в ширину. Нами подтверждено мнение Х.А. Каламкарова (1981), что эта тенденция проявляется в размерах тела верхней челюсти, скуловой кости и ее отростков [6].

Некоторые методики (Хорошилкина Ф.Я., 1976; Миргазизов М.З., 1978) имеют ограниченное количество параметров, что порой не позволяет комплексно оценить взаимоотношения всех частей лицевого скелета(10). Следует отметить, что заключение, сделанное на основе одного параметра, малоинформативно и не дает объективной картины соотношения частей лицевого скелета.

Мы согласны с исследователями, которые считают, что с диагностической целью необходимо изучать снимки черепа, полученные в нескольких проекциях, что дает более полную картину соотношения его частей (Каламкаров Х.Х., 1981; Рабухина Н.А., 1991, 2000; Dausch-Neumann D., 1968). При этом в диагностике зубочелюстных аномалий с преимущественными нарушениями в трансверзальном направлении более информативны снимки головы, сделанные в прямой проекции.

М.З. Миргазизов при анализе прямых телерентгенорамм использует срединную медиану черепа (MSE), рассчитывая ее как линию регрессии точек Cg, N, Sna с использованием соответствующего математического аппарата. Связано это с тем что, по мнению автора, на прямой ТРГ нет надежных точек для построения вертикальной плоскости симметрии.

Применяя данные методы обследования, можно изучить показатели симметрии лицевого скелета и зубных рядов у жителей Узбекистана. При этом необходимо разделить лицевой скелет на 3 зоны: верхнюю, среднюю и нижнюю. Определить, где чаще всего наблюдается асимметрия при ортогнатическом прикусе, выявить влияние зубочелюстной системы на симметрию лица. Для этого учитывается 7 параметров: высота и ширина лица, высота тела верхней челюсти справа и слева, ширина нижней челюсти в области головок справа и слева и ротация скуло-челюстного комплекса.

Таким образом, литература по ортодонтии содержит большое количество различных цефалометрических анализов, однако ни один из них не является универсальным для достижения всех целей, все они имеют недостатки. По этой причине мы считаем правильным использовать у одного и того же пациента сразу несколько методов цефалометрического анализа.

Анализ специальной литературы показывает, что асимметрия лицевого скелета присуща лицу современного человека и является его неотъемлемой чертой, подчеркивает индивидуальность и является одним из элементов, характеризующих его эстетику. В то же время учение об асимметрии лица находится в самой начальной стадии активного изучения не только антропологами, но и медиками. Особый интерес оно представляет для раздела медицинской стоматологической науки – ортодонтии, поскольку, как свидетельствуют данные литературы, многие аномалии зубочелюстной системы могут сопровождаться асимметрией лица. Однако данные об изучении асимметрии при ортогнатическом прикусе как нормы для диагностики ее при аномалиях зубочелюстной системы отсутствуют. Нет данных о связи асимметрии с выраженностью аномалий прикуса. Отсутствуют рекомендации по диагностике асимметрии и особенностям планирования ортодонтического лечения аномалий зубочелюстной системы.

Выводы

1. Телерентгенограмма стала лучшим вспомогательным средством при обследовании больных с ортодонтической патологией. Телерентгенография позволяет выявить нарушения формирования зубочелюстно-лицевого комплекса путем сопоставления его нормы с патологией развития и установить патогенетические аспекты возникновения деформаций в конкретной области.

2. Телерентгенография дает возможность более предметно прогнозировать результаты лечения зубочелюстно-лицевых аномалий и деформаций.

Литература

1. Аверьянов С.В., Зубарева А.В.Влияние зубочелюстных аномалий на уровень качества жизни // Ортодонтия. – 2016. – №2 (74). – С. 33-34.
2. Анохина А.В., Абзалова С.Л. Анализ данных опроса врачей-ортодонтов о применении современных методов диагностики и планирования лечения зубочелюстных аномалий у взрослых // Стоматология. – 2020. – №1. – С. 61-65.
3. Арсенина О.И. и др. Эффективность цефалометрии в планировании ортодонтической коррекции: цефалометрические параметры и их возрастные изменения (ч. 1) // Стоматология. – 2017. – №3. – С. 45-48.
4. Афанасьева О.Е., Арсенина О.И., Попова А.В., Кортуков Е.И. Закономерное изменение наклона окклюзионной плоскости при лечении дистальной окклюзии индивидуальным лингвальным аппаратом // Стоматология. – 2018. – №4. – С. 42-44.
5. Берсенев А.В. Результаты лечения глубокого прикуса по данным анализа телерентгенограмм головы в боковой проекции // Ортодонтия. – 2006. – №4 (36). – С. 42-45.
6. Брагин Е.А., Долгалев А.А., Брагарева Н.В. Особенности обследования и лечения пациентов с целостными зубными рядами и окклюзионными нарушениями // Фундамент. иссл. – 2014. – №2. – С. 44-47.
7. Жулев Е.Н., Богатова Е.А. Изучение пространственной ориентации шарнирной оси при ортогнатическом прикусе на основе компьютерной томографии височно-нижнечелюстного сустава // Стоматология для всех. – 2016. – №2. – С. 29-31.
8. Жулев Е.Н., Николаева Е.Ю. Новая методика позиционирования брекетов при ортодонтическом лечении аномалий зубочелюстной системы // Стоматология. – 2018. – №5. – С. 75-78.
9. Рабухина Н.Л. Динамика методик рентгенологического исследования челюстно-лицевой области за 40 лет // ЦНИИС – 40 лет: История развития и перспективы. – М., 2002. – С. 36-38.
10. Фадеев Р.Л. Современные методы диагностики, планирования и прогнозирования лечения взрослых больных с зубочемосгно-лицевыми аномалиями: Дис. ... д-ра мед. наук. – СПб, 2000. – 21 с.
11. Хелминская Н.М., Рабухина Н.Л., Ипполитов В.П. и др. Изучение придаточных пазух носа у больных с различными типами врожденных деформаций лицевого черепа // Актуальные проблемы стоматологии: Сб. науч. работ, посв. 40-летию ин-та. – М., 2002. – С. 113-115.
12. Хиршланд Р. Рентгенодиагностика в стоматологии вступает в новую эру // Клин. стоматол. – 2002. – №1. – С. 70-73.
13. Gonzalez Ia., Fernandez R. Reference level for patient dose in dental skull lateral teleradiography // Med. Physics. – 2004. – Vol. 77. – P. 735-739.

ФАСНАЯ ТЕЛЕРЕНТГЕНОГРАММА КАК МЕТОД ОБСЛЕДОВАНИЯ БОЛЬНЫХ С ЗУБОЧЕЛЮСТНЫМИ АНОМАЛИЯМИ

Муртазаев С.С., Кучкарова М.К.,
Кодирова М.Т., Хасанов Ф.К.

Асимметрия лицевого скелета присуща лицу современного человека и является его неотъемлемой чертой, подчеркивает индивидуальность и является одним из элементов, характеризующих его эстетику. В то же время учение об асимметрии лица находится в самой начальной стадии активного изучения не только антропологами, но и медиками. Особый интерес оно представляет для раздела медицинской стоматологической науки – ортодонтии, поскольку, как свидетельствуют данные литературы, многие аномалии зубочелюстной системы могут сопровождаться асимметрией лица. Более предметно прогнозировать результаты лечения зубочелюстно-лицевых аномалий и деформаций позволяет метод телерентгенографии.

Ключевые слова: *эстетика лица, зубочелюстные аномалии, фасная телерентгенограмма.*

УДК: 616.334/342-002.44-005.1-089

СОВРЕМЕННЫЙ ВЗГЛЯД НА КРОВОТЕЧЕНИЕ ИЗ ВАРИКОЗНО РАСШИРЕННЫХ ВЕН ПИЩЕВОДА

Нишанов М.Ф., Абдуллажонов Б.Р., Хожиметов Д.Ш., Носиров М.М., Хабибуллаев А.П.

QIZILO'NGACHNING VARIKOZ TOMIRLARIDAN QON KETISHINING ZAMONAVIY KO'RINISH

Nishanov M.F., Abdullajhonov B.R., Xojimetov D.Sh., Nosirov M.M., Xabibullaev A.P.

A MODERN LOOK ON BLEEDING FROM VARICOSIS OF THE ESOPHAGUS

Nishanov M.F., Abdullajonov B.R., Khojmetov D.Sh., Nosirov M.M., Khabibullaev A.P.

Андижанский государственный медицинский институт

Adabiyotlar tahlili shuni ko'rsatdiki, qizilo'ngach venalarini endoskopik bog'lash va uning asoratlarini baholash to'liq yakunlanmagan. Ushbu aralashuvdan keyingi asoratlar ushbu masalani yanada chuqurroq o'rganish, portal gipertenziya bilan murakkablashgan jigar sirrozi bilan og'rigan bemorlarda qizilo'ngachning varikoz tomirlaridan qon ketishining oldini olish va davolash taktikasini takomillashtirish uchun aralashuvni amalga oshirish va uni turli klinik holatlarda qo'llashning maqsadga muvofiqligini aniqlash uchun yangi yondashuvlarni izlash zarurligini taqozo etadi.

Kalit so'zlar: *qizilo'ngach, qon ketish, jigar sirrozi, varikoz tomirlari, ligatsiya.*

Analysis of the literature has shown that the evaluation of the results of endoscopic ligation of esophageal varices and its complications has not been fully completed. Complications after this intervention dictate the need for further study of this issue, the search for new approaches to performing the intervention and determining the appropriateness of its use in various clinical situations in order to improve the tactics of treatment and prevention of bleeding from varicose veins of the esophagus in patients with liver cirrhosis complicated by portal hypertension.

Key words: *esophagus, bleeding, liver cirrhosis, varicose veins, ligation.*

Кровотечение из варикозно расширенных вен (ВРВ) пищевода и желудка у больных циррозом печени – главная причина летального исхода и самое грозное осложнение портальной гипертензии. Своевременное лечение и профилактика данного заболевания – актуальная проблема современной хирургии [3].

Согласно данным ВОЗ [10], цирроз печени (ЦП) встречается в 20-40 случаях на 100 тыс. населения. Среди причин хронических гепатитов, приводящих к ЦП, первое место занимает злоупотребление алкоголем (40,9%), второе – гепатит С (25,1%). Варикозное расширение вен пищевода и желудка, которое возникает у 85-90% пациентов с ЦП, в 30% случаев осложняется профузными кровотечениями. Рецидив кровотечения из ВРВ пищевода наблюдается в 60-70% случаев, а летальность при этом составляет 30%. По данным W. Chung и соавт. [25], смертность от ЦП и его осложнений выше, чем смертность от 5 основных онкологических заболеваний в мире (рака легких, рака желудка, колоректального рака, рака печени, рака молочной железы) и составляет соответственно 30,7 и 27,1%. В связи с этим необходимо определение приоритетов медицинских вмешательств в лечении ЦП и его осложнений.

«Золотым стандартом» диагностики ВРВ пищевода и желудка является ЭГДС. С ее помощью можно определить не только наличие и локализацию варикозных вен, но и степень их дилатации, оценить поверхность слизистой оболочки пищевода и желудка, а также выявить маркеры кровотечений [6,14,23].

Существует множество классификаций по оценке степени варикозного расширения вен как пищевода (Шерцингер А.Г., 1986; Paquet K-J., 1983; Soehendra N., 1997), так и желудка (Котив, Дзидзава, 2015; Binmoeller P., 1996; Korula, 1991; NIEC, 1994 и др.) [14]. Но в нашей стране чаще применяют классификация А.Г. Шерцингера [21,22], при которой при I степени ВРВ пищевода вены расширены до 3 мм в диаметре, при II степени – от 3 до 5 мм, при III степени – более 5 мм в диаметре.

В зависимости от локализации варикозных вен выделяют изолированное варикозное расширение пищевода (ограниченный либо тотальный варикоз) и варикозное расширение вен желудка [1]. Принято выделять 4 типа варикозного расширения вен желудка: I тип – гастроэзофагеальные ВРВ с распространением на кардиальный и субкардиальный отделы малой кривизны желудка; II тип – гастроэзофагеальные ВРВ от эзофагокардиального перехода вдоль большой кривизны по направлению к дну желудка; III тип – изолированные ВРВ желудка без ВРВ пищевода – варикозная трансформация вен фундального отдела желудка; IV тип – эктопические узлы тела, антрального отдела желудка и двенадцатиперстной кишки [1]. Следует отметить, что диагностика варикозного расширения вен желудка при ЭГДС отличается от диагностики варикозного расширения вен пищевода тем, что варикозные вены в желудке оцениваются в положении эндоскопа в ретрофлексии.

Степень дилатации пищевода оценивается как умеренная либо выраженная. Напряжение варикозно расширенных вен определяется с помощью инсуффляции воздуха: если при этом вены спадаются полностью, то они не напряжены, и давление в портальной системе невысокое, риск кровотечения низкий; если вены при инсуффляции не спадаются, то они считаются напряженными, и давление в портальной системе высокое, что свидетельствует о высоком риске развития кровотечения [1].

При диагностике ВРВ пищевода и желудка необходимо учитывать прогностические маркеры кровотечений [28]. К ним относят: пятна «красной вишни» – CRS (микровариксы красного цвета на вершинах подслизистого слоя ВРВ диаметром до 2 мм); гематоцистные пятна – HCS (интраэпителиальные венулы красного цвета до 4 мм в диаметре, чаще являются источником профузного кровотечения); телеангиоэктазии – TE (субэпителиальные мелкие извитые сосуды, чаще располагающиеся в нижней трети пищевода) [12].

Важным прогностическим критерием оценки кровотечений является также степень васкулопатии и гастропатии (дилатация сосудов слизистого и подслизистого слоев пищевода и желудка). При легкой степени визуализируются небольшие участки розового цвета, окруженные белым контуром; при средней – плоские красные пятна в центре розовой ареолы, при тяжелой – сочетание их с точечными кровоизлияниями [12].

Первый подход предполагает медикаментозную терапию, целью которой является снижение давления в воротной вене. Второй подход к предупреждению кровотечений из ВРВ пищевода и желудка – декомпрессия портальной системы с помощью формирования сосудистых портокавальных анастомозов (дистальный спленоренальный анастомоз, проксимальный спленоренальный анастомоз, Н-спленоренальный анастомоз), а также эндоваскулярный способ формирования шунта – операция TIPS (Transjugular intrahepatic portosystemic shunt). Третий подход к профилактике кровотечений из ВРВ пищевода и желудка – разобщение портокавальных связей с помощью хирургических операций, в том числе и «малоинвазивных», целью которых является уменьшить приток крови к варикозно расширенным венам кардиоэзофагеальной области [13].

Малоинвазивные вмешательства – более перспективные методы остановки и профилактики кровотечений из ВРВ пищевода и желудка [4]. Задачей этих операций является разобщение портокавальных связей. К данному типу эндоскопических операций относятся эндоскопическое склерозирование и лигирование ВРВ пищевода и желудка [8,13,15,17].

Следует отметить, что целью оперативных вмешательств является предупреждение и ликвидация кровотечения из ВРВ пищевода и желудка. Открытые хирургические операции характеризуются высокой травматичностью и в некоторых случаях непереносимостью для пациентов, имеют большое количество ранних и поздних послеоперационных осложнений. Наименее травматичными, надежными в профилактике кровотечений, а также более эффективными оперативными вмешательствами являются эндоскопические малоинвазивные вмешательства [18]. При этом и хирургические открытые вмешательства, и эндоскопические операции не являются радикальными методами лечения портальной гипертензии.

Эндоскопическое склерозирование ВРВ пищевода впервые описано C. Crafoord и P. Frenckner в 1939 г. В дальнейшем W. Walters и R. Macbeth продолжили разработку методики, вводя в просвет варикозной вены 5% раствор Sodium morrahuate [9]. Оперативная техника методики эндоскопического склерозирования ВРВ заключается во введении определенного склерозанта интравазально, паравазально, либо в их сочетании, посредством иглы, проведенной через инструментальный канал эндоскопа. Для интравазального введения чаще всего используется тетрадецилсульфат натрия или 3% раствор этоксисклерола, последний наиболее часто применяется при паравазальном склерозировании. При введении склерозанта происходит воспаление интимы вены, приводящее к образованию внутрисосудистого тромба, а затем к формированию на месте тромба соединительной ткани [1,7]. В 70-90% случаев удается достичь надежного гемостаза [6,23,28]. Однако, по данным литературы, в 6% случаев подобная методика неэффективна [2,7].

Методика эндоскопического склерозирования ВРВ характеризуется относительно большим количеством постсклеротических реакций и осложнений. К постсклеротическим относятся реакции, возникающие как ответ организма на введенный склерозант. Чаще всего это гипертермия (более 6% случаев), кратковременные и самостоятельно купирующийся эпизоды загрудинных болей и дисфагии. Постсклеротические осложнения – это осложнения, возникающие, как правило, через продолжительное время после процедуры склерозирования. Наиболее значимы такие из них как ранний и поздний рецидив кровотечения (16%), изъязвления слизистой оболочки пищевода (14%), стриктуры пищевода с последующим стенозированием просвета (12%), плевральные осложнения (9%), некроз слизистой пищевода и его перфорация (6,25%), перикардиты (0,4%) [13,19,20]. Наиболее частое и серьезное осложнение – стойкая дисфагия пищевода (65%) на фоне выраженных рубцовых стриктур, возникновение которых зависит от количества инъекций и введенного склерозанта [27].

По мнению А.Г. Шерцингера и соавт. [22], эндоскопическая инъекционная склеротерапия – наиболее целесообразное и эффективное эндоскопическое вмешательство при кровотечениях из ВРВ пищевода и желудка. По данным авторов, гемостатический эффект при данной операции в пищеводе составил 93,9%, в желудке – 100%. Однако, несмотря на такой результат, учитывая большое количество осложнений после подобного вмешательства, многие специалисты предпочитают выполнять эндоскопическое лигирование ВРВ пищевода и желудка [11].

Эндоскопическое лигирование ВРВ пищевода в 1986 г. впервые произвел G.V. Stiegmann, использовав для этого латексные кольца [9]. Основными показаниями к эндоскопическому лигированию вен пищевода являются варикозно расширенные вены пищевода III степени (более 5 мм в диаметре по классификации А.Г. Шерцингера), остановка продолжающегося кровотечения, профилактика первого эпизода кровотечения (первичная профилактика),

профилактика рецидива кровотечения (вторичная профилактика) из ВРВ пищевода. Основной тактической особенностью данного вмешательства является то, что лигирование латексными кольцами выполняют только при локализации ВРВ в пищеводе [1,11].

Эндоскопическое лигирование ВРВ пищевода выполняют с использованием многозарядного лигатора, который состоит из дистального колпачка с кольцами, винта-рукоятки, с помощью которого сбрасываются кольца, и соединяющей их металлической или капроновой струны, которую проводят через инструментальный канал [24]. На сегодняшний день на медицинском рынке фирм-производителей лигаторов не так много. Наиболее известные – «Wilson-Cook» и «Boston Scientific». Эти лигаторы предназначены только для лигирования варикозных вен пищевода [9].

Стандартная процедура лигирования заключается в том, что эндоскоп с колпачком на дистальном конце проводится к варикозному узлу, лигирование начинают с кардиоэзофагеального перехода, чуть выше зубчатой линии, и продолжают в шахматном порядке по спирали. После появления «красного пятна» при аспирации варикозного узла в колпачок сбрасывают лигирующее кольцо. Манипуляцию повторяют до наложения лигирующих колец на все видимые варикозные узлы. Обычно накладывают 6-10 колец. Через 6-7 суток начинается отторжение тромбированных и некротизированных узлов, на месте которых образуются поверхностные язвы, заживающие в течение 3-х недель. В последующем образуются рубцы, в подавляющем большинстве случаев не приводящие к стенозированию пищевода. При отсутствии осложнений через 1 месяц в обязательном порядке проводят контрольную ЭГДС [24].

Говоря об эндоскопическом лигировании ВРВ желудка, необходимо отметить, что нельзя лигировать вены желудка латексными кольцами, так как в желудке они отторгаются через 36-48 часов, а в местах их наложения образуются язвы с последующим развитием профузного кровотечения. Кроме того, при наличии варикозных вен в фундальном отделе желудка (II тип), изолированных варикозных вен желудка без варикозных вен пищевода (III тип) и эктопических узлов тела желудка и антрального отдела (IV тип) эндоскопическое лигирование технически выполнить невозможно. В связи с данными фактами для лигирования ВРВ желудка используют специально изготовленные нейлоновые петли диаметром 11 и 13 мм [10].

Эндоскопическое лигирование ВРВ пищевода и желудка характеризуется меньшим количеством осложнений, чем методика эндоскопического склерозирования. При этом наиболее часто встречаются аллергическая реакция на латекс, дисфагия и боли при глотании в первые дни после операции, незначительные геморрагии из поверхностных язв на фоне отторжения некротизированных узлов. Обычно эти осложнения возникают в раннем послеоперационном периоде и купируются самостоятельно. Однако дисфагия и болевые ощущения при приеме пищи после эндоскопического лигирования ВРВ пищевода у ряда пациентов могут сохраняться длительное время, снижая показатели качества жизни [10].

Одним из наиболее существенных осложнений после эндоскопического лигирования ВРВ пищевода является образование вторичных ВРВ желудка в отдаленном послеоперационном периоде (через 1 мес. после операции), регистрируемое более чем в 30% случаев [9].

Эндоскопическое лигирование ВРВ пищевода и желудка позволяет остановить продолжающееся кровотечение в 78-95% случаев. Однако, по некоторым данным, рецидив кровотечения отмечается у 28-35% пациентов [12]. E.F. Mostafa и соавт. [26] изучали частоту ранних рецидивов кровотечения после эндоскопического лигирования, а также причины их возникновения. Эндоскопическое лигирование было проведено 146 пациентам (105 мужчин и 41 женщина, средний возраст 51,77±10,47 года). Пациенты были разделены на 2 группы: больные, у которых возник рецидив кровотечения, и пациенты, у которых рецидива кровотечения в послеоперационном периоде не было. По данным авторов, частота повторных кровотечений после эндоскопического лигирования составила 20%, в частности у мужчин старшего возраста. Основными причинами рецидива кровотечения являлись развитие спонтанного бактериального перитонита ($p<0,0007$), спленомегалия ($p=0,02$), наличие портосистемных коллатералей ($p=0,006$), анемия ($p=0,017$), наличие крупных варикозных вен с «красными маркерами» – признаками васкулопатии ($p<0,0001$). Проведенный авторами многофакторный анализ показал, что спонтанный бактериальный перитонит и низкий уровень гемоглобина являются независимыми факторами возникновения рецидива кровотечения.

Существует также методика сочетания эндоскопического лигирования и склерозирования. Применение сочетанной методики обусловлено наличием у пациента как мелких, так и крупных ВРВ. При этом эндоскопическое склерозирование используется для небольших варикозных вен, так как введение большего количества склерозанта в более крупные стволы очень часто приводит к постсклеротическим изъязвлениям, а эндоскопическое лигирование – для крупных варикозных стволов, в то время как аспирация более мелких варикозных вен имеет определенные технические трудности [26].

Многими авторами доказано, что методика эндоскопического лигирования более эффективна, чем инъекционная склеротерапия, которая проявляется в снижении количества рецидивов кровотечения в среднем на 20% и летальности в среднем на 10-15% [16,29]. Следует также отметить, что для достижения полной эрадикации варикозных вен при использовании эндоскопического лигирования требуется меньше сеансов, чем при эндоскопической инъекционной склеротерапии [5]. Процент эрадикации варикозных вен при лигировании (70-80%) выше, чем при инъекционной склеротерапии (40-60%). Такие осложнения как аспирационная пневмония, перфорация и стриктуры пищевода при

эндоскопическом лигировании практически отсутствуют. Поэтому многоэтапная склеротерапия не является «операцией выбора» при кровотечениях, а представляет собой дополнительное пособие в комбинации с эндоскопическим лигированием [16,24].

Стоит отдельно выделить группу пациентов, которые госпитализируются в стационар с продолжающимся кровотечением из ВРВ пищевода и желудка. На сегодняшний день накоплен относительно большой опыт лечения подобных пациентов. В соответствие с Национальными клиническими рекомендациями по лечению кровотечений из ВРВ пищевода сформирован алгоритм лечения кровотечения [2]. Считается, что выполнять эндоскопический гемостаз при продолжающемся кровотечении (эндоскопическое лигирование и склерозирование вен пищевода и желудка) нецелесообразно, из-за технических сложностей визуализации источника кровотечения [2]. По мнению авторов, столь высокая частота раннего рецидива кровотечения обусловлена неполноценной эрадикацией варикозных вен из-за плохого эндоскопического обзор при выполнении операции. В связи с этим, авторы рекомендуют на 7-10 сутки после достижения гемостаза выполнять контрольную ЭГДС и, при необходимости, лигировать оставшиеся варикозные вены.

По многочисленным данным, при остром кровотечении рекомендовано выполнять баллонную тампонаду пищевода и желудка зондом-обтуратором Сенгстакена – Блэкмора, а также проводить антибактериальную, вазоактивную и инфузионно-трансфузионную терапию. В последнее время для временной остановки кровотечения из ВРВ пищевода, как альтернатива зонду Сенгстакена- Блэкмора, всё чаще используется металлический покрытый самораскрывающийся стент Даниша (диаметр 25 мм, длина 135 мм, диаметр горловины 30 мм). Для его установки не требуется эндоскопического или рентгенологического контроля. Надежный гемостаз осуществляется за счет компрессии варикозных вен и может быть достигнут на сроке от 2 до 14 дней. Пероральное питание может быть возобновлено сразу после установки стента. Рядом авторов показано преимущество его использования - большая эффективность и меньшее количество осложнений, по сравнению с зондом Сенгстакена – Блэкмора [21,24].

Одним из эффективных эндоскопических методов гемостаза при наличии продолжающегося кровотечения из ВРВ желудка является использование методики клеевых композиций, в основе которого лежит эндоскопическая аппликация клея через инструментальный канал эндоскопа. На сегодняшний день существует 2 вида клея: К-бутил-2-цианоакриалат (гистоакрил) и изобутил-2-цианоакрилат (букрилат). Особенность данных клеевых композиций в том, что при попадании в кровь через 20 секунд цианоакрилаты полимеризуются, вследствие чего происходит облитерация сосуда и остановка кровотечения. В итоге через несколько недель сформированная клеевая пробка отторгается в просвет желудка. Недостатком данной методики является то, что время выполнения подобного вмешательства ограничено 20 секундами ввиду быстрой полимеризации клея, а несоблюдение временных рамок приводит к застыванию клея в инъекторе [11,21].

C.H. Jun и соавт. [30] с хорошим результатом применяли К-бутил-2-цианоакриалат при кровотечениях из варикозных вен желудка у 455 пациентов. Гемостаз был достигнут у 441 (96,9%) пациента. Повторное кровотечение возникло у 160 (35,2%) больных. Из осложнений гипертермическая реакция имела место у 6,8%, боль в животе – у 3,7%, диарея – у 1,3%, спонтанный бактериальный перитонит развился у 0,7%, бактериемия отмечалась у 0,4%, эмболия легочной артерии и сосудов головного мозга у 0,2%. Летальность на фоне кровотечения составила 6,8% (31 пациент). Было отмечено, что вероятность развития эмболии выше у больных с гепатопульмональным синдромом, характеризующимся артериальной гипоксемией и внутрилегочной сосудистой дилатацией с прямыми артериовенозными анастомозами, что облегчало попадание полимеризующего вещества в системный кровоток. Авторы делают вывод о необходимости отказа от использования клеевых композиций у данной категории пациентов в пользу склеротерапии, например, 5% раствором этаноламинаолеата в сочетании с введением вазопрессина [29,30].

Несмотря на то, что при использовании клеевых композиций частота рецидивов достигает 35-40%, метод считают более надежным и эффективным, чем эндоскопическую склеротерапию. Сегодня он рассматривается еще и как метод вторичной профилактики рецидива кровотечения из варикозных вен желудка [21].

Следует отметить, что прогностически неблагоприятным фактором у больных с кровотечением из ВРВ пищевода и желудка является рецидив кровотечения. М.М. Винокуров и соавт. [26,29] провели сравнение результатов лечения двух групп больных. В 1-й группе (50 пациентов) остановка кровотечения проводилась эндоскопическими методами, во 2-й (145 пациентов) гемостаз проводился традиционными методами (установка зонда-обтуратора, консервативная терапия и хирургическое вмешательство). В 1-й группе рецидивы составили 40%, во 2-й – 75%. Применение эндоскопической методики позволило добиваться остановки кровотечения достоверно чаще (соответственно в 12,4 и 37%). Кроме того, авторами было показано, что эндоскопические вмешательства, выполненные в экстренном порядке, снижают вероятность рецидива кровотечения с 54,5 до 18%, а уровень летальности с 33,1 до 8,0%.

Таким образом, анализ данных литературы показал, что оценка результатов эндоскопического лигирования ВРВ пищевода и его осложнений до конца не завершена. Осложнения после этого вмешательства диктуют необходимость дальнейшего изучения данного вопроса, поиск новых подходов к выполнению вмешательства и определения целесообразности его применения в различных клинических ситуациях с целью усовершенствования тактики лечения и профилактики кровотечений из ВРВ

пищевода у больных с ЦП, осложненным портальной гипертензией.

Литература

1. Анисимов А.Ю., Верткин А.Л., Девятов А.В. Клинические рекомендации по лечению кровотечений из варикозно расширенных вен пищевода и желудка: Нац. клин. рекомендации Российского общества хирургов. – Воронеж, 2014. – 45 с.
2. Бебуришвили А.Г., Михин С.В., Овчаров А.Н. Эндоскопическая склеротерапия варикозно расширенных вен пищевода при портальной гипертензии // Хирургия. Журн. им. Н.И. Пирогова. – 2006. – №1. – С. 44-48.
3. Бюрроуз Э. Портальная гипертензия // Рос. журн. гастроэнтерол., гепатол., колопроктол. – 2001. – Т. 11, №4. – С. 74-75.
4. Габриэль С.А., Гучетль А.Я., Дурлештер В.М. и др. Эндоскопическое лигирование как метод лечения и профилактики кровотечений из варикозно расширенных вен пищевода // Хирургия. Журн. им. Н.И. Пирогова. – 2017. – №2. – С. 59-63.
5. Ганцев Ш.Х., Кулакеев О.К., Абдурахманов Б.А. и др. Миниинвазивные вмешательства в эрадикации варикозных вен пищевода // Материалы 1-й Международной конференции по торакоабдоминальной хирургии. – М., 2008. – С. 162.
6. Ерамишанцев А.К., Киценко Е.А., Шерцингер А.Г., Жигалова С.Б. Кровотечение из варикозно расширенных вен пищевода и желудка: диагностика, лечебная тактика // Анналы хир. гепатол. – 2006. – Т. 11, №2. – С. 105-110.
7. Ерамишанцев А.К., Шерцингер А.Г., Боур А.В. и др. Эндоскопическое склерозирование варикознорасширенных вен пищевода и желудка у больных портальной гипертензией // Анналы хир. гепатол. – 1998. – №2. – С. 30-38.
8. Жигалова С.Б. Эндоскопические технологии в лечении и профилактике кровотечений из варикозно расширенных вен пищевода и желудка у больных с портальной гипертензией: Автореф. дис. ... д-ра мед. – М., 2011. – 46 с.
9. Затевахин И.И., Шиповский В.Н., Цициашвили М.Ш., Монахов Д.В. Портальная гипертензия. Диагностика и лечение. – М.:ООО «Буки Веди», 2015. –327 с.
10. Ивашкин В.Т. Осложнения портальной гипертензии при циррозе печени // Рос. физиол. журн. им. И.М. Сеченова. – 2009. – Т. 95, №10. – С. 1074-1092.
11. Кабанов М.В. Эндоскопическое лигирование варикозных вен пищевода у больных с портальной гипертензией: Дис. ... канд. мед. наук. – М., 2004. – 103 с.
12. Карман А.Д., Казущик В.Л. Портальная гипертензия. – Минск: БГМУ, 2014. – 40 с.
13. Кулеша В.Ф. Портальная гипертензия. – Благовещенк: Амурск. гос. мед. акад. 2011. – 61 с.
14. Мартиросян Р.А. Первичная профилактика кровотечений из варикозно расширенных вен пищевода и желудка у больных с портальной гипертензией: Дис. ... канд. мед. наук. – М., 2017. – 130 с.
15. Пациора М.Д. Хирургия портальной гипертензии. – 2-е изд., доп. – Ташкент: Медицина, 1984. – 319 с.
16. Радченко В.Г. Печеночная энцефалопатия и дисбиоз толстой кишки: возможные подходы к коррекции: усовершенствованные медицинские технологии: Метод. рекомендации. – СПб, 2011. – 52 с.
17. Самсонян Э.Х., Курганов И.А., Богданов Д.Ю. Эндоскопические методы лечения больных с варикозно расширенными венами пищевода и желудка // Эндоскоп. хир. – 2017. – №3. – С. 49-53.
18. Сапронова Н.Г. Обоснование выбора метода лечения больных с портальной гипертензией: Дис. ... д-ра мед. наук. – Ростов н/Д, 2014. – 260 с.
19. Тараканов В.А., Старченко В.М., Полеев А.В. Профилактика осложнений эндоскопического склерозирования вен пищевода при синдроме портальной гипертензии у детей // Фундамент. иссл. – 2004. – №4. – С. 41-42.
20. Шерцингер А.Г., Манукьян Г.В., Манукьян В.Г. и др. Патогенез формирования варикозной трансформации вен пищевода и желудка у больных циррозом печени // Хир. гастроэнтерол. – 2011. – №6. – С. 73-78.
21. Шерцингер А.Г., Жигалова С.Б., Семенова Т.С., Мартиросян Р.А. Роль эндоскопии в выборе лечения больных портальной гипертензией // Анналы хир. гепатол. – 2015. – №2. – С. 20-30.
22. Шерцингер А.Г., Киценко Е.А., Любивый Е.Д. и др. Тромбоз воротной вены: этиология, диагностика и особенности лечения // Вестн. экспер. и клин. хир. – 2012. – Т. 5, №1.
23. Шестак И.С., Короткевич А.Г., Леонтьев А.С. Роль интервенционной эндоскопии в лечении пациентов с варикозными кровотечениями // Политравма. – 2018. – №1. – С. 26-31.
24. Шмелев, С.Н., Федоров В.Э., Шевцов В.И., Иванникова С.Э. Опыт эндоскопического лигирования варикознорасширенных вен пищевода у больных с синдромом портальной гипертензии в условиях хирургического межрайцентра // Бюл. мед. интернет-конф. – 2012. – №5. – С. 305-312.
25. Clarke D.L., McKune A., Thomson S.R. Octreatide lowers gastric mucosal blood flow in normal and portal hypertensive stomachs // Surg. Endoscopy. – 2003. – Vol. 17. – P. 1570-1572.
26. Mostafa E.F., Mohammad A.N.Incidence and predictors of rebleeding after band ligation of oesophageal varices // Arab. J. Gastroenterol. – 2014. – Vol. 3-4. – P. 135-141.
27. Nozoe T., Matsumata T., Sugimachi K.Dysphagia after prophylactic endoscopic injection sclerotherapy for oesophageal varices: not fatal but a distressing complication // J. Gastroenterol. Hepatol. – 2000. – Vol. 15. – P. 320- 323.
28. Paguet K.J., Kuhn R. Prophylactic endoscopic sclerotherapy in patients with liver cirrhosis, portal hypertension, and esophageal varices // Hepato-Gastroenterol. – 1997. – Vol. 44. – P. 625-636.
29. Sarin S.K., Govil A., Jain A.K. et al. Prospective randomized trial of endoscopic sclerotherapy versus variceal band ligation for esophageal varices: influence on gastropathy, gastric varices and variceal recurrence // J. Hepatol. – 1997. – Vol. 26. – P. 826-832.
30. Soo Y.E., Jun C.H., Kim K.R. et al. Clinical outcomes of gastric variceal obliteration usingN-butyl-2- cyanoacrylate in patients with acute gastric variceal hemorrhage // Korean J. Intern. Med. – 2014. – Vol. 4. – P. 437444.

СОВРЕМЕННЫЙ ВЗГЛЯД НА КРОВОТЕЧЕНИЕ ИЗ ВАРИКОЗНО РАСШИРЕННЫХ ВЕН ПИЩЕВОДА

Нишанов М.Ф., Абдуллажонов Б.Р., Хожиметов Д.Ш., Носиров М.М., Хабибуллаев А.П.

Анализ литературы показал, что оценка результатов эндоскопического лигирования варикозно расширенных вен пищевода и его осложнений до конца не завершена. Осложнения после этого вмешательства диктуют необходимость дальнейшего изучения данного вопроса, поиск новых подходов к выполнению вмешательства и определения целесообразности его применения в различных клинических ситуациях с целью усовершенствования тактики лечения и профилактики кровотечений из варикозно расширенных вен пищевода у больных с циррозом печени, осложненным портальной гипертензией.

Ключевые слова: *пищевод, кровотечения, цирроз печени, варикоз, лигирование.*

УДК: 616.62-003.7:616.61-089.86-06

ПЕРКУТАН НЕФРОЛИТОТОМИЯ АМАЛИЁТИ НАТИЖАЛАРИДА ДРЕНАЖ НАЙЧА ЎЛЧАМИ АҲАМИЯТИ

Сафаев Ё.У.

ВЛИЯНИЕ РАЗМЕРА ДРЕНАЖНОЙ ТРУБКИ НА РЕЗУЛЬТАТЫ ПЕРКУТАННОЙ НЕФРОЛИТОТОМИИ

Сафаев Ё.У.

EFFECT OF DRAINAGE TUBE SIZE ON PERCUTANEOUS NEPHROLITHOTOMY RESULTS

Safayev Y.U.

Республика ихтисослаштирилган урология илмий-амалий тиббиёт маркази

Нефролитиаз – самое частое и рецидивирующее урологическое заболевание. Международные рекомендации в качестве основного метода лечения почечных камней размером более 20 мм рекомендуют перкутанную нефролитотомию (ПНЛ). Для камней размером от 10 до 20 мм вариантами лечения могут быть ударно-волновая литотрипсия и ретроградная интраренальная хирургия. Изучение влияния размера нефростомической дренажной трубки на результаты стандартной ПНЛ показало, что для достоверного подтверждения значимости размера дренажной трубки необходимы новые исследования в рандомизированных группах, с оценкой конкретных критериев и достаточным количеством вмешательств.

Ключевые слова: *нефролитиаз, перкутанная нефролитотомия, размер дренажной трубки, результаты.*

Nephrolithiasis is the most common and recurrent urological disease. International guidelines recommend percutaneous nephrolithotomy (PNL) as the main treatment for kidney stones larger than 20 mm. For stones 10 to 20 mm in size, treatment options include shock wave lithotripsy and retrograde intrarenal surgery. The study of the effect of the size of the nephrostomy drainage tube on the results of standard PCNL showed that new studies in randomized groups, evaluating specific criteria and a sufficient number of accommodations, are needed to reliably confirm the significance of the size of the drainage tube.

Key words: *nephrolithiasis, percutaneous nephrolithotomy, drainage tube size, results.*

Нефролитиаз энг кўп тарқалган ва қайталанувчи урологик касаллик ҳисобланади [1]. Урология бўйича халқаро қўлланмаларда перкутан нефролитотомия (ПНЛ) 2 см дан катта буйрак тошлари учун асосий даволаш усули сифатида эътироф қилинади. 2 см дан кичик бўлган тошлар учун эса экстракорпорал зарб тўлқинли литотрипсия ҳамда буйрак ичи ретроград жарроҳлиги каби усуллар қўлланилиши мумкин [3,13]. ПНЛ усули ўтган асрнинг 70-йилларидан бошлаб қўлланила бошланган ва ўтган йиллар давомида асоратлар ва резидуал тошларни камайтиришга қаратилган кўплаб ўзгаришларга учраган. Шундай ўзгаришлардан бири амалиётда қўлланилувчи асбоб-ускуналар ўлчамларининг тобора кичрайиб боришидир. Шунга қарамасдан, стандарт ПНЛ бажарилиши талаб этиладиган, катта ўлчамли ва маржонсимон тошлар (мураккаб буйрак тошлари) ҳам катта улушни ташкил этади. ПНЛнинг стандарт усули амалиёт вақтида буйракка нефростомик йўлнинг 24-30 Fr ўлчамгача кенгайтиришни ва амалиёт сўнгида нефростомик найча ўрнатишни назарда тутади [14]. Ўз навбатида амалиётдан кейинги даврда ўрнатилган найчанинг барқарор ишламаслиги бир қатор жиддий асоратларнинг келиб чиқишига сабаб бўлиши мумкин [4].

Стандарт ПНЛ амалиётидан кейин ўрнатиладиган нефростомик най ўлчами ва амалиётдан кейинги асоратлар орасидаги боғлиқликни аниқлаш.

Мақолани ёзиш мобайнида PubMed/Medline, Cochrane, Google Scholar ва Scopus маълумотлар базаларидан, 1990-2020йй оралиғига оид, «нефролитиаз», «перкутан нефролитотомия асоратлари», «нефростомик най ўлчами» калит сўзларига туғри келадиган мақолалар изланди. Киритиш мезонлари: стандарт ПНЛ натижаларини ва асоратларини, амалиётдан кейин ўрнатилган най ўлчамига кўра гуруҳларларга бўлиб баҳоланган ва ўзаро таққосланган тадқиқотлар. Юқоридаги меъзонларга тўғри келувчи 6 та мақола топилди.

ПНЛ нефролитиаз комплекс давосида муҳим ўрин тутади ва бу усул хозирги кунга келиб етарлича тизимлаштирилган [1]. Усулни жорий этишнинг илк даврида, амалиётдан кейин катта ўлчамли найча ўрнатиш буйрак жом-косача тизимидан пешоб, қон лаҳталари, тош бўлаклари чиқиб кетиши, уриномани олдини олиш, антеград пиелоуретерограмма ва зарурий ҳолатларда такрорий амалиёт бажариш мақсадида мажбурий ҳисобланган. Бу усул айни вақтда ҳам ривожланишда давом этмоқда ва олиб борилаётган кўплаб изланишлар уни натижаларини яхшилаш ва асоратларини камайтиришга қаратилгандир [6]. Каминвазив амалиёт ҳисоблансада, ПНЛ айрим ҳолларда кучли оғриқ ва жиддий қон кетишига сабаб бўлиши мумкин [15]. Бу ҳолатлар хал этилиши муҳим бўлган асосий масалалардан бири бўлиб қолмокда ва улар ўз навбатида беъморни шифоҳонада бўлиш даври ва нормал фаолиятга тезроқ қайтиш вақтига таъсир килади [8].

2000 йилда Maheshvari [10], амалиётдан кейинги даврда 10 Fr «пигтейл» найи (1-расм) ўрнатилган 20 нафар беъмордан иборат гуруҳга, 28 Fr най ўрнатилган 20 та беморлар гуруҳига нисбатан анчагина

кам аналгетик сарфлангани ҳақида маълумот берган. Ушбу қизиқарли тадқиқотнинг асосий камчиликларидан бири унинг рандомизацияланмаганлиги ва амалиётдан кейинги даврдаги оғриқ визуал аналог шкала (ВАШ) ёрдамида баҳоланмаганлигидир (2-расм). Аммо, қаттъий киритиш меъзонлари иккала гуруҳнинг ишончли таққосланишига хизмат килган. Ўз навбатида, 10 Fr «пигтейл» найи ўрнатилган беморларда нефростомик трактнинг ёпилиш ва шифохонада бўлиш даврларини аҳамиятли даражада қисқалиги қайд этилган. Амалиётдан кейинги гематурия кузатилиши бўйича иккала гуруҳ орасида статистик фарқ аниқланмаган.

1-жадвал

ПНЛ натижаларини най ўлчамлари бўйича қиёсий таққослаш.

Муаллиф / Йил	Най ўлчамлари (Fr/ Fr)	Беморлар сони (n/n)	Ёши (ёш/ёш)	Жинси (эркак:аёл/ эркак:аёл, нафар)	Тош ўлчами (см/*см^3)
Maheshvari et al /2000	28/9	20/20	36/34	-	-
Pietrow et al /2003	22/10	14/15	52.9/53.8	-	8.4 см /6.3 см
Desai et al /2004	20/9	10/10	43.4/44.8	8:2/8:2	263.7 см^3/243 см^3
Marcovich et al /2004	24/8	20/20	58/61	8:12/9:11	3.6 см/3 см
De Sio et al /2011	22/12	24/21	37/39	13:11/12:19	3.5 см /3.6 см
Cormio et al/2012	Катта/кичик	1985/1983	49.7/48.1	1121:863/1173:807	482.2/356.9*



***1-расм**. «Пигтейл» катетери*

Операциядан кейин эрта даврдаги энг кўп шикоят - оғриқдир. Оғриқни камайтиришнинг бир қанча йўллари бор: нефростомик тракт бўйлаб анестетикларни юбориш, операция вақтида буйрак жоми ичи босимини пасайтириш, T11-L1 умуртқалари даражасидаги паравертебрал анестезияси, кичик ўлчамдаги нефростомик най ўрнатиш ёки операцияни найсиз тугатиш [2,9].

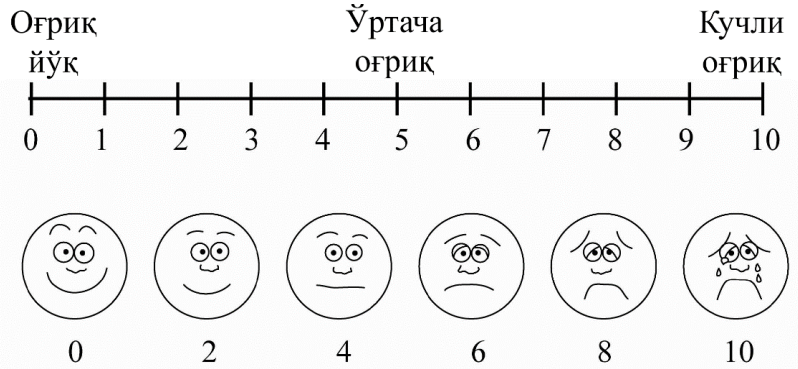

***2-расм.** Визуал аналог шкала сўровнома наъмунаси*

Pietrow [12], 2003 йилда ўхшаш, лекин рандомизацияланган тадқиқотда 10 Fr «пигтейл» ва 22 Fr найча ўрнатилган 30 нафар беморлар натижаларини солиштиришган. У оғриқни ВАШ меъзони бўйича аниқланганда, кичик ўлчамдаги найча ўрнатилган гуруҳда балларни аҳамиятли даражада пастлигини қайд этган. Аналгетиклар сарфи бўйича аҳамиятли даражада фарқ аниқланмаган. Ўз навбатида шуни эътироф этиш лозимки, тадқиқотда гуруҳлар орасида тош ўлчамлари ва нефростомик трактлар сони бўйича катта фарқ мавжуд.

2004 йилда Desai [7], 3 гуруҳдан (20 Fr, 9 Fr «пигтейл» ва «найчасиз») иборат, рандомизацияланган тадқиқот натижаларини эълон қилган. Биринчи гуруҳдаги катта ўлчамли найчали беморларда, иккинчи ва учинчи гуруҳларга нисбатан аналгетиклар

сарфи статистик аҳамиятли даражада юқори бўлган. Амалиётдан кейин кузатилган гематурия ва шифоҳонада бўлиш даври бўйича гуруҳлар орасида аҳамиятли даражада фарқ аниқланмаган.

Marcovich [11] эса ўзининг 2004 йилдаги рандомизацияланмаган тадқиқотида юқоридаги тадқиқотга ўхшаш кўринишда беморларни 20 тадан 3 гуруҳга (24 Fr, 8 Fr «пигтейл» ва «найчасиз») бўлиб, натижаларни ўзаро таққослаган. Барча нефростомик трактлар XII қовурға остидан бажарилган. Муаллиф гуруҳлар орасида оғриқ, гематокрит ва шифохонада бўлиш даври бўйича аҳамиятли даражада фарқ қайд қилмаган.

2011 йили De Sio [6] 45 ПНЛ амалиёт натижаларини ўз ичига олган рандомизацияланмаган тадқиқотини чоп этди. Беморлар икки гуруҳга ажратилган бўлиб, биринчи гуруҳга амалиётдан кейин 22 Fr баллончали найча (3-расм) ўрнатилган 24 та бемор киритилган. Иккинчи гуруҳга эса 12 Fr баллончали найча ўрнатилган 21 та бемор киритилган. Шуни таъкидлаб ўтиш лозимки, барча амалиётлар беморнинг литотомик (чалқанча) ҳолатида бажарилган. Амалиётдан кейинги даврдаги оғриқ ВАШ меъзони бўйича баҳоланган ва иккинчи гуруҳ баллари статистик аҳамиятли даражада паст бўлган. Ўз навбатида муаллиф амалиётдан кейин нефростомик трактдан қон кетиши, нефростомик трактнинг ёпилиш муддати ва шифохонада бўлиш даври бўйича аҳамиятли даражада фарқ аниқламаган.

3-расм. *Баллончали катетер*

Cormio [5], 2012 йилда 3968 бемор иштирокидаги йирик тадқиқот натижаларини эълон киди. Беморларга амалиётдан кейин турли ўлчамдаги бир неча хил найчалар ўрнатилгани сабабли, улар 18 Fr дан катта ва кичик гуруҳларга ажратилган. Гуруҳлар орасида амалиётдан кейинги даврдаги оғриқ, резидуал тошлар кузатилиши ва нефростомик трактнинг ёпилиши кўрсаткичлари бўйича аҳамиятли даражада фарқ аниқланмаган. 18 Fr дан катта ўлчамдаги найча ўрнатилган гуруҳда, амалиётдан кейин нефростомик трактдан қон кетиши статистик аҳамиятли даражада кам ва шифохонада бўлиш даври эса узайганлиги ҳақида хабар қилган.

Қайд этиш лозимки, Pietrow ва De Sio амалиётдан кейинги даврдаги оғриқни ВАШ ёрдамида баҳолаганлар. Қолган тадқиқотларда эса оғриқ препаратларга бўлган эҳтиёжни аниқлаш ёрдамида баҳоланган.

Кормио тадқиқоти ушбу йуналишдаги энг йириги бўлишига қарамасдан, катта ва кичик найчали гуруҳлардаги беморларда аниқланган тош ўлчамлари орасида аҳамиятли даражада фарқ борлиги кузатилган.

Бошқа рандомизацияланган тадқиқотларда эса намуналар сони кам бўлиб, асосан икки хил ўлчамдаги найчалар солиштирилган холос.

Хулоса

ПНЛ амалиёти натижаларида дренаж найча ўлчами аҳамиятини ишончли даражада тасдиқлаш учун, рандомизацияланган гуруҳларда, аниқ меъзонларни баҳолаш орқали, кўп сонли амалиётлар натижаларини таҳлил қилиб тадқиқот ўтказиш талаб этилади.

Адабиётлар

1. Аляев Ю.Г., Григорян В.А., Руденко В.И., Григорьев Н.А., Еникеев М.Э. Современные технологии в диагностике и лечении мочекаменной болезни. М.: Литтерра, 2007. С.5.

2. Alsyouf M., Abourbih S., et al. Elevated renal pelvic pressures during percutaneous nephrolithotomy risk higher postoperative pain and longer hospital stay. J Urol. 2018;199(1) P.193-199. Doi: 10.1016/j.juro.2017.08.039.

3. Assimos D., Krambeck A., Miller NL., et al. Surgical management of stones: American Urological Association/Endourological Society Guideline, part I. J Urol 2016; 196 (04) P.1153–1160.

4. Canales B., Hendlin K., Braasch M. Percutaneous nephrostomy catheters: Drainage flow and retention strength. J Urol 2005; 66(2) P.261-265. Doi: 10.1016/j.urology.2005.03.030.

5. Cormio L., Preminger G., Saussine C., et al. Nephrostomy in percutaneous nephrolithotomy (PCNL): does nephrostomy tube size matter? Results from The Global PCNL Study from The Clinical Research Office Endourology Society. World J Urol 31 (6) (2012). P. 1563–1568. Doi: 10.1007/s00345-012-0969-z.

6. De Sio M., Autorino R., Quattrone C., Giugliano F., Balsamo R., D'Armiento M. Choosing the nephrostomy size after percutaneous nephrolithotomy. World J Urol. 2011 Dec;29(6) P.707-11. Doi: 10.1007/s00345-010-0587-6.6

7. Desai M.R., Kukreja RA., Desai MM., Mhaskar SS., Wani KA., Patel SH., Bapat SD. (2004). A prospective randomized comparison of type of nephrostomy drainage following percutaneous nephrostolithotomy: large bore versus small bore versus tubeless. J Urol 172(2) P.565–567. Doi: 10.1097/01.ju.0000130752.97414.c8.

8. Jiang H., et al: Improving Drainage After Percutaneous Nephrolithotomy Based on Health-Related Quality of Life: A Prospective Randomized Study. J Endourol. 2017;31(11) P.1131-1138. Doi: 10.1089/end.2017.0444.

9. Lojanapiwat B., Chureemas T., Kittirattarakarn P. The efficacy of peritubal analgesic infiltration in postoperative pain following percutaneous nephrolithotomy–A prospective randomized controlled study. Int Braz J Urol. 2015;41(5) P.945- 952. Doi: 10.1590/S1677-5538.

10. Maheshwari P.N., Andankar M.G., Bansal M. Nephrostomy tube after percutaneous nephrolithotomy: large-bore or pigtail catheter? J Endourol. 2000 Nov;14(9):735-737. Doi: 10.1089/end.2000.14.735.

11. Marcovich R., Jacobson AI., Singh J., Shah D., El-Hakim A., Lee B.R., Smith A.D. (2004). No panacea for drainage after percutaneous nephrolithotomy. J Endourol 18(8) P.743–747. Doi: 10.1089/end.2004.18.743.

12. Pietrow P.K., Auge B.K, Lallas C.D, Santa-Cruz RW., Newman GE., Albala D.M., Preminger G.M. Pain after percutaneous nephrolithotomy: impact of nephrostomy tube size. J Endourol. 2003 Aug;17(6) P.411-414. Doi: 10.1089/089277903767923218.

13. Turk C., Petrik A., Sarica K., et al. Urolithiasis. European Association of Urology. https://uroweb.org/guideline/urolithiasis/. Accessed: August 23, 2019. P.23.

14. Wright A., Rukin N., Smith D., et al. “Mini, ultra, micro” - nomenclature and cost of these new minimally invasive percutaneous nephrolithotomy (PCNL) techniques. Ther Adv Urol 2016; 8(02) P.142–146. Doi: 10.1177/1756287215617674.

15. Zhu W., Liu Y., Liu L., Lei M., Yuan J., Wan S.P., et al. Minimally invasive versus standard percutaneous nephrolithotomy: A meta-analysis. Urolithiasis. 2015;43(6) P.563-570. Doi: 10.1007/s00240-015-0808-y.

ПЕРКУТАН НЕФРОЛИТОТОМИЯ АМАЛИЁТИ НАТИЖАЛАРИДА ДРЕНАЖ НАЙЧА ЎЛЧАМИ АҲАМИЯТИ

Сафаев Ё.У.

Нефролитиаз энг кўп тарқалган ва қайталанувчи урологик касаллик ҳисобланади. Урология бўйича халқаро қўлланмаларда перкутан нефролитотомия (ПНЛ) 2 см дан катта буйрак тошлари учун асосий даволаш усули сифатида эътироф қилинади. 2 см дан кичик бўлган тошлар учун эса экстракорпорал зарб тўлқинли литотрипсия ҳамда буйрак ичи ретроград жарроҳлиги каби усуллар қўлланилиши мумкин.

Калит сўзлар: *нефролитиаз, перкутан нефролитотомия асоратлари, нефростомик най ўлчами.*

УДК: 576.858:616-071+616-06:714

COVID-19 ИНФЕКЦИЯСИНИНГ ТАРҚАЛИШИ, ДИАГНОСТИКАСИ ВА КЛИНИК КЕЧИШИ

Тешаев О.Р., Рахмонова Г.Э., Ўктамова Д.З., Хамидова М.А.

РАСПРОСТРАНЕННОСТЬ, ДИАГНОСТИКА И КЛИНИЧЕСКОЕ ТЕЧЕНИЕ ИНФЕКЦИИ COVID-19

Тешаев О.Р., Рахмонова Г.Э., Уктамова Д.З., Хамидова М.А.

PREVALENCE, DIAGNOSIS AND CLINICAL COURSE OF COVID-19 INFECTION

Teshaev O.R., Rakhmonova G.E., Uktamova D.Z., Khamidova M.A.

Тошкент тиббиёт академияси

Коронавирусная инфекция – это вирус, содержащий РНК. Впервые обнаружен в декабре 2019 г. в провинции Хубэй (Китай). В марте 2020 г. был объявлен ВОЗ пандемией COVID-19 поскольку распространился по всему миру. Эта инфекция в основном представляет собой острое респираторно-вирусное заболевание верхних дыхательных путей. Вирус поражает не только альвеолоциты, но и другие рецепторы клеток и органов, такие как альвеолярные моноциты, эндотелий сосудов, эпителий желудочно-кишечного тракта, эпителий мочевыводящих путей, макрофаги и даже миокард и центральную нервную систему.

Ключевые слова: *COVID-19, вирус, коронавирус, острая пневмония, вирусная пневмония, лучевая диагностика, клиника коронавирусной пневмонии, профилактика.*

Coronavirus infection – is an RNA storing virus, which was first detected in December 2019 in Hubei Province, China, and was declared a COVID-19 pandemic by WHO in March 2020 as it spread to other countries of the world by travelers. This infection cause acute respiratory disease of the upper respiratory tract. The virus infects not only alveolocytes, but also other receptors of cells and organs, such as alveolar monocytes, endothelial layer of blood vessels, epithelium of gastro intestinal tract, epithelium of urinary tract, macrophages, as well as the myocardium and the central nervous system.

Key words: *COVID-19, virus, coronavirus, acute pneumonia, viral pneumonia, radiation diagnostics, clinic of coronavirus pneumonia, prevention.*

Коронавирус инфекцияси - бу Coronaviridae оиласининг Беттакоронавирус турига мансуб бўлиб, РНК сақловчи вирус ҳисобланади. Асосан юқори нафас йўлларининг ўткир респиратор вирусли касаллигидир. Бу вирус нафақат алвеолоцитлар балки, алвеола моноцити, томирлар эндотелийси, ошқозон-ичак эпителийси, пешоб йўллари эпителийси, макрофаглар, ҳатто миокард ва марказий асаб тизими каби бошқа ҳужайра ва органлар рецепторларига ҳам ўз таъсирини кўрсатади [1]. Коронавируснинг инкубация даври ҳар-хил, лекин одатда икки ҳафтагача давом этади. САРС-СоВ-2 - бу илгари одамларда аниқланмаган коронавируснинг янги тури. Ушбу штаммнинг инкубация даври ҳозирча номаълум бўлсада, Америка Қўшма Штатлари Касалликларни назорат қилиш ва олдини олиш марказлари симптомлар таъсирлангандан кейин 2 кун ичида ёки 14 кун ичида пайдо бўлиши мумкинлигини кўрсатмоқда [2]. Ҳозирда вирус қаердан келиб чиққанлиги аниқ эмас. Дастлаб, вирус Ухан шаҳридаги озиқ-овқат бозорида пайдо бўлганлиги ва кейинчалик ҳайвондан одамга тарқалиши аниқланди. Аммо бу маълумотлар ҳам тўлиқ тасдиқланмади. Одамдан одамга тарқалиши вирус юқтирган одам билан яқин алоқада бўлганлиги сабабли пайдо бўлади. Вирус юқтирган одам йўталганда, аксирганда, нафас олиш томчилари ёки аэрозоллар орқали атрофидаги инсонга юқиши мумкин. Ушбу вирус юқтирган инсон томонидан ажралган ҳаво томчилари соғлом инсоннинг танасига (ўпкага) бурун ёки оғиз орқали нафас олиш йўли билан кириб бориши мумкин ва вирус билан касалланишига олиб келади [4].

Этиологияси. Касаллик РНК-сақловчи, катталиги 80-220 нм га тенг келадиган коронавируслар томонидан чақирилади. Коронавирусларнинг 4 хил антигени мавжуд. Вируснинг ташқи қобиғи ворсинкалар билан қопланганлиги аниқланган. Бу ворсинкалар орқали вирус ҳужайрага бирикади (шунинг учун бу вируслар оиласи Coronaviridae деб номланади). Вируслар юқори нафас йўллари эпителийсининг цитоплазмасида кўпаяди. Бу вирус ҳужайра ичига киргач 4-6 соатдан кейин кўплаб вирионларни ҳосил қилиши аниқланди. Коронавируслар ташқи муҳитга чидамсиз. Юқори ҳароратда тез парчаланиш хусусиятига эга. Улар ўзининг ташқи қобиғида бемор қонидаги ҳамда гипериммун зардоб таркибидаги комплементни боғлаб олади [5] .

Эпидемиологияси: Асосий инфекция манбаи ёввойи ва уй ҳайвонлари, ҳамда бемор одам ҳисобланади. Касаллик ҳаво – томчи йўли орқали юқади. Кўршапалаклар САРС-СоВ-2 вирусининг табиий манбайи ҳисобланган эди. Қўшимча манбалар сифатида учувчан, овқатланадиган сутэмизувчилар сифатида сичқонлар, кейинчалик одамлар орасида тарқалиши аниқланди. Касалланган беморларда филогенетик тадқиқотлар ўтказилиб улардан ажратилган штаммлари шуни кўрсатдики, кўршапалакларда топилган вирусларнинг геномик кетма-кетлиги беморлардан ажратилган штаммларнинг геноми билан 99 фоизга бир хиллиги аниқланди [6]. Ҳозирги вақтда инфекциянинг асосий манбайи касалликни юқтирган одам ҳисобланади. Касалланган одамдан соғлом кишиларга юқтириш йўллари: ҳаво орқали (вирусни ажратиш пайтида йўтал, аксириш, гаплашиш) яқин масофадаги алоқа натижасида. Контакт-маиший йўл трансмиссия омиллари орқали амалга оширилади: сув, озиқ-овқат маҳсулотлари ва нарсалар (эшик тутқичлари, смартфон экранлари) патоген вирус билан ифлосланган бўлса шу тарзда ҳам касаллик соғлом кишиларга юқиши мумкин. Иккиламчи юқтириш ҳолатлари (бемордан-соғлом одамга) тиббиёт ходимлари ва беморлар оила аъзола-

ри ўртасида кузатилган. Барча ҳолатларда инфекция бемор билан яқин мулоқотда бўлган шахсларда кузатилган. Бундан ташқари қўл билан кўзнинг шиллиқ пардаларига, бурун ва оғиз бўшлиғига инфекция тушиши натижасида ҳам вирус тарқалиши исботланган. Беморларда ўтказилган текширувлар натижасида нажас-оғиз механизми асосида нажас намуналарида патоген САРС-СоВ-2 штаммлари вирус билан касалланган беморлардан топилган. САРС-СоВ-2 нинг артифактуал узатиш механизмини амалга ошириши аниқланди. COVID-19 билан касалланган беморларга ёрдам кўрсатган тиббиёт ходимларининг ушбу вирус билан касалланиш ҳолатлари тасдиқланган ва дастлабки кунларда 1700 дан ортиқ ҳолатлари рўйхатга олинган [7]. Патоген вирусларга нисбатан сезувчанлик аҳолининг барча гуруҳларда юқори. Касалликни оғир кечиши кузатиладиган хавфли гуруҳларга қуйидагилар киради: 60 ёшдан ошганлар, ҳомиладор аёллар, айниқса 3-декадасида, туғишдан кейинги даврдаги аёллар, болалар (икки ёшдан кичик), ортиқча вазнли беморлар ҳамда сурункали касалликлари мавжуд беморлар (ўпка касалликлари, бронхиал астма, сурункали бронхит, юрак қон-томирлари касалликлари, қандли диабет, онкологик касалликлар ва бошқалар) [8]. Ўлим даражаси 2 дан 4% гача ўзгариб туради. САРС-СоВ-2 вируси атроф муҳитда паст қаршилик билан ажралиб туради. Ультрабинафша нурланиш таъсирида, дезинфекцияловчи моддалар, 40° С да 1 соат давомида қиздирилганда, 30 дақиқада 56° С гача қиздирилганда ўлади. Турли объектлар юзасида 18-25° С ҳароратда сақланади [9].

Клиник белгилари: COVID-19 касаллигининг инкубация даври 2 кундан 14 кунгача, ўртача 5-7 кунни ташкил қилади. Мавсумий грипп билан таққослайдиган бўлсак гриппнинг инкубация даври тахминан 2 кун ҳисобланади. COVID-19нинг биринчи аломатлари орасида тана ҳароратининг кўтарилиши қайд этилган (90% ҳолатларда), йўтал - қуруқ ёки озгина балғам билан (80% ҳолатларда учрайди), нафас қисилиши (55%), миалгия ва чарчоқ (44%), кўкрак қафасидаги сиқилиш ҳисси (20%), шунингдек, бош оғриғи (8%), гемоптизи (5%), диарея ва кўнгил айниш (3%) каби клиник белгилар билан намоён бўлади. Яққол ривожланмаган умумий заҳарланиш белгилари билан бошланади [10].

COVID-19 нинг клиник кўринишлари:

1. Ўпканинг ўткир респираторли вирусли инфекцияси;
2. Нафас олиш етишмовчилигисиз пневмония;
3. Ўткир нафас етишмовчилиги билан пневмония;
4. ЎРДС ;
5. Сепсис;
6. Септик (юқумли токсик) шок.

Гипоксемия беморларнинг 30% кўпроғида ривожланади. Шунингдек, болаларда нафас олганда кўкрак қафасида оғриқ, йўтал, қуруқ ҳуштаксимон хириллашлар эшитилади. Коронавирус инфекцияси ўткир пневмония билан асоратланиши мумкин. Кўкрак қафаси рентгенографиясида ўчоқли ёки интерстициал инфилтратлар аниқланади. Оғир ҳолларда нафас олиш аъзолари фаолияти ёмонлашиб, иккинчи ҳафтада касаллик респиратор дистресс-синдром ривожланиши, катталарда бу турли аъзолар дисфункцияси билан кузатилиши мумкин. Баъзан бўйин лимфа тугунлари катталашади. Коронавирус инфекциясининг ўткир гастроэнтерит кўринишида кечиши ҳам аниқланган. Covid-19 юқтирган беморларни касалликнинг кечиши бўйича енгил, ўрта ва оғир шаклларга ажратиб кўрсатиш мумкин [11].

Оғир беморларнинг кўпчилигида COVID-19 пневмонияси касалликнинг биринчи ҳафтасида ривожланади. Перкуссия қилинганда ўпка товушининг хиралашуви аниқланади. Ўпканинг иккала томонида нам крепитация, майда пуфакчали шовқин эшитилади. Нафас олиш баландлигида кучлироқ хириллаш пайдо бўлади, йўталдан кейин улар йўқолмайди, тананинг ҳолатига қараб ўзгармайди. Рентгенографияда текширилганда ўпка соҳаларининг периферик ҳудудларида инфилтрация кузатилади. Жараён давом этар экан инфилтрация ўсади, таъсирланган жойлар кўпаяди, ЎРДС қўшилади. Беморларда инфекция ривожланиб бориши билан сепсис ва юқумли токсик шок ҳолати ривожланади [12].

Асоратлари: Дастлаб бу Covid-19 парранда гриппи каби кенг тарқалган нафас олиш касаллиги сифатида тахмин қилинган эди, аммо кейинчалик коронавирус (расмий номи САРС-СоВ-2) ўпка, мия, назофаренкс, кўз, юрак, қон-томирлари, жигар, буйрак ва ичакларга таъсир қилиши мумкинлиги аниқланди. Инфекциянинг аломатлари пайдо бўла бошлаганда, кўплаб органларнинг функциялари бузилади ва бирининг ишламай қолиши бошқаларнинг ишдан чиқишига олиб келади. Умумий қилиб айтганда барча ҳаётий органлар функциясига салбий таъсир кўрсатиши исботланди [13].

Ўтказилган тадқиқотлар натижаларига кўра, COVID-19 турли хил аломатлар билан бирга келади ва оғир касалликка чалинганлар учун узоқ муддатли энг жиддий асоратларга олиб келиши мумкин: ўпка тўқималарининг чандиғи ва буйрак етишмовчилиги, юрак мушагининг яллиғланиши, аритмия, жигар шикастланиши, тромбозлар. Беморлар кайфиятнинг кескин ўзгариши билан кечадиган когнитив бузилишлар, психоз ва бошқалар [14].

Касалликнинг энг жиддий асоратлари бу ўпка тўқимасининг зарарланишидир. Март ойида Вуҳан Технология Университети мутахассислари COVID-19 фонида пневмониядан омон қолган 70 беморнинг 66 таси ўпкада кўринадиган шикастланишларни аниқладилар. Ушбу жароҳатлар алвеолалардаги қон-томирларининг тиқилиб қолишидан ўпка тўқималарида чандиқларгача бўлган. Ушбу чандиқ ёки тўқима қалинлашиши ўпка фибрози деб аталади ва нафас қисилишига олиб келиши мумкин. Ҳозирда бу жараённи тўхтатиш ёки орқага қайтаришнинг иложи йўқ [15].

Олимларнинг таъкидлашича, интенсив терапия бўлимларига ётқизилган кўплаб беморларда ўткир респиратор дистресс синдроми (ЎРДС) ривожланган, бу ўпканинг қаттиқ яллиғланиши, қондан суюқлик алвеолаларга кириб, махсус аппаратсиз нафас олиш мумкин эмас. САРС ва МЕРС билан касалланган беморларда ўпканинг шикастланиши тарихини ҳисобга олган ҳолда, Лос-Анжелесдаги Калифорния Университетининг рентгенолог Мелина Хоссеини бошчилигидаги тиббиёт гуруҳи узоқ муддатли ёки до-

имий зарарни баҳолаш учун «COVID-19» беморларини кузатишни ва ўпкаларини текширишни қатъий тавсия қилади, вируснинг салбий асоратларидан ўткир яллиғланиш жараёни ҳам мухим роль ўйнайди, бу қон-томирлари ва юрак хуружларига олиб келади. JAMA Cardiology ихтисослаштирилган тиббиёт журналида чоп этилган март ойидаги ҳисоботга кўра, Ухан касалхоналарида текширилган 416 беморнинг деярли 20 фоизида юрак мушакларининг шикастланиши қайд этилган. Шифокорлар буни гиперцитокинемия ёки цитокин бўрони, иммунитет ҳужайраларининг назоратсиз фаоллашувини қўзғатадиган организмнинг ўлимга олиб келиши мумкин бўлган реакцияси билан боғлашади, бу эса яллиғланиш фокусининг тўқималарини йўқ қилишга олиб келади. Ушбу реакция коронавирусли баъзи беморларда кузатилган. Бундан ташқари, COVID-19 қоннинг ўзига салбий таъсир қилади. Нидерландияда интенсив терапияга ётқизилган 184 коронавирус касалларидан 38 фоизида қон ивиши кўпайган ва уларнинг деярли учдан бир қисмида қон қуйилиши кузатилган [16].

COVID-19 нинг буйракларга таъсири: Коронавирус биринчи навбатда ўпкага таъсир этсада, баъзи беморларда инфекция буйракларга тарқалди. Хитойда ўтказилган тадқиқотларга кўра, Ухан касалхоналарига коронавирус билан мурожаат қилган 85 беморнинг 27 фоизида буйрак муаммоси бўлган . Бошқа бир тадқиқот шуни кўрсатдики, Хубей ва Сичуан провинцияларида касалхонага ётқизилган 200 га яқин беморнинг 59 фоизида сийдикда оқсил бор, бу инфекцияни, 44 фоизида эса қон бор, бу буйракнинг жиддий шикастланишини кўрсатмоқда. Бундан ташқари, ўткир буйрак етишмовчилиги (АРФ) бўлган беморларда ўлим хавфи оддий коронавирусли беморларга қараганда 5 баравар юқори эди [17].

COVID-19 нинг марказий асаб тизимига таъсири: Олимлар томонидан ўрганилган 214 та COVID-19 беморларнинг ҳар учинчисида асабий аломатлар, шу жумладан бош айланиши, бош оғриғи ва когнитив бузилишлар аниқланган. Ҳозиргача олимлар ушбу аломатларга айнан нима сабаб бўлганига қизиқишмоқда. Бироқ, мавжуд назариялар вируснинг нейронларга - асаб ҳужайраларига қандай таъсир қилишига қаратилган. Таъм ва ҳиднинг йўқолиши, яллиғланиш жараёнлари (шу билан иммунитет тизимисиз вирусга таъсир қилади) ва баъзи беморлар ҳис қилган кислород етишмаслиги ҳақида ҳам айтиб ўтилган. Марказий асаб тизимидаги ўзгаришларнинг бартараф этилиши шифокорларнинг фикрига кўра, коронавирусга чалинган беморларда когнитив функцияларни тиклаш ёшга, коморбидликка (яъни, беморда икки ёки ундан ортиқ касаллик ёки бузилишлар мавжудлигига) ва касалликнинг оғирлигига боғлиқ. Лондон қироллик коллежи реабилитация тиббиёти профессори Лин Тёрнер-Стокснинг сўзларига кўра, вирус ҳаттоки енгил касалликка чалинган беморларнинг миясига ҳам таъсир қилиши мумкин. Кембриж университети профессори Эд Булморнинг сўзларига кўра, САРС-СоВ-2 «беморнинг руҳий ҳолатида бирон бир ўзгариш» пайдо бўлишига олиб келадиган «нейротоксик касаллик» келтириб чиқаради деб айтиш учун етарлича асослар мавжуд.

Диагностика: Ташхис эпидемиологик анамнез, клиник текширув ва лаборатория натижалари маълумотлари асосида ўрнатилади. Эпидемиологик анамнезни тўплашда беморнинг олдинги 14 кунлик давридаги ҳолатини кузатиш керак. Вирус мавжудлигини аниқлаш ва вирусни тозалашни кузатиш учун қон, сийдик ва вафот этган беморларнинг аутопсия каби бошқа намуналарни ҳам тўплаш мумкин, аммо уларнинг самарадорлиги ва ишончлилигини аниқлаш учун қўшимча тадқиқотлар талаб этилади. Нажас - бу COVID-19 тести учун кенг ўрганилган мисоллардан биридир. Хабар беришларича, САРС-СоВ-2 РНК касаллиги пайтида беморларнинг 48,1 фоизида нажасда аниқланган ва нафас олиш намуналари салбий бўлган тақдирда ҳам, 33 кунгача нажасда COVID-19 белгилари сақланиб қолинганлиги аниқланган. Бошқа томондан, орқа орофарингеал тупурик (чуқур томоқ тупуриги деб ҳам аталади) Гонконгда COVID-19 синовлари лаборатория назорати учун кенг қўлланилди. Томоқдаги чуқур сўлак безларидан ҳам, юқори ва пастки нафас йўлларидан ҳам вируслар йиғилишини аниқлайди [18]. Дастлаб сўлакни САРС-СоВ РНКси топилганлиги сабабли САРС диагностикасига киритиш мумкин деган фикр илгари сурилган. Бундан ташқари, тадқиқотлар шуни кўрсатдики, балғамда вирусларнинг аниқлаш даражаси билан таққосланган. Натижада, сўлак COVID-19 скрининги учун потенциал намунадир. САРС-СоВ-2 ни доимий равишда сўлакда аниқлаш мумкинлиги кўрсатилди ва диагностика қилиш мақсадида қўлланилди. Ташхис қўйиш пайтида биринчи навбатда ўпканинг шикастланиш белгилари ва хусусиятларини ҳисобга олиш керак [19].

Covid-19 вируси билан касалланган беморларни ташхис қўйишда қуйидаги усуллар қўлланилади.

1) ПЗР қўллаш орқали САРС-СоВ-2 РНК сини аниқлаш.

2) Иммунохроматография усулини қўллаш орқали САРС-СоВ-2 антигененини аниқлаш.

3) САРС-СоВ-2 га нисбатан пайдо бўлган А, М, G (ИгА, ИгМ и ИгG) иммуноглобулинлар синфини аниқлаш. (бундан ташқари С гликопротеини юзасидаги рецептор боғловчиларни ҳам).

4) Ўпка тўқимасидаги ўзгаришлар МСКТ ёки рентген орқали бахоланади.

COVID-19асосий этиологик лаборатор диагностик аҳамияти полимераза занжирли реакцияси (ПЗР) ёрдамида САРС-СоВ-2 РНК сини аниқлашдан иборатдир. ЎРИ га шубха қилинган барча шахсларда САРС-СоВ-2 РНКсини лаборатор таҳлилини ўтказиш тавсия этилади. Дастлабки скрининг текшириш мақсадида САРС-СоВ-2 антигенини бурун/томоқдан иммуннохроматография усули орқали суртма олиб, экспресс тест қўллаш орқали текшириш тавсия этилади [20]. САРС-СоВ-2 РНК сини лаборатор текшириш учун олинадиган биоматериални асосий шакли бурундан (ҳар иккала бурун бўшлиғидан) ва томоқдан олинган суртма ҳисобланади. Бурун ва томоқ шиллиқ қаватидан суртма вирусни юқори концентрацияси учун битта пробиркага олинади. Нафас йўллари пастки қисмларининг зарарланиши

бор лекин бурун ва томоқ шиллиқ қаватидан олинган суртмаси манфий натижаси бўлган вақтда, қўшимча мавжуд балғам ёки бронх ювиндиси олиб текширилади. Интубирланган беморларда (СЎВ бўлган беморлар) САРС-СоВ-2 ни аниқлаш мақсадида трахеядан олинган аспират йиғмасини текшириш тавсия этилади.

Умумий лаборатория диагностикаси:

- эритроцитлар, гематокрит, лейкоцитлар, тромбоцитлар, лейкоцитлар формуласини аниқлаш билан умумий (клиник) қон текшируви;

- биокимёвий қон текшируви (карбамид, креатинин, электролитлар, жигар ферментлари, билирубин, глюкоза, албумин). Биёкимёвий анализлар аниқ маълумот бермайди, аммо аниқланган ўзгаришлар дисфункция, қўшма касалликларнинг декомпенсацияси ва ривожланиши, асоратлари, маълум бир тахминий аҳамиятга эга, бундан ташқари дориларни танлашга ва уларнинг дозалаш режимига таъсир қилади;

Даволаш: COVID-19 вируси билан касалланган беморларни даволашда махсус дори воситаси мавжуд бўлмаганлиги сабабли, касаллик белгиларини камайтириш мақсадида дори воситалари комбинациялашган ҳолда ишлатилади. Буларга антивирус дори воситалари, симптоматик ва патогенетик даво препаратлари киради. Беморларда йўтал кучайганда балғам чиқиши учун асетилцистеин, амброксол, карбоцистеин буюрилади. Вирус юқтирган беморлардаги юқори ҳароратларда - 38°С ҳолатларда симптоматик терапия сифатида ибупрофен ва парацетамолдан фойдаланилади. Антикоагулянт ва антиагрегантлар коагулограмма натижаларига асосан тавсия этилади. Антибактериал дори воситаларини танлаш ва қабул қилиш бемор аҳволининг оғирлиги, ўпкадаги ўзгаришлар ҳажми, ёндош касалликларнинг мавжудлиги ва микробиологик диагностика натижаларига асосланган ҳолда буюрилади [21].

Адабиётлар

1. Hui D.S., Azhar I. E., Madani T.A., et al. The continuing 2019-nCoV epidemic threat of novel coronaviruses to global health - the latest 2019 novel coronavirus outbreak in Wuhan, China. Int J Infect Dis 2020; 91: 264–66.
2. Lu H., Stratton C.W., Tang Y.W. Outbreak of pneumonia of unknown etiology in Wuhan China: the mystery and the miracle. J Med Virol 2020; published online Jan 16. DOI:10.1002/jmv.25678.
3. Chen N., Zhou M., Dong X., et al. Epidemiological and clinical characteristics of 99 cases of 2019 novel coronavirus pneumonia in Wuhan, China: a descriptive study. Lancet 2020;395:507-13.
4. Cui J., Li F., Shi Z.L. Origin and evolution of pathogenic coronaviruses. Nat Rev Microbiol 2019; 17: 181–92.
5. Dryden M., Baguneid M., Eckmann C., et al. Pathophysiology and burden of infection in patients with diabetes mellitus and peripheral vascular disease: focus on skin and soft-tissue infections. Clin Microbiol Infect 2015; 21 (suppl 2): S27–32.
6. Wu C-Y., Jan J-T., Ma S-H., et al. Small molecules targeting severe acute respiratory syndrome human coronavirus. Proc Natl Acad Sci U S A 2004;101:10012-7.
7. Xu X.T., Chen P., Wang J.F., et al. Evolution of the novel coronavirus from the ongoing Wuhan outbreak and modeling of its spike protein for the risk of human transmission. Sci China Life Sci 2020; published online Jan 21.
8. Liu K., Fang Y.Y., Deng Y., et al. Clinical characteristics of novel coronavirus cases in tertiary hospitals in Hubei Province. Chin Med J (Engl) 2020 February 7 (Epub ahead of print).
9. Yin Y., Wunderink R.G. MERS, SARS and other coronaviruses as causes of pneumonia. Respirology 2018; 23: 130–37.
10. Huang C., Wang Y., Li X., et al. Clinical features of patients infected with 2019 novel coronavirus in Wuhan, China. Lancet 2020;395:497-506.
11. Guo L., Wei D., Zhang X., et al. Clinical features predicting mortality risk in patients with viral pneumonia: the MuLBSTA score. Front Microbiol 2019; 10: 2752.
12. Huang C., Wang Y., Li X., et al. Clinical features of patients infected with 2019 novel coronavirus in Wuhan, China. Lancet 2020; published online Jan 24.
13. Badawi A., Ryoo S.G. Prevalence of comorbidities in the Middle East respiratory syndrome coronavirus (MERS-CoV): a systematic review and meta-analysis. Int J Infect Dis 2016; 49: 129–33.
14. WHO. Clinical management of severe acute respiratory infection when Novel coronavirus (nCoV) infection is suspected: interim guidance. Jan 11, 2020. https://www.who.int/internalpublications-detail/clinical-management-of-severe-acute-respiratoryinfection-when-novel-coronavirus-(ncov)-infection-is-suspected (accessed Jan 20, 2020).
15. Zhou F., Yu T., Du R., et al. Clinical course and risk factors for mortality of adult in patients with COVID-19 in Wuhan, China: a retrospective cohort study. Lancet 2020 March 11 (Epub a head of print).
16. Wang D., Hu B., Hu C., et al. Clinical characteristics of 138 hospitalized patients with 2019 novel coronavirus-infected pneumonia in Wuhan, China. JAMA 2020 February 7 (Epub ahead of print).
17. Carlos W. G., Dela Cruz., C. S., Cao B., Pasnick S., & Jamil. S. (2020). Novel Wuhan (2019-nCoV) Coronavirus. American Journal of Respiratory and Critical Care Medicine, 201(4), P7-P8.
18. KimY.G., Yun S.G., Kim M.Y., et al. Comparison between saliva and nasopharyngeal swab specimens for detection of respiratory viruses by multiplex reverse transcription-PCR. J Clin Microbiol. 2016;55:226–233.
19. Wang W.K., Chen S.Y., Liu I.J., et al. Detection of SARS-associated coronavirus in throat wash and saliva in early diagnosis. Emerg Infect Dis. 2004;10:1213–1219.
20. Al Mutair A., Alhumaid S., Alhuqbani W.N., Zaidi ARZ., et.al. Clinical, epidemiological, and laboratory characteristics of mild-to-moderate COVID-19 patients in Saudi Arabia: an observational cohort study. Eur J Med Res. 2020 Nov 25;25(1):61.
21. Zeng Q.L., Li G.M., Ji F., Ma S.H., Zhang G.F., et.al. Clinical course and treatment efficacy of COVID-19 near Hubei Province, China: A multicentre, retrospective study. Transbound Emerg Dis. 2020 Nov;67(6):2971-2982.

COVID-19 ИНФЕКЦИЯСИНИНГ ТАРҚАЛИШИ, ДИАГНОСТИКАСИ ВА КЛИНИК КЕЧИШИ

Тешаев О.Р., Рахмонова Г.Э.,
Ўктамова Д.З., Хамидова М.А.

Коронавирус инфекцияси - РНК сақловчи вирус ҳисобланиб, 2019 йил декабр ойида илк марта Хитойнинг Хубей провинциясида аниқланган ва саёхатчилар томонидан дунёнинг бошқа давлатларига кенг тарқалганлиги боис, 2020 йил март ойида ЖССТ томонидан COVID-19 пандемияси деб эълон қилинган. Ушбу инфекция асосан юқори нафас йўлларининг ўткир респиратор вирусли касаллигидир. Бу вирус нафақат алвеолоцитлар балки, алвеола моноцити, томирлар эндотелийси, ошқозон-ичак эпителийси, пешоб йўллари эпителийси, макрофаглар, ҳатто миокард ва марказий асаб тизими каби бошқа ҳужайра ва органлар рецепторларига ҳам ўз таъсирини кўрсатади.

Калит сўзлар: *COVID-19, вирус, коронавирус, ўткир пневмония, вирусли пневмония, COVID-19 нур ташхиси, COVID-19 клиникаси, профилактикаси.*

УДК: 616.33+616.342-005.1-07-08

СОВРЕМЕННЫЕ ТЕНДЕНЦИИ И ПРОБЛЕМЫ ПРИ ЛЕЧЕНИИ ГАСТРОДУОДЕНАЛЬНЫХ КРОВОТЕЧЕНИЙ

Хакимов Д.М., Носиров М.М., Карабоев Б.Б.

ГАСТРОДУОДЕНАЛ ҚОН КЕТИШЛАРИНИ ДАВОЛАШНИНГ ЗАМОНАВИЙ ЙЎНАЛИШЛАРИ ВА МУАММОЛАРИ

Хакимов Д.М., Носиров М.М., Қорабоев Б.Б.

MODERN TRENDS AND PROBLEMS IN TREATMENT OF GASTRODUODENAL BLEEDING (LITERATURE REVIEW)

Khakimov D.M., Nosirov M.M., Karaboev B.B.

Андижанский государственный медицинский институт, Андижанский филиал РНЦЭМП

Эндоскопик ва жарроҳлик гемостаз усуллари такомиллашганлигига, шунингдек, самарали антисекретор препаратларнинг клиник амалиётга кенг тадбиқ қилинганлигига қарамай, ўткир гастродуоденал қон кетишларининг умумий ва операциядан кейинги ўлим кўрсаткичи хозирги вақтга қадар юқори даражада сақланиб турибди. Гастродуоденал қон кетиш билан боғлиқ даволаш тактикаси усулларини таҳлил қилиш ушбу тоифадаги беморларни даволаш самарадорлигини оширишга устивор йўналишларни белгилайди.

Калит сўзлар: *ўткир гастродуоденал яраларлардан қон кетиш, профуз қон кетиш, қон кетишни каминвазив усул билан тўхтатиш, гемостатик фармакотерапия.*

Despite the improvement of the methods of endoscopic and surgical hemostasis, as well as the introduction of effective antisecretory drugs into wide clinical practice, acute gastroduodenal ulcerative bleeding is still accompanied by a fairly high overall and postoperative mortality. Opinion in the surgical community regarding treatment tactics is based on radically opposite tactical approaches. The international consensus for the treatment of these patients recognizes the priority of endoscopic technologies and appropriate pharmacotherapy in their treatment. Analysis of the methods of treatment tactics in relation to gastroduodenal bleeding will determine the priority directions in increasing the effectiveness of treatment of this category of patients.

Key words: *acute gastroduodenal ulcer bleeding, profuse bleeding, stopping bleeding by minimally invasive methods, hemostatic pharmacotherapy.*

По данным современной литературы, эрозивно-язвенное поражение желудочно-кишечного тракта (ЖКТ) в мире ежегодно диагностируется у 5 млн человек. При этом, несмотря на общую тенденцию к снижению частоты заболеваемости, язвенная болезнь желудка и двенадцатиперстной кишки (ЯБЖДПК) остается распространенной патологией ЖКТ, сопровождающейся грозными последствиями [3,4,10].

Гастродуоденальные кровотечения (ГК) – одно из самых серьезных осложнений многих заболевании желудочно-кишечного тракта. В США ежегодно в стационары госпитализируются более 320 тыс. пациентов с ГК. В Европе с признаками ГК в стационары обращаются от 48 до 147 пациентов на 100 тыс. населения. Летальность непосредственно от кровотечения или декомпенсации сопутствующей патологии может достигать 10% [2,14,15]. Традиционно желудочно-кишечные кровотечения язвенной этиологии – это более половины (56%) от общего количества кровотечений из верхних отделов желудочно-кишечного тракта и пятая часть (20%) всех осложнений язвенной болезни. Несмотря на значительные успехи хирургии и анестезиологии, летальность при острых желудочно-кишечных кровотечениях составляет 5-14%, а при рецидиве возрастает до 30-40%, причем эти цифры не имеют тенденции к уменьшению [9,12].

По мнению А.И. Брегеля [6], острые кровотечения как одно из наиболее частых осложнений ЯБЖДПК, у мужчин встречается в 5-6 раз чаще, чем у женщин, особенно в возрасте старше 40 лет. В пожилом возрасте вероятность кровотечения достигает уже 70-90%. В среднем в течение первых полугода от момента кровотечения у 12-33% больных наблюдаются рецидивы этого осложнения.

Сегодня для лечения больных с гастродуоденальными кровотечениями в качестве базовой составляющей используется лечебная эндоскопия. Такой подход в большинстве случаев позволяет повысить эффективность гемостаза, снизить частоту рецидивов, уменьшить количество ургентных операций, снизить летальность. Современная лечебная эндоскопия обладает большим набором способов эндоскопической остановки кровотечения, различных по своей физической природе, доступности, эффективности и т.п. [21,24,27].

По данным Japan Gastroenterological Endoscopy Society (JGES), основной причиной гастродуоденальных кровотечений является язвенная болезнь желудочно-кишечного тракта, синдром Мэллори – Вейса, сосудистые нарушения, ятрогенные причины после эндоскопических процедур и хирургических операций с анастомозом [25]. Важные факторы риска развития ЯБЖДПК – Helicobacter pylori (HP) и прием аспирина. Согласно недавнему мета-анализу, относительный риск заражения HP, использования нестероидных воспалительных агентов (НПВП) и их сочетание при язвенной болезни составлял соот-

ветственно 18,1, 19,4 и 61,1 [23]. Более того, относительные риски HP-инфекции, применение НПВП и геморрагическая пептическая язва составили соответственно 1,79, 4,85 и 6,13 [22, 26].

Так, при оценке связи между пептической гастродуоденальной язвой и НПВП из 1008 пациентов с ревматоидным артритом язва желудка была обнаружена у 15,6%, язва двенадцатиперстной кишки – у 1,9% пациентов, причем эти показатели были выше, чем при опросе, проведенном Японским обществом скрининга рака желудочно-кишечного тракта в том же году [29].

К причинам развития острых кровотечений относят:

- патоморфологические особенности язвенного дефекта слизистой оболочки (длительно не рубцующаяся язва с зияющими сосудами и др.);
- погрешность в хирургической коррекции кислотно-пептической агрессии (отказ от ваготомии, прошивание в язве кровоточащего сосуда и др.);
- неадекватность медикаментозной терапии;
- тяжесть нарушений свертывающей системы крови и развитие других патологических состояний на фоне геморрагического шока (острая сердечная, почечная и печеночная недостаточность, респираторный дистресс-синдром, ДВС-синдром, синдром массивного кровезамещения и др.) [1,7,18].

Наиболее значимым фактором считается неадекватная фармакотерапия [20]. Несмотря на Маастрихтский консенсус-2 (2000), строго регламентирующий проведение при ЯБЖДПК эрадикационной терапии (независимо от фазы заболевания и наличия осложнения), большинство врачей общей практики придерживаются устаревшего алгоритма лечения, то есть назначают антисекреторные, антацидные, репарантные и другие «устаревшие» препараты и схемы лечения.

В зарубежных исследованиях при оценке риска развития кровотечения зачастую используется The Glasgow-Blatchford score (GBS) и The Rockall score (RS), которые являются системами оценки для стратификации риска верхних желудочно-кишечных кровотечений. Первая состоит из показателей жизнедеятельности и лабораторных данных, во вторую включают еще и результаты эндоскопических исследований. Кроме того, также используется клинический RS, который состоит только из клинических данных. GBS и RS следует использовать для определения необходимости вмешательства, степени риска повторного кровотечения и риска смертности [8,13,19].

По мнению S. Lee [28], для риска возможных рецидивов и осложнений язвенной болезни в клинических условиях качество заживления язв важнее, чем скорость регенерации.

Для воздействия на источник кровотечения путем эндоскопических вмешательств применяются различные методы, отличающиеся по своим физическим свойствам и механизмам действия [11]. Выбор способа гемостаза в первую очередь определяется результатами клинических исследований. Наиболее часто используются методы эндоскопического гемостаза: термические: электрокоагуляция, термокаутеризация, лазерная фотокоагуляция, аргоно-плазменная коагуляция (за счет тромбоза сосуда в зоне кровотечения); инъекционные: адреналин (вазоконстрикция); алкоголь, склерозанты (хим. коагуляция + дегидратация); цианакрилаты, тромбин, фибриновый клей (клеевая пломбировка); механические: клипирование, лигирование (лигирование сосуда и источника кровотечения).

Из физических методов чаще всего прибегают к диатермокоагуляции как универсальному, высокоэффективному способу эндоскопического гемостаза. Для этого используют биполярные и монополярные зонды: электрокоагуляцию с монополярным зондом применяют при выраженном кровотечении из аррозированного сосуда или локального источника. Монополярная коагуляция показана преимущественно при кровотечениях из хронических язв и опухолей, а биполярный метод коагуляции предпочтителен при кровотечениях из разрывов слизистой оболочки пищеводно-желудочного перехода, острых язвах, эрозий и других поражений, при которых отсутствуют выраженные рубцово-склеротические изменения тканей и не требуется (или опасна) глубокая коагуляция, что значительно снижает риск перфорации.

Способ диатермокоагуляции позволяет получить гемостатический эффект у 94,1-95% больных [20]. Недостатками этого метода является образование обширных ожогов тканей и рецидивы кровотечения у 8-31,3% пациентов в связи с отторжением коагуляционного некроза на 3-5-е сутки.

Особый интерес представляет исследования А.А. Бондаренко [5] по применению электрокоагуляцию через водный раствор электролита. По мнению автора, «жидкостная «диатермокоагуляция» позволяет коагулировать ткани поверхностно, точечно». При этом электрический ток проходит через водный раствор, что исключает прилипание тканей к электроду с последующим отрывом от коагуляционного участка.

S.V. Kantsevoy [27] у пациентов с активным рецидивирующим рефрактерным кровотечением, вторичным по отношению к различным поражениям слизистой оболочки, включая артериовенозные мальформации желудка или двенадцатиперстной кишки, радиационно-индуцированный гастрит и радиационно-индуцированный проктит, успешно применял криотерапию жидким азотом. Протокол лечения включал распыление на мишень до образования льда, а затем повторение эндоскопии каждые 2-3 дня до адекватного лечения поражений. В 68,4% случаев был клинический успех, прекращалось кровотечение, а при последующих эндоскопиях, через 3 и 6 месяцев было достигнуто полное заживление слизистой оболочки. Криотерапия оказалась эффективной у 86% пациентов с артериовенозными мальформациями. Это исследование подчеркнуло универсальность криотерапии для лечения широкого спектра поражений слизистой оболочки сосудов.

Довольно большое количество публикаций в зарубежной литературе относится к использованию цианакрилатного спрея [30,31]. Для данного мето-

да используют инъекционную иглу 23-го калибра, заполненную N-бутил-2-цианакрилатом (Histoacryl; B. Braun Medical Inc, Bethlehem, PA), с липодолом или без него, иглу выдвигают примерно на 1 см от кончика эндоскопа. Затем цианакрилат распыляют непосредственно над местом кровотечения, сразу же образуются белые кристаллы, которые создают уплотнение над местом кровотечения. Всего вводится 0,5-4 мл цианакрилата, после чего сразу же быстро промывают 5 мл физиологическим раствором. При кровотечениях, связанных с язвами двенадцатиперстной кишки, раком поджелудочной железы, проникающим в стенку кишечника, раком пищевода, раком желудка, раком двенадцатиперстной кишки, ампулярным раком, раком желчного пузыря, проникающим в стенку кишечника, применяли обработку цианакрилатным спреем. Немедленный гемостаз был достигнут у всех пациентов, повторное кровотечение возникло у 33% из них, данных о повторном кровотечении не приводится. Хотя о недостатках этого метода не сообщалось, существует риск повреждения цианакрилата эндоскопом.

Комбинированное применение гемостатических средств и гранулированного сорбента в лечении кровотечений из гастродуоденальных язв, показало, что «желпластан в сочетании с лиофилизатом новосэвен и диовином обладают высокой гемостатической активностью» [16]. Автором отмечено, что «при их инсуффляции в области кровоточащего дефекта образуется защитный трудноотделяемый гелеобразный матрикс, который предохраняет образовавшийся тромб от воздействия желудочного содержимого, улучшая при этом течение репаративного процесса: время остановки кровотечения из экспериментальных язв желудка сокращается в 7,1 раз (с 27,455±4,5 до 3,915±1,28 с; $p<0,001$), а сроки их заживления уменьшаются в 1,8 раза (с 15,667±2,328 до 8,6±0,74 дня; $p<0,001$)».

Анализ материала позволяет говорить о том, что трудно поддающееся лечению осложнение ЯБЖДПК, а именно кровотечение, остается актуальной проблемой. Доступно несколько новых эндоскопических и эндосонографических методов, но необходимы дополнительные исследования, чтобы определить оптимальный метод лечения для пациентов с тяжелыми кровоизлияниями [17].

Таким образом, анализ литературы показывает, что на сегодняшний день отсутствуют убедительные данные о преимуществе какого-либо из методов эндоскопического гемостаза, используемого у пациентов с гастродуоденальными кровотечениями.

При разработке новых средств для лечения эрозивно-язвенных поражений слизистой желудка и ДПК необходимо не только создать условия для быстрого заживления язвенного дефекта, но и способствовать остановке кровотечения как основного следствия этих поражений.

На сегодняшний день в плане лечения острых гастродуаденальных кровотечений остается востребованным применение различных раневых покрытий, особенно из резорбируемых материалов, обладающих высокой биосовместимостью, которые условно делятся на группы в зависимости от вида используемых материалов: собственные биологические ткани организма, препараты крови и ее фракций, продукты переработки тканей животных, препараты на основе природных и искусственных полимеров. Наиболее широкое применение в хирургической практике получил фибриновый клей, однако его использование связано с необходимостью иметь в арсенале специальное оборудование. Быстрая полимеризация приготовленного препарата и возникновение спаечного процесса в зоне аппликации объясняют сдержанное отношение клиницистов к широкому внедрению подобных клеевых композиций в хирургии паренхиматозных органов.

Одним из направлений поиска средств для местного гемостаза стало использование коллагена и желатина. За рубежом желатиновые губки выпускаются под названиями «Spongostan», «Gelfoam» и др. [31]. Опыт использования подобных средств показал неоднозначную эффективность, особенно при нарушениях свертывания крови, а также опасность возобновления кровотечения.

Литература

1. Адианов В.В., Чередников Е.Ф. Оптимизация лечения гастродуоденальных кровотечений у больных повышенного операционного риска // Системный анализ и управление в биомед. системах. – 2014. – Т. 13, №4. – С. 841-846.
2. Алимов М.М., Садыков Р.А., Исмаилов Б.А. и др. Морфологическая оценка эффективности гемостатического средства «Гепроцел» на модели раны печени // Пробл. биол. и медицины (Самарканд). – 2017. – №1 (93). – С. 156-161.
3. Балогланов Д.А. Хирургическое лечение перфоративных язв двенадцатиперстной кишки // Хирургия. – 2010. – №11. – С. 76-78.
4. Баширов Р.А. Рекомендуемые энергетические параметры для биполярного гемостаза // Вестн. экспер. и клин. хир. – 2014. – Прил. 1. – С. 13.
5. Бондаренко А.А. Жидкостная диатермокоагуляция при эндоскопической остановке профузных язвенных гастродуоденальных кровотечений: Автореф. дис. ... канд. мед. наук. – Воронеж, 2003. – 22 с.
6. Брегель А.И., Евтушенко В.В., Хантаков А.М. Острые гастродуоденальные язвы, осложненные кровотечения // Современные достижения эндоскопии: Сб. материалов 5-й Всерос. науч.-практ. конф. – СПб, 2014. – С. 65-66.
7. Гапанович В.Н., Чуманевич О.В., Бордаков В.Н. Эндоскопические методы гемостаза при желудочно-кишечных кровотечениях. // Мед. новости. – 2006. – №7. – С. 123-128.
8. Дибиров М.Д. Анализ эффективности методов эндоскопического гемостаза при кровотечениях из верхних отделов желудочно-кишечного тракта в ГКБ №50 за 2012-2014 гг. // Вестн. экспер. и клин. хир. – 2014. – Прил. 1. – С. 30-31.
9. Евсеев М.А., Клишин И.М. Эффективность антисекреторной терапии ингибиторами протонной помпы при гастродуоденальных кровотечениях // Рос. журн. гастроэнтерол. гепатол., колопроктол. – 2010. – №3. С. 55-62.
10. Ермолов А.С., Смоляр А.Н., Шляховский И.А., Храменков М.Г. 20 лет неотложной хирургии органов брюшной полости в Москве // Хирургия. – 2014. – №5. – С. 7-16.
11. Короткевич А.Г., Кузнецов В.В., Шестак И.С. Сравнительная эффективность эндоскопического гемостаза в лечении хронических язв верхних отделов ЖКТ, осложнённых кровотечением // Актуальные вопросы эндоскопии 2016: Сб. материалов 7-й Всерос. науч.-практ. конф. – СПб, 2016. – С. 37-38.
12. Лебедев Н.В. и др. Эндоскопический гемостаз в про-

филактике и остановке рецидивного язвенного гастродуоденального кровотечения // Альманах Ин-та хирургии им. А.В. Вишневского. – 2017. – №1. – С.873.

13. Малков И.С. и др. Эндоскопический гемостаз при гастродуоденальных кровотечениях: проблемы, поиски, решения // Практ. медицина. – 2011. – №2 (49). – С. 88-93.

14. Назиров Ф.Г., Садыков Р.А., Рашидова С.Ш. и др. Биоабсорбируемое хирургическое гемостатическое средство // Агентство по интеллектуальной собственности Республики Узбекистан. Свидетельство об официальной регистрации изобретения IAP №05906 от 24.04.2015 г.

15. Петлах В.И. Роль местных гемостатиков при оказании хирургической помощи больным и пораженным: Отчет о проведении клинических испытаний препарата «Желпластан» кафедры хирургии и эндохирургии с курсом сосудистой хирургии и ангиологии Ставропольского государственного медицинского университета от 18.02.2013 г. – 2014. – №5. – С. 12-13.

16. Романцов М.Н. и др. Морфологическая характеристика процессов репарации моделированных кровоточащих дефектов желудка при лечении желпластаном и диовином // Журн. анат. и гистол. – 2017. – Т. 6, №1. – С. 81-86.

17. Струкова Е.Ю. Язвенные гастродуоденальные кровотечения, аспекты эндоскопического гемостаза // Актуальные вопросы эндоскопии 2016: Сб. материалов 7-й Всерос. науч.-практ. конф. – СПб, 2016. – С. 128-129.

18. Тимен Л.Я. и др. Возможности эндоскопического гемостаза и значение эндоскопии в выборе тактики при лечении гастродуоденальных кровотечений // Актуальные вопросы эндоскопии: Сб. материалов 7-й Всерос. науч.-практ. конф. – СПб, 2016. – С. 216-218.

19. Худайбергенов Ш.Н., Эшонходжаев О.Д., Ирисов О.Т. и др. Практические рекомендации по применению разработанного биосовместимого имплантата «Гепроцел» для профилактики и лечения нарушения аэро- и гемостаза в хирургии легких // Пробл. биол. и медицины (Самарканд). – 2018. – №4 (104). –С. 122-137.

20. Чередников Е.Ф. Диагностика и лечение больных с гастродуоденальными кровотечениями в специализированном центре: Метод. рекомендации. – Воронеж, 2014. – 35 с.

21. Чикаев Р.А., Ибрагимов Р.Р. Особенности терапии при желудочно-кишечных кровотечениях в неотложной хирургии по этиологическому признаку // Вестн. соврем. клин. медицины. – 2014. – Т. 7, прил. 2. – С. 198-205.

22. Beg S., Al-Bakir I., Bhuva M., Patel J., Fullard M., Leahy A. Early clinical experience of the safety and efficacy of Endo Clot in the management of non-variceal upper gastrointestinal bleeding // Endosc. Int. Open. – 2015. – Vol. 3, №6. – P. E605-609.

23. Chakravarty K., Gaur S. Role of Probiotics in Prophylaxis of Helicobacter pylori Infection // Curr. Pharm. Biotechnol. – 2019. – Vol. 20, №2. – P. 137-145.

24. Fujii-Lau L.L. Techniques in Gastrointestinal // Endoscopy. – 2016. – Vol. 18, №4. – P. 210-218.27

25. Fujishiro M., Iguchi M., Kakushima N. Guidelines for Endoscopic Management of Non-Variceal Upper Gastrointestinal Bleeding // Dig Endosc. – 2016. – Vol. 28, №4. – P. 363-378.24

26. Hu L., Li H.Y., Chen W.Q. et al. Ultrastructure Characteristics of Different Chinese Medicine Syndromes of Helicobacter pylori Correlated Gastric Diseases // Clin. J. Integr. Med. – 2019. – Vol. 15.25

27. Kantsevoy S.V., Bitner M., Mitrakov A.A., Thuluvath P.J. Endoscopic suturing closure of large mucosal defects after endoscopic submucosal dissection is technically feasible, fast, and eliminates the need for hospitalization (with videos) // Gastrointest. Endosc. – 2014. – Vol. 79. – P. 503-507.26

28. Lee S.P., Sung I.K., Kim J.H. et al. Risk Factors for the Presence of Symptoms in Peptic Ulcer Disease // Clin. Endosc. – 2017. – Vol. 50. – P. 578.

29. Shiokawa T., Takano S., Miyazaki M. Spraying n-butyl-2-cyanoacrylate (Histoacryl) might be a simple and final technique for bleeding gastrointestinal lesions // Endoscopy. – 2009. – Vol. 41. – P. E27-E28.

30. Toapanta-Yanchapaxi L., Chavez-Tapia N., Tellez-Avila F. Cyanoacrylate spray as treatment in difficult-to-manage gastrointestinal bleeding // Wld J. Gastrointest. Endosc. – 2014. – Vol. 6. – P. 448-452.

31. Walia S.S., Sachdeva A., Kim J.J. et al. Cyanoacrylate spray for treatment of difficult-to-control GI bleeding // Gastrointest. Endosc. – 2013. – Vol. 78. – P. 536-539.

СОВРЕМЕННЫЕ ТЕНДЕНЦИИ И ПРОБЛЕМЫ ПРИ ЛЕЧЕНИИ ГАСТРОДУОДЕНАЛЬНЫХ КРОВОТЕЧЕНИЙ

Хакимов Д.М., Носиров М.М., Карабоев Б.Б.

Несмотря на совершенствование методов эндоскопического и оперативного гемостаза, а также внедрение в широкую клиническую практику эффективных антисекреторных препаратов, острые гастродуоденальные язвенные кровотечения сопровождаются достаточно высокой общей и послеоперационной летальностью. Мнение в хирургическом сообществе относительно лечебной тактики опираются на кардинально противоположные тактические подходы. Международный консенсус по лечению этих больных признаёт приоритет эндоскопических технологий и соответствующей фармакотерапии при их лечении. Анализ методов лечебной тактики в отношении гастродуоденальных кровотечений позволит определить приоритетные направления в повышении эффективности лечения этой категории пациентов.

Ключевые слова: *острые гастродуоденальные язвенные кровотечения, профузное кровотечение, остановка кровотечения малоинвазивными способами, гемостатическая фармакотерапия.*

УДК: 616-092.9:612.76:611.71

ЭКСПЕРИМЕНТАЛЬНОЕ ОЦЕНКА ПРОЧНОСТИ РАЗРАБОТАННОГО СТЕРЖНЕВОГО АППАРАТА НОВЫЙ КОНСТРУКЦИИ ДЛЯ ОСТЕОСИНТЕЗА ПЕРЕЛОМОВ ДЛИННЫХ КОСТЕЙ НИЖНЕЙ КОНЕЧНОСТИ

М.Ю. Каримов, Ф.Б.Салохиддинов, Тешабаев З.Р.

ОЁҚНИНГ УЗУН СУЯКЛАРИ СИНИШЛАРИНИ ОСТЕОСИНТЕЗИ УЧУН ИШЛАБ ЧИҚИЛГАН ЯНГИ КОНСТРУКЦИЯ СТЕРЖЕНЛИ АППАРАТНИ ТУРҒУНЛИГИНИ АНИҚЛАШ

М.Ю. Каримов, Ф.Б.Салохиддинов, Тешабаев З.Р.

EXPERIMENTAL ESTIMATION OF THE STRENGTH OF THE DEVELOPED RIBBED APPARATUS OF A NEW DESIGN FOR OSTEOSYNTHESIS OF FRACTURES OF LONG BONES OF THE LOWER LIMB

M.Yu. Karimov, F.B. Salokhiddinov, Teshabaev Z.R.

Ташкентская медицинская академия, Институте механики и сейсмостойкости сооружений им. М.Т. Уразбаева АН РУз

Мақсад: *шакллантирилган синиқ жойида ишлаб чиқилган янги конструкция стерженли аппаратни турғунлигини аниқлаш.* **Материал ва усуллар:** *биомеханик текширишлар учун «фиксатор-суяк». Торсион зўриқишда, компрессия ва дистракцияда ишлаб чиқилган стерженли аппаратни турғунлигини аниқлаш.* ***Натижалар:*** *«Фиксатор-суяк» тизими ўқи бўйлаб диссстракцияда турғунлик ҳолатда P =18 кгс, компрессияда P = 21,5 кгс ташкил қилиб, таъсир тўхтатилганда, тизим ўз ҳолатига қайтади ва ва деформация кузатилмайди. Торсион зўриқишда P = 20,0 кгс бўлиб, ротацияли турғунлик M = 30,0 кгс × см ва φ = 1,7 градуса ташкил қилади. «Фиксатор-суяк» тизимга компрессияли ва ротацияли зўриқишнини бир вақтда, берилган таъсирликдан ошириб борилса, ротацияли ҳаракат 3 мартага кўпаяди.* ***Хулоса:*** *тавсия қилинган янги конструкцияли стерженли аппарат тўлиқ турғунгликни ва барқарорликни таъминлайди ва амалиётда қўллаш мумкин.*

Калит сўзлар: *биомеханика, стержень аппарат, «фиксатор-суяк».*

Ovjective: *To study the stability of the developed rod apparatus of a new design of external fixation at the site of the simulated fracture.* ***Material and methods:*** *The material for biomechanical studies was the "apparatus-bone" system. Tests for torsion, axial compression and tensile loads have been carried out.* ***Results:*** *The "fixator-bone" system operates in a stable mode at axial tension P = 18 kgf and compressive load P = 21.5 kgf; when the load is removed, the system is restored to its original position without deformations. The maximum value of the angle of rotation with a compressive load is P = 20.0 kgf, the torque is M = 30.0 kgf × cm - φ = 1.7 degrees. An increase in the compressive load in combination with an increase in torque leads to an increase in the angle of rotation from the initial position by about three times.* ***Conclusions:*** *The developed rod apparatus of the new design of external fixation possesses the necessary strength and stability and can be recommended for use in practice.*

Key words: *biomechanics, core device, «fixator bone».*

Несмотря на достижения в современной травматологии и ортопедии, лечение переломов длинных костей нижних конечностей с использованием аппаратов внешней фиксации остаётся актуальной проблемой. Основными требованиями к чрескостному остеосинтезу является обеспечение максимальной стабильности костных отломков и легкой управляемости костными фрагментами для их репозиции [8]. Анализ данных литературы показал, что решение этой проблемы заключается в разработке оптимального технического устройство внешней фиксации на основе стержневого типа [6,7].

Известно, что частота возникновения тромбоза глубоких вен нижних конечностей у пострадавших колеблется от 60 до 90% [3,11]. Особую группу представляют пациенты с сочетанием перелома костей таза и тромбозом глубоких вен, число которых которых достигает 35-85%, причем у 2-10% из них развивается тромбоэмболия легочной артерии [12]. После оперативного лечения контрактура суставов наблюдается у 91,5% больных, гнойно-воспалительные осложнения встречаются у 21,5% [2]

Среди специалистов нет единого мнения в отношении выбора тактики лечения переломов, в частности сроков и видов остеосинтеза [5,10,13,15], продолжаются споры относительно нагрузки на организм ранней окончательной стабилизации перелома у пациентов. В связи с этим необходима разработка упрощённой модели на основе стержневых аппаратов новой конструкции внешней фиксации с увеличением функциональных возможностей.

Цель исследовани

Оценка стабильности разработанного стержневого аппарата новой конструкции внешней фиксации на месте имитируемого перелома.

Материал и методы

Нами разработан стержневой аппарат (патент FAP 00737 от 08.06.2012 г.) для остеосинтеза длинных трубчатых костей (рис. 1), содержащий четыре дуговые опоры (3), соединенные попарно резьбовы-

ми стяжками (4), и установленные в кронштейнах консольные стержни (1). Аппарат снабжен средней опорой в виде дугообразной пластины с выполненными по длине двумя прорезями (5,6). В прорезях по разные стороны от опоры закреплено по две резьбовые стяжки, соединяющие попарно две опоры. Кронштейны, в которых установлены консольные стержни, закреплены на стяжках (2). Длина опоры с прорезями больше длины остальных опор. Материалом для биомеханических исследований явились система «фиксатор-кость», состоящая из муляжа (пластмассовая модель кости), который по жесткости близок кости человека [1], и разработанный стержневой АНФ. Проведены тесты на торсионные нагрузки, осевые компрессионные и растягивающие нагрузки. На экспериментальном муляже моделировали поперечный перелом на уровне средней трети с последующим наложением разработанного стержневого аппарата. В качестве имплантата применялись костные стержни Шанца (d = 5 mm).

Предложенная методика основана на тензометрических методах измерений деформаций, происходящих при действии на конструкцию различных нагрузок. Были изучены прочностные характеристики системы «фиксатор-кость», определены зоны упругой работы и зоны появления пластических деформаций в системе при увеличении значения действующей нагрузки. Данная методика измерений позволяет определить значение нагрузки, при котором конструкция аппарата работает в упругом режиме и в момент соприкосновения разделенных частей кости в месте имитируемого перелома, а также максимальную растягивающую и сжимающую нагрузку, при котором начинается процесс возникновения остаточной деформации, то есть начало пластической деформации. Совокупное изучение этих процессов позволяет определить целесообразность применения конструкции фиксирующего аппарата в системе «фиксатор-кость» при лечении переломов костей.

Пространственный аппарат был испытан в лабораторных условиях на прессе марки УИМ-50, оснащенном измерительной системой, определяющей значение действующей нагрузки во время проведения эксперимента. Значение растягивающей нагрузки на пространственный фиксирующий аппарат менялось в пределах от P=5,0 до 29,5 кгс, причем в каждой серии эксперимента нагрузка увеличивался примерно по P=5,0 кгс. Всего проведено пять серий испытаний фиксирующей системы. Каждая серия эксперимента повторялась по три раза, с увеличением нагрузки на аппарат соответственно возрастало и количество фиксируемых точек. При обработке результатов использованы усредненные значения испытаний. Количество проведенных экспериментов на растяжение N=5 серий x 3 повт.=15 экспериментов.

Экспериментальные испытания стержневого аппарата новый конструкции были проведены в лаборатории динамики пространственных систем Института механики и сейсмостойкости сооружений им. М.Т. Уразбаева АН РУз.

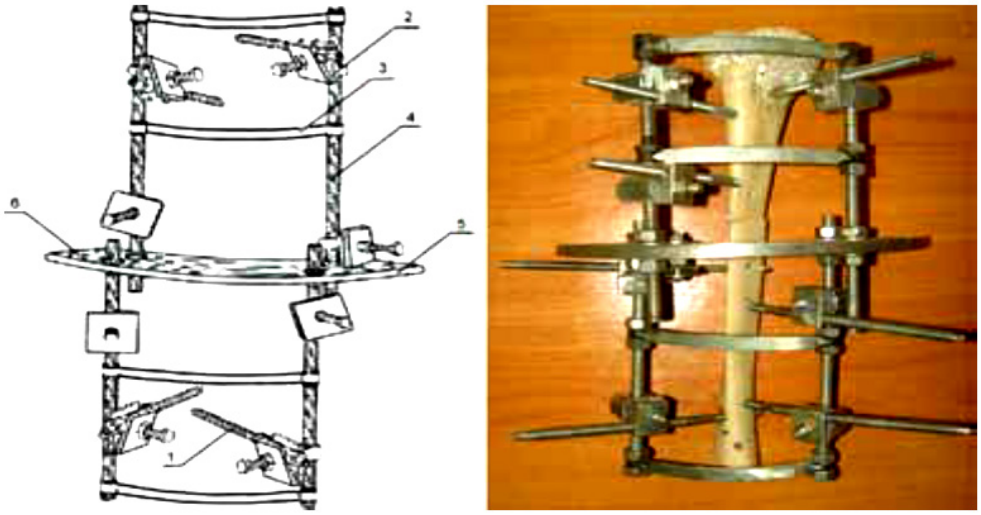

Рис. 1. Эскиз стержневого аппарата и фото «фиксатор-кость» модель сегментарного перелома.

Результаты

На основе результатов испытаний системы построены кривые при растягивающей нагрузке и разгрузке (рис. 2). По оси абсцисс проставлены значения относительного перемещения частей системы, по оси ординат – значения действующих растягивающих сил на систему.

Как видно из графика, система «фиксатор-кость» при осевом растяжении до значения нагрузки 18 кгс работает в упругом режиме, при этом значение общей деформации системы составляет U=1,0 мм. При снятии растягивающей нагрузки система возвращается в первоначальное положение без каких-либо остаточных деформаций. При дальнейшем увеличении нагрузки в конструкции системы проявляются пластические остаточные деформации. Например, при растягивающей нагрузке P=22,0 кгс значение общей деформации составляет U=1,64 мм, а значение остаточной деформаций – ΔU=0,2 мм, при нагрузке P=27,0 кгс соответственно U=2,6 мм, ΔU=1,6

мм. С увеличением растягивающей нагрузки пропорционально увеличиваются значения как общей, так и остаточной деформации.

После проведения испытаний фиксирующего аппарата на действие растягивающих нагрузок для получения полной информации о данном аппарате система подвергался испытанию на сжимающую нагрузку при различных их значениях. При проведении испытаний пространственного аппарата на сжатие на исследуемую систему нагрузка через кость налагается пресс, а величина нагрузки определяется при помощи динамометра ДОСМ-0.2-10, установленного последовательно с измеряемой системой. Как видно из рис. 3, при сжимающей нагрузке P=5 кгс значение относительного перемещения составляет U=0,9 мм, при нагрузке P=10 кгс – U=2,1 мм, при нагрузке P=15 кгс перемещение равно U=2,3 мм. При достижении значения нагрузки P=21,5 кгс происходит соприкосновение частей кости в месте имитируемого перелома. Дальнейшее увеличение нагрузки приводит к дестабилизации работы и возникновению напряжений системе фиксирующего аппарата.

При эксплуатации пространственная система фиксации подвергается не только действию сил растяжения и сжатия, но и сил кручения. Исходя из этого, нами проведены эксперименты на кручение фиксирующей системы путем создания крутящего момента с помощью специальных приспособлений (рис. 4). Сначала на систему сообщают сжимающую нагрузку P=5,0 кгс, затем при помощи рычага создают крутящий момент M=8,0 кгс × см и определяют значения перемещения в месте имитируемого перелома кости, а также угол поворота в этой точке. Постепенно увеличивая сжимающую нагрузку доводим его значение до P=20,0 кгс, а значение крутящего момента остается постоянным, то есть M=8,0 кгс × см. Увеличив значение силы крутящего момента до M=10,0 кгс × см, весь цикл эксперимента повторяют.

В дальнейших экспериментах численное значение крутящего момента было равно соответственно M=20,0 и M=30,0 кгс × см.

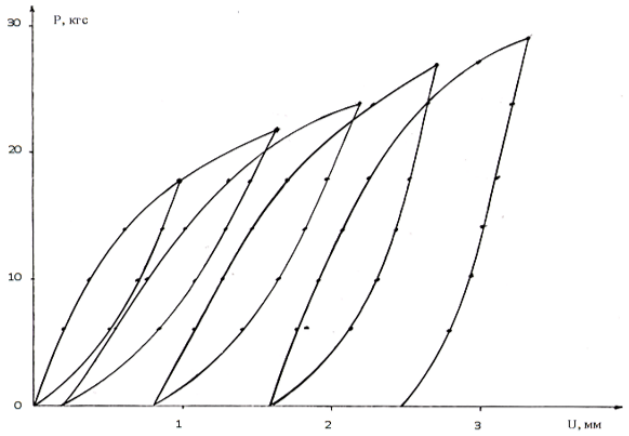

Рис. 2. График изменения относительного перемещения частей кости.

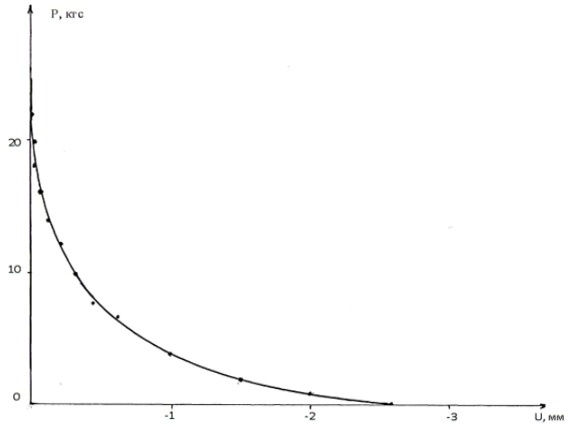

Рис. 3. Изменение значения перемещений системы при сжимающей нагрузке.

Рис. 4. Приспособление для создания крутящего момента.

После обработки полученных экспериментальных данных определены численные значения параметров перемещения и угла поворота системы. Из таблицы видно, что с увеличением значения крутящего момента в системе при одинаковых значениях сжимающей нагрузки увеличивается значение угла поворота. Увеличение значения сжимающей нагрузки в совокупности с увеличением крутящего момента приводит к увеличению значения угла поворота от первоначального положения примерно в три раза. Максимальное значение угла поворота при сжимающей нагрузке P=20,0 кгс, крутящем моментм M=30,0 кгс × см составляет φ=1,7 градуса. Практически пространственная система фиксации работает только на сжатие, из-за обеспечения необходимой прочности влияние крутящего момента незначительно. Исходя из этого, можно сделать вывод, что данная пространственная система фиксации обеспечена необходимой прочностью и устойчивостью при использовании в практике.

Таблица

Экспериментальные данные численных значений параметров перемещения и угла поворота системы

Параметры	Численные значения результатов экспериментов															
	цикл №1				цикл №2				цикл №3				цикл №4			
P, кгс	5	10	15	20	5	10	15	20	5	10	15	20	5	10	15	20
M, кгс × см	8	8	8	8	10	10	10	10	20	20	20	20	30	30	30	30
W, мм	1,8	2,2	2,4	2,5	1,8	2,2	2,4	2,5	1,8	2,2	2,4	2,5	1,8	2,2	2,4	2,5
φ, градус	0,5	1,0	1,2	1,3	0,6	1,2	1,3	1,4	0,8	1,3	1,4	1,5	1,1	1,4	1,6	1,7

Обсуждение

Данные литературы о том, что в новых конструкциях стержень имеет меньшую травматичность по сравнению спицами, достаточная площадь его контакта с костью жёсткость фиксации в аппарате «фиксатор-кость», а также оказывает сопротивление к деформациям [1,4,9,14] послужили основой для разработки методик чрескостного остеосинтеза переломов длинных костей нижних конечностей с использованием оригинальных конструкцией стержневых аппаратов наружной фиксации. Разработанная нами конструкция имеет такие же качества, как и другие аппараты наружной фиксации: простота применения, соответствие законам биомеханики, расстояние «металл-кость» сохраняется на всем протяжении конечности за счет ступенчатой формы аппарата, которая усиливает стабильность и сохраняет её до наступления консолидации перелома. При ходьбе уменьшается нагрузка на зону перелома.

Таким образом, разработана методика измерений микроперемещений частей системы пространственного аппарата фиксации при действии растягивающих, сжимающих и крутящих нагрузок различной интенсивности.

Система «фиксатор-кость» в стабильном режиме работает при осевом растяжении P=18 кгс и сжимающей нагрузке P=21,5 кгс, при снятии нагрузки система возвращается в первоначальное положение без деформаций.

Максимальное значение угла поворота при сжимающей нагрузке составляет P=20,0 кгс, крутящем моменте M=30,0 кгс × см – φ=1,7 градуса. Увеличение сжимающей нагрузки в совокупности с увеличением крутящего момента приводит к увеличению значения угла поворота от первоначального положения примерно в три раза.

Анализ полученных результатов показывает, что разработанный стержневой аппарат новый конструкции внешней фиксации является эффективным методом для остеосинтеза переломов длинных костей нижней конечности.

Литература

1. Дубров В.Э., Щербаков И.М., Сапрыкина К.А. и др. Математическое моделирование состояния системы «кость-металлофиксатор» в процессе лечения чрезвертельных переломов бедренной кости // Травматол. и ортопед. России. – 2019. – №1. – С. 113-121.
2. Жанаспаев А.М., Раисова Г.К., Жанаспаева Г.А., Рогозина С.В. Политравмы в структуре повреждений госпитализированных больных г. Семипалатинска. Организационные мероприятия по оптимизации лечения // Политравма. – 2007. – №4. – С. 8-10.
3. Колесников В.В. Пролонгированная антикоагуляционная терапия и профилактика тромбоза при политравме // Казанский мед. журн. – 2003. – Т. 84, №1. – С. 15-19.
4. Кривенко С.Н., Бодня А.И., Тарек Б. Сравнительная клиническая оценка внешних конструкций для остеосинтеза диафизарных переломов костей предплечья // Травма. – 2013. – Т. 14, №4. – С. 26-29.
5. Кривенко С.Н., Шпаченко Н.Н., Золотухин С.Е. Лечение пострадавших с высокоэнергетическими переломами костей нижних конечностей в остром периоде травматической болезни // Вестн. неотложной и восстановительной хирургии. – 2016. – Т. 1, №2. – С. 171-177.
6. Сухин Ю.В., Бодня А.И., Кривенко С.Н., Тарек Б. Первый опыт лечения диафизарных переломов костей предплечья с использованием оригинального устройства на стержневой основе // Літопис травматології та ортопедії. – 2013 (27-28). – №3-4. – С. 153-155.
7. Тарек Б. Диафизарные переломы костей предплечья и их лечение: Дис. … канд. мед. наук. – Одесса, 2015. – 189 с.
8. Федоров В.Г. Импрессионные переломы костей нижних конечностей. Определение, классификация, тактика лечения. – Кн. 1. – Ижевск, 2014. – 164 с.
9. Ямщиков О.Н., Норкин И.А., Емельянов С.А., Марков Д.А. Исследование и сравнительная оценка показателей прочности фиксации отломков модели бедренной кости различными типами аппаратов внешней фиксации и накостных пластин // Вестн. ТГУ. – 2014. – №6. – С. 1968-1970.
10. Cheng T., Xia R, Yan X. et al. Double-plating fixation of comminuted femoral shaft fractures with concomitant thoracic trauma // J. Int. Med. Res. – 2017. – Vol. 46, №1. – P. 440-447.
11. Greenfield L.J., Proctor M.C. Post trauma thromboembolism prophylaxis // J. Trauma. – 1997. – Vol. 42, №1. – P. 100-103.
12. Montgomery K.D. Thromboembolic complications in patients with pelvic trauma //Clin. Orthop. -1996. -Aug.329. -P. 68-87.
13. Pape H.C. Effects of changing strategies of fracture fixation on immunologic changes and systemic complications after multiple trauma: damage control orthopedic surgery // J. Orthop. Res. – 2008. – Vol. 26, №11. – P. 1478-1484.
14. Stuby F.M., Lenz M., Doebele S. et al. Symphyseal fixation in open book injuries cannot fully compensate anterior SI joint injury – A biomechanical study in a two-leg alternating load model // PLoS One. – 2017. – Vol. 27.
15. Yang B., Bundkirchen K., Krettek Ch. Traumatic injury pattern is of equal relevance as injury severity for experimental (poly)trauma modeling // Sci. Rep. – 2019. – Vol. 123. – P. 1-12.

ЭКСПЕРИМЕНТАЛЬНОЕ ОЦЕНКА ПРОЧНОСТИ РАЗРАБОТАННОГО СТЕРЖНЕВОГО АППАРАТА НОВЫЙ КОНСТРУКЦИИ ДЛЯ ОСТЕОСИНТЕЗА ПЕРЕЛОМОВ ДЛИННЫХ КОСТЕЙ НИЖНЕЙ КОНЕЧНОСТИ

М.Ю. Каримов, Ф.Б.Салохиддинов, Тешабаев З.Р.

Цель: *исследование стабильности разработанного стержневого аппарата новой конструкции внешней фиксации на месте имитируемого перелома.* ***Материал и методы:*** *материалом биомеханических исследований явилась система «аппарат-кость». Проведены тесты на торсионные, осевые компрессионные и растягивающие нагрузки.* ***Результаты:*** *система «фиксатор-кость» стабильном режиме работает при осевом растяжении P=18 кгс и сжимающей нагрузке P=21,5 кгс, при снятии нагрузки система восстанавливается в первоначальное положение без деформаций. Максимальное значение угла поворота при сжимающей нагрузке составляет P=20,0 кгс, крутящего момента M=30,0 кгс × см – φ=1,7 градуса. Увеличение сжимающей нагрузки в совокупности с увеличением крутящего момента приводит к увеличению значения угла поворота от первоначального положения примерно в три раза.* ***Выводы:*** *разработанный стержневой аппарат новый конструкции внешней фиксации обладает необходимой прочностью и устойчивостью и может быть рекомендован для применения в практике.*

Ключевые слова*: биомеханика, стержневой аппарат, «фиксатор-кость».*

УДК: 617.55-007.4-089.168.1-089.844

ОСОБЕННОСТИ АЛЛОГЕРНИОПЛАСТИКИ ПРИ ПОСЛЕОПЕРАЦИОННЫХ ВЕНТРАЛЬНЫХ ГРЫЖАХ В ПОЗИЦИИ ONLAY В УСЛОВИЯХ ИНФИЦИРОВАНИЯ В ЭКСПЕРИМЕНТЕ

Турсуметов А.А., Ахмедов А.И., Исроилов Р.И., Жафаров Х.М., Зупаров К.Ф.

OPERATSIYADAN KEYINGI VENTRAL CHURRALARNI ONLAY USULDAGI ALLOGERNIOPLASTIKANING OPERATSIYASINI INFEKTSIYA BILAN ZARARLANGANDAGI O'ZIGA XOS XUSUSIYATLARINI TAJRIBADA O'RGANISH

Tursumetov A.A., Ahmedov A.I., Isroilov R.I., Jafarov X.M., Zuparov K.F.

FEATURES OF ALLOHERNIOPLASTY FOR POSTOPERATIVE VENTRAL HERNIAS IN THE ONLAY POSITION UNDER CONDITIONS OF INFECTION IN THE EXPERIMENT

Tursumetov A.A., Akhmedov A.I., Isroilov R.I., Jafarov Kh.M., Zuparov K.F.

Ташкентский педиатрический медицинский институт, Республиканский центр патологической анатомии

Maqsad: *endoprotez natijalarni eksperimental o'rganish, shuningdek, eksperimentda infektsiya fonida jarohatni yiringlashning oldini olish va implantni rad etish choralarini ishlab chiqish.* ***Material va usullar:*** *tajribada polipropilen (PP) to'rni qoplash uchun O'zbekiston Respublikasi Fanlar akademiyasi kimyo va polimerlar fizikasi ilmiy-tadqiqot markazi va «RSNPTSKH akad. V. Vohidov» Davlat muassasasida ishlab chiqarilgan yangi mahalliy kollagen Gemogubka preparati ishlatilgan. In vivo jonli ravishda o'tkazilgan tajribada, qorin parda churrasi asosiy behushligi ostida og'irligi 200-250 g bo'lgan jinsiy etuk 60 ta oq kalamushga taqbid qilindi.* ***Natijalar:*** *«Gemogubka» ni miramistin bilan birgalikda qo'llash holatlarida jarohatlarda antiseptikni uzoq vaqt saqlash yiringli-yallig'lanish asoratlarini pasaytiradi va to'rni to'qimalardan ajralishini oldini oladi.* ***Xulosa:*** *olingan natijalar klinik amaliyotda foydalanish uchun ishlab chiqilgan usulni tavsiya etishga imkon beradi.*

Kalit so'zlar: *operatsiyadan keyingi ventral churra, onlay holatida allogernioplastika, infektsiya, mahalliy gemostatik kollagen Gemogubka, miramistin.*

Objective: *Experimental study of the results of endoprosthetics, as well as development of measures for implantation prevention of wound suppuration and rejection of the implant against the background of infection in the experiment.* ***Material and methods:*** *In the experiment, to cover the polypropylene (PP) mesh, a new domestic preparation Hemogubka collagen, developed at the Research Center of Chemistry and Physics of Polymers of the Academy of Sciences of the Republic of Uzbekistan and Republican Specialized Center for Surgery named after V.V. Vakhidova. In an experiment in vivo, a hernia of the abdomen was simulated on 60 sexually mature outbred white rats weighing 200-250 g under ether anesthesia.* ***Results:*** *The use of a new domestic drug, a local hemostatic collagen hemogonge in combination with the antiseptic miramistin provides a prolonged presence of the antiseptic around the mesh and thus reduces the inflammatory process and prevents mesh rejection.* ***Conclusions:*** *The results obtained allow us to recommend the developed method for use in clinical practice.*

Key words: *postoperative ventral hernia, allohernioplasty in the onlay position, infection, local hemostatic Collagen hemoguba, miramistin.*

Актуальность проблемы лечения послеоперационных вентральных грыж (ПВГ), особенно больших и гигантских, обусловлена большим количеством рецидивов, которые встречаются в 10-60% [4], а по данным некоторых авторов, в 85% наблюдений [1,3]. Одним из вариантов аллогерниопластики является расположение протеза в подкожной клетчатке – метод onlay [4]. Общее количество специфических осложнений после onlay пластики в раннем послеоперационном периоде составляет от 12,5 до 41%.

Непосредственные результаты лечения больных по onlay технологии показали, что серомы имеют место в 3,2-37%, инфильтраты – в 1-6,9%, гематомы – в 2-7,2%, некрозы кожи и подкожной клетчатки – в 1,1-4% [8-10]. Несмотря на противоположные мнения относительно onlay пластики грыж, в ряде случаев интраоперационно не представляется возможным выделение предбрюшинного пространства с последующим размещением в нем сетчатого имплантата по методике sublay. Единственным возможным решением в таком случае становится применение надапоневротической пластики.

Современная герниология не мыслима без применения синтетических материалов при аллопластике вентральных грыж. Благодаря синтетическим материалам, количество рецидивов грыж удалось уменьшить, однако при этом возникла новая проблема, характерная для хирургии имплантатов – увеличение частоты случаев инфекции в области хирургического вмешательства [5,6]. Вместе с этим ранее было доказано, что полипропиленовый протез при имплантации в инфицированных условиях не способствует задержке инфекции в ране, не ухудшает условия для ее дренирования и существенно не влияет на течение раневого процесса, что делает возможным его применение без риска развития осложнений [4,7].

Существующие методы профилактики нагноений послеоперационной раны, разработанные для операций в первично стерильных тканях [3,10], не эффективны при наличии в них инфекции, кото-

рая формирует воспалительный вал вокруг гнойно-воспалительных очагов, препятствуя системной антибиотикотерапии, что в дальнейшем приводит к нагноению раны с отторжением трансплантата. В настоящее время с целью профилактики послеоперационных раневых осложнений в условиях инфицирования предложен ряд методик, связанных с дополнительной имплантацией в зону пластики препаратов и материалов, тем или иным способом [2,5], однако все эти методы не нашли широкого применения.

Цель исследования

Экспериментальное изучение результатов эндопротезирования, а также разработка мер имплантационной профилактики нагноения раны и отторжения имплантата на фоне инфицирования в эксперименте.

Материал и методы

Экспериментальным исследованиям предшествовало изучение наличия дремлющей у больных с послеоперационными грыжами инфекции, а также характера микрофлоры при наличии раневых свищей в области грыжевого мешка и пейзажа бактерий в случае нагноения послеоперационных ран после аллогерниопластики, грыжевая вода при ущемленных грыжах. С этой целью бактериологическому исследованию подвергнуты удаленные во время операции старые лигатуры, иссеченные гранулемы и фрагменты рубцово-измененных краев апоневроза, грыжевая вода. Всего образцов 97. Высев патогенной микрофлоры составил 47-59%. Можно утверждать, что большая часть операций аллогерниопластики проходят в условиях заведомо инфицированных тканей. В случае нагноений послеоперационных ран индикаторными для нагноений ран инфекциями были: Staphylococcus aureus (27,2%), Staphylococcus epidermidis (5,4%), Escherichia coli (45,4%) и незначительное количество других групп бактерий (Klebsiella pneumonia), в 7,3% случаев роста не было.

На первом этапе мы провели стендовые испытания для определения чувствительности Staphylococcus aureus, Staphylococcus epidermidis, Escherichia coli, то есть клинических штаммов бактерий к антибиотику мирамистин 0,01%. Препарат оказывает выраженное бактерицидное действие в отношении грамположительных (Staphylococcus spp., Streptococcus spp.), грамотрицательных (в т.ч. Pseudomonas aeruginosa, Escherichia coli, Klebsiella spp.) микроорганизмов.

В эксперименте для покрытия полипропиленовой (ПП) сетки нами был использован новый отечественный препарат Гемогубка коллагеновая, разработанный в Научно-исследовательском центре химии и физики полимеров АН РУз и ГУ «РСНПМЦХ им. акад. В. Вахидова».

Грыжа живота была смоделирована в эксперименте in vivo у 60 половозрелых беспородных белых крыс массой 200-250 г под эфирным наркозом.

Работа проведена в полном соответствии с законодательством («Правила гуманного обращения с лабораторными животными», «Деонтология медико-биологического эксперимента») и этическими принципами, установленными Европейской конвенцией по защите позвоночных животных, используемых для экспериментальных и других научных целей (принята в Страсбурге 18.03.1986 г. и подтверждена в Страсбурге 15.06.2006 г.).

Экспериментальное исследование проводилось для разработки мер по улучшению результатов аллогерниопластики в условиях инфицирования.

В 1-й серии экспериментов для пластики использовали ПП сетку, покрытую гемогелем, на инфицированную рану в позиции onlay (30 крыс). Во 2-й серии экспериментов произведена имплантация ПП сетки, обработанной гемогелем в комбинации с мирамистином, в позиции onlay на инфицированную рану (30 крыс). Экспериментальным животным в операционную рану с целью ее инфицирования вводили 1 мл смеси микробной взвеси, содержащей 2 млрд микробных тел Staphylococcus aureus и Escherichia coli.

Течение раневого процесса изучали по продолжительности его отдельных фаз на основании стандартных клинических критериев: сроки ликвидации перифокальной реакции, характер и количество отделяемого, срок очищения раны и появление грануляций, частота нагноения раны с отторжением ПП сетки. Объектом морфологического исследования служили блоки, иссеченные по срокам исследования мышечно-апоневротические участки передней брюшной стенки с фрагментом полипропиленовой сетки.

Микроскопирование и микрофотосъемка осуществлялось с помощью оптической системы, состоящей из светового микроскопа Leisa CME, цифровой окуляр-камеры DCM-500 и программы FUTURE WINJOE.

Статистическая обработка данных проводилась при помощи программного обеспечения Microsoft Office Excel 2016 и Statistica 10.0.

Показатели представлены в виде среднеарифметического и его ошибки (M±m). Достоверность различий средних величин определяли с помощью t-критерия Стьюдента. Результат считался статистически достоверным при $p<0,05$.

Результаты и обсуждение

Заживление раны у животных 1-й серии эксперимента сопровождалось прогрессирующим ростом обсемененности ткани с частым присоединением вторичной инфекции, которая клинически проявлялась возникновением прогрессирующей гнойно-воспалительной реакции (нагноение раны).

У животных 2-й серии, у которых для пластики использовалась ПП сетка, обработанная гемогубкой, пропитанной мирамистином, раневой процесс протекал более благоприятно, с приживлением ПП имплантата.

Нами проведен сравнительный анализ результатов морфологических исследований раневого процесса при использовании только ПП сетки, обработанной гемогубкой, и ПП сетки, обработанной гемогубкой в комбинации с мирамистином в условиях инфицирования.

В эксперименте для создания условий микробной обсемененности в послеоперационную рану животных вводили 1 мл физиологического раствора, содержащего 2 млрд взвесь микробных тел суточной культуры Staphylococcus aureus и E. coli. После имплантации ПП сетки кожу и подкожно-жировую клетчатку также наглухо ушивали.

Через сутки (1-я серия экспериментов) после герниопластики экспериментальной грыжи в условиях инфицирования в тканях области швов операционной раны обнаруживались признаки прогрессирующей воспалительной реакции в виде нарастающего отёка и появления обширных мелкоточечных или сливных кровоизлияний. Со 2-х суток послеоперационного периода отмечалось выделение между швами мутного экссудата с неприятным запахом.

Признаки гнойного воспаления в области зашитой раны сохранялись на протяжении 6-7 дней, после чего у 3 крыс отмечалось более благоприятное течение раневого процесса с выделением серозно-гнойного выпота, но с заживлением на 10-11-е сутки. У 17 животных возникло частичное расхождение краёв раны, которая затем постепенно очистилась от гнойно-некротического содержимого. У 14-м суткам раны у них практически зажили вторичным натяжением, отторжения ПП сетки не наблюдалось. У 10 крыс на 6-7-е сутки послеоперационного периода гнойно-воспалительный процесс прогрессировал, что у 5 животных привело к полному расхождению краёв раны вследствие её тотального нагноения с частичным (фрагментарным), но с заживлением раны вторичным натяжением с грубыми краями раны на 18-19-е сутки без отторжения ПП сетки. У 3 крыс наступило полное отторжение имплантата.

Во 2-й серия экспериментов для пластики экспериментальной грыжи ПП использовали имплантат в комбинации с ГемГ + мирамистин.

В зоне зашитой раны на протяжении первых 3-4-х суток у всех животных наблюдался умеренный отёк тканей; изредка на коже отмечались единичные диапедезные кровоизлияния. У 4 крыс со 2-3-х суток после операции через линию швов зарегистрировано появление скудного серозного отделяемого, частичное нагноение послеоперационной раны. У 22 животных воспалительные явления в области послеоперационной раны купированы на 5-6-е сутки после операции, а к 7-8-м суткам раны зажили первичным натяжением. У остальных 4 животных в эти же сроки воспалительная реакция в области послеоперационной раны сохранялась, что привело к частичному расхождению её краёв. Подавление перифокальной реакции и очищение ран от некротических масс у этих животных регистрировались к 10-11-м суткам послеоперационного периода, а заживление вторичным натяжением – на 13-14-е сутки.

При световой микроскопии на 3-и сутки у животных, у которых использован обработанный ГемГ ПП, но без антибиотика (контрольная группа) отмечается острый воспалительный процесс вокруг нитей и в петлях ячеек с некрозом основания, то есть материнской ткани (рис. 1а). Окружающая ткань в стадии реактивного воспаления, богата сегментоядерными лейкоцитами, нейтрофилами и гистиоцитами. Происходит яркий процесс секвестризация обломков окружающей ткани. На поверхности нитей содержатся уплощённые макрофаги и отложения фибриноидных масс с плазменными белками. Встречаются небольшие лейкоцитарные инфильтраты.

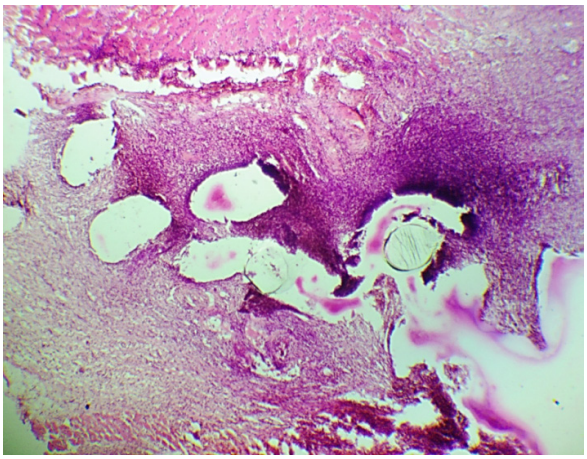

а

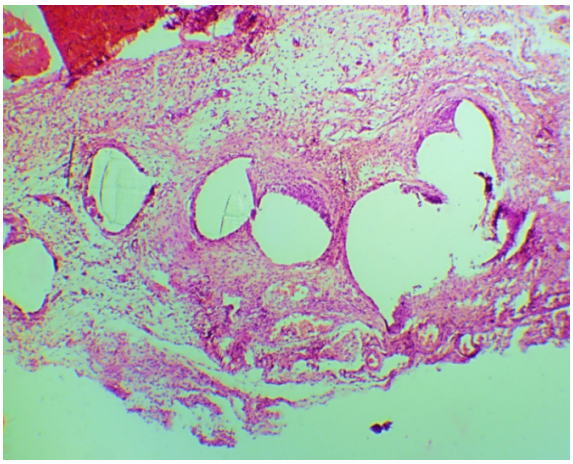

б

Рис. 1. 3-и сут. Контрольная группа (без мирамистина). Инфицированный эндопротез (ПП нить, сетка). Фибринозно-лейкоцитарный инфильтрат, окружающий нити эндопротеза. Окраска гематоксилином и эозином. Ув. х80 (а). Основная группа. Инфицированный эндопротез (ПП нить, сетка, ГемГ + мирамистин). Окраска гематоксилином и эозином. Ув. Х80 (б).

На 3-и сутки при имплантации (рис. 1б) эндопротеза ПП + ГемГ + мирамистин» (основная группа) вокруг нитей наблюдался выраженный отек ткани, воспалительно-клеточный инфильтрат, состоящий из клеток-нерезидентов. В поле зрения преобладают лимфоциты и нейтрофилы. При этом в непосредственной близости от нитей эндопротеза встречалось большое количество макрофагов в стадии фагоцитоза. На внутренней поверхности брюшной стенки на уровне фасций имеется эндопротез, окутанной тонкой капсулой, признаки образование коллагеновых волокон отсутствуют.

Таким образом, на 3-и сутки морфологическая картина, наблюдаемая в соединительной ткани, полностью соответствует экссудации, степень выраженности которой значительно больше, чем в стерильных условиях. Подтверждением этому является не только большая площадь инфильтрата, но и преобладание в поле зрения нейтрофилов, макрофагов, тучных клеток в стадии дегрануляции, в том числе и при использовании эндопротезов с антибактериальными свойствами, то есть на 3-и сутки у животных обеих групп еще продолжается воспалительно-дегенеративный процесс.

При изучении микропрепаратов с использованием эндопротезов ГемГ без мирамистина (контрольная группа) на 7-е сутки было выявлено, что волокнистая соединительная ткань дермы резко отечна, кровеносные сосуды полнокровны, вокруг них располагается большое количество тучных клеток, находящихся в разных стадиях функциональной активности (рис. 2а). Эндоперитонеальная поверхность париетальной брюшины тотально разрушена, с распадом апоневроза. Диффузная воспалительная инфильтрации по всей поверхности микросреза. Имеется признаки ангиоматоза без пролиферации клеток. В области фиксации сетки кольцевидный ободок представлен грубой фиброзной тканью с неравномерной васкуляризацией и с перифокальной диффузно-мононуклеарной воспалительной инфильтрацией с примесью нейтрофилов.

В основной группе (ПП + ГемГ + мирамистин) на 7-е сутки (рис. 2б) вокруг нитей ПП сетки по-прежнему сохранялась умеренная воспалительная клеточная инфильтрация. Однако сетчатый протез был окружен капсулой, капсула тоньше по сравнению с поздними сроками, коллагеновая капсула бедна пролиферируемыми клетками, между нитями скопление мезенхимального белкового содержимого, характер мукоидного и фибриноидного набухания рыхлый, с сетчатой структурой. Ткань вокруг имплантата приобретает рыхлую ячеистую структуру с очагами миксоматозного вида. Вокруг отмечается скопление лимфо- и гистиоцитарных инфильтратов, сосудистые образования скудные.

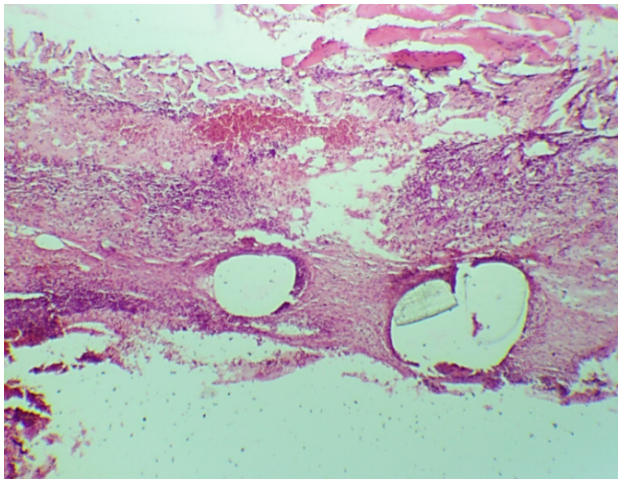

а

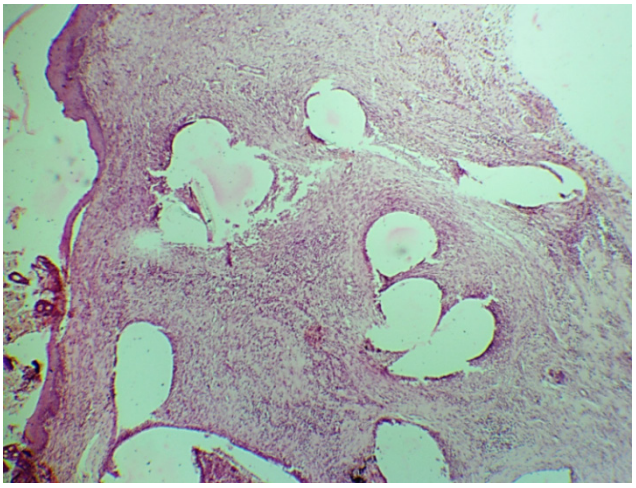

б

Рис. 2. 7-е сут. Контрольная группа. Инфицированный эндопротез (ПП нить, сетка). Фрагмент передней брюшной стенки с отрывками сетчатого эксплантата. Окраска гематоксилином и эозином. Ув. х80 (а). Основная группа. Инфицированный эндопротез (ПП нить, сетка + ГемГ + мирамистин). Окраска гематоксилином и эозином. Ув. х50 (б).

Таким образом, на 7-е сутки у животных основной группы отмечается умеренно выраженная воспалительная реакция, имеются участки скопление лимфо- и гистиоцитарных инфильтратов, нейтрофильных гранулоцитов, макрофагов, лимфоцитов и плазмоцитов. В контроле на срезах сохраняются признаки острого воспалительного процесса и альтерации. Имеется острый некроз с деструкцией окружающей ткани, интенсивно гиперхромная оболочка вокруг нитей, неравномерный отек межуточной ткани с серозным экссудатом.

На 14-е сутки при использовании эндопротеза ПП + ГемГ (контрольная группа, без мирамистина) наблюдается формирование соединительнотканной капсулы. На нитях протеза многочисленные активные фибробласты. В поле зрения гигантские многоядерные клетки небольших размеров, количество темнобазофильных ядер в них варьирует от 4-6, располагаются они по периферии клеток. Капсула эндопротеза без волокнистых образований и частично наркотизирована, по краям распад капсулы за счёт инфильтрации сегментоядерными лейкоцитами (рис. 3а).

На 14-е сутки выраженность воспалительных изменений вокруг нитей ПП с ГемГ и мирамистином (основная группа) (рис. 3б) существенно уменьшалась. Эндопротез был окружен соединительнотканной капсулой, состоящей из тонких коллагеновых волокон. В непосредственной близости к нитям сохранялась воспалительная клеточная инфильтрация. Местами видно начало образования тонких коллагеновых волокон. В дальнейшем нити имплантата окружают тонковолокнистая соединительная ткань, богатая клеточными элементами. К поверхности нитей прилежат уплощенные фибробласты. В промежутках между нитями присутствуют макрофаги.

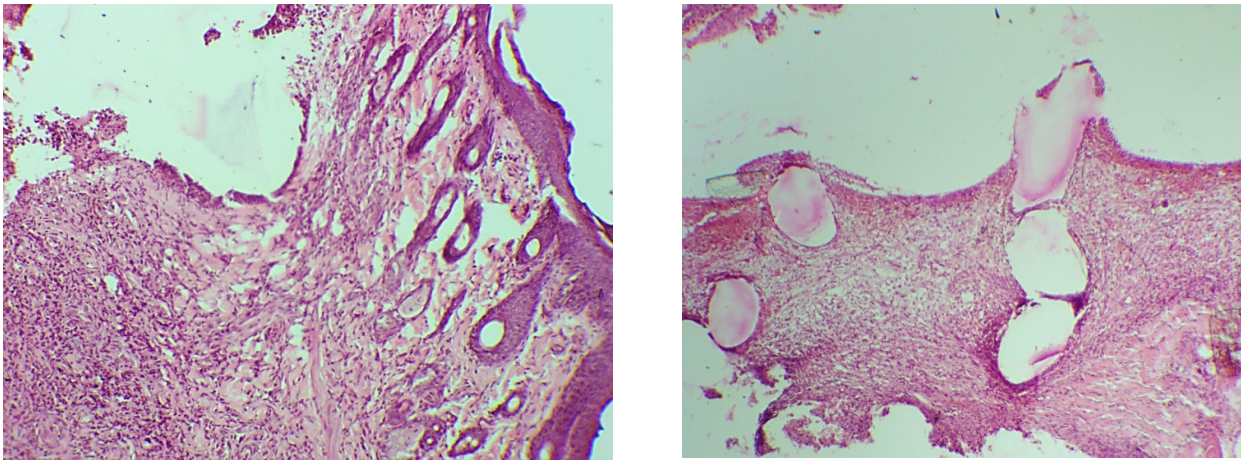

а б

Рис. 3. 14-е сут. Контрольная группа без мирамистина. Инфицированный эндопротез (ПП нить, сетка + ГемГ). Окраска гематоксилином и эозином. Ув. х80 (а). Основная группа. Инфицированный эндопротез (ПП нить, сетка + ГемГ + мирамистин). Окраска гематоксилином и эозином. Ув. х100 (б).

Таким образом, к 14-м суткам в препаратах с использованием имплантата с обработкой ГемГ с мирамистином определяется уже хорошо сформированная соединительнотканная капсула, хотя еще сохраняется незначительная микробная обсемененность. В контрольной группе капсула эндопротеза без волокнистых образований и частично наркотизирована, по краям распад капсулы за счёт инфильтрации сегментоядерными лейкоцитами, инфильтрация, отеки.

На 21-е сутки (контрольная группа) нити были окружены тонким слоем рыхлой соединительной ткани, которая без резких границ переходила в окружающую клетчатку. В глубоких слоях располагались коллагеновые волокна, приобретающие упорядоченное направление (рис. 4а). На поверхности нитей клетки располагаются более тесно, образуя концентрические слои. Диффузная мононуклеарная воспалительная инфильтрация проникают в межмышечные пространства с некрозом и деструкцией мышечных волокон. Нити эндопротеза окружает рыхлая тонковолокнистая соединительная ткань, богатая клеточными элементами, содержащая макрофаги, многоядерные гигантские клетки инородных тел и молодые фибробласты.

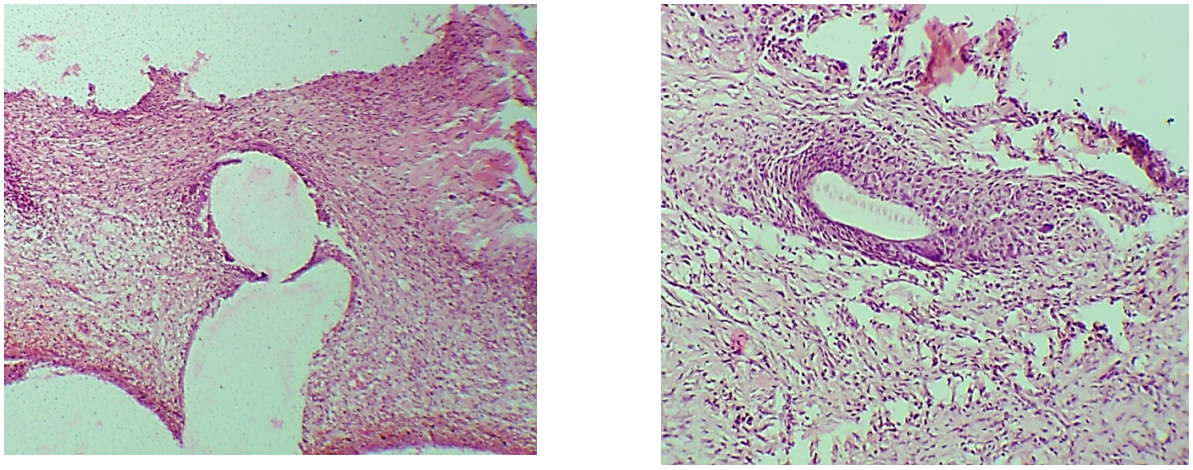

а б

Рис. 4. 21-е сут. Контрольная группа. Микрофотография ткани, окружающей эндопротез ПП + ГемГ без мирамистина в условиях микробной обсемененности. Окраска гематоксилином и эозином. Ув. х100 (а). Основная группа. ПП сетка + ГемГ + мирамистин (б). Окраска гематоксилином и эозином.

Как видно рисунка 4б, на 21-е сутки у животных основной группы развивается пролиферативная реакция с большим количеством фибробластов, расположенных между редкими волокнами коллагена, располагаются неупорядоченно. Они тонкие, с высоким содержанием аморфного межклеточного вещества. Отмечается также обильное образование сосудистой сети в зоне пролиферации молодой соединительной ткани. Нить эндопротеза окружена формирующейся кольцевидной соединительнотканной капсулой, содержащей лимфогистиоциты, макрофаги и многоядерные гигантские клетки инородных тел. На поверхности нитей клетки уплощены, образуют сплошной слой. Встречаются клетки с хаотичным распределением ядер, но иногда ядра крупнее, а их количество меньше.

Таким образом, на 21-е сутки в основной группе нити сетчатого эндопротеза окружала волокнистая

соединительнотканная капсула. Незначительные воспалительные изменения имели место только в непосредственной близости от эндопротеза. Нить эндопротеза окружена формирующейся кольцевидной капсулы из лимфогистиоцитов, макрофагов и многоядерных гигантских клеток инородных тел. На поверхности нитей клетки уплощены, образуют сплошной слой. В контрольной группе нити эндопротеза окружает рыхлая тонковолокнистая соединительная ткань, богатая инфильтратами, воспалительными клеточными элементами, содержащая молодые фибробласты, макрофаги, многоядерных гигантских клеток инородных тел.

На 30-е сутки в контрольной группе (рис. 5а) сравнения (ПП + без мирамистина) вокруг протеза отмечается скопление с клеточно-тканевыми реакциями. В основном идет процесс формирования зрелой соединительнотканной капсулы с пролифераций трансформаций и дифференциаций клеток. Но сохраняется воспалительные явления, а именно слабо выраженные лимфоплазмоцитарные инфильтраты с примесью макрофагов.

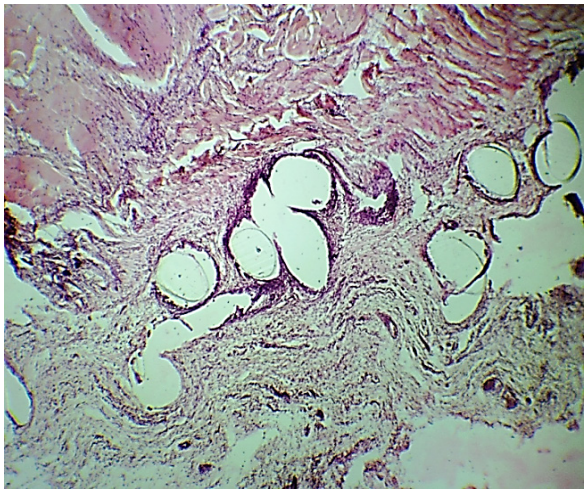

а

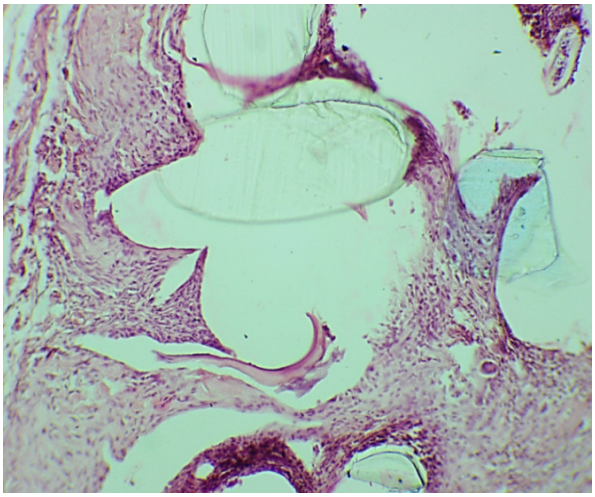

б

Рис. 5. 30-е сут. Контрольная группа. ПП сетка + ГемГ. Слабовыраженные лимфоплазмоцитарные инфильтраты с примесью макрофагов. Окраска гематоксилином и эозином. Ув. х80 (а). Основная группа. ПП сетка + мирамистин + ГемГ. Окраска гематоксилином и эозином. Ув. х150 (б).

Вокруг нитей эндопротеза ПП имеются многоядерные гигантские клетки инородных тел, отмечается формирование мощной соединительнотканной капсулы толщиной 2,6 мм, от которой отмечается врастание молодых соединительнотканных волокон в ячейки эндопротеза. Капсула представлена 5-10 слоями коллагеновых грубых волокон, внутренние слои капсулы имеют концентрическую ориентацию вокруг сетчатых имплантов, снаружи плавно переходят в пучки коллагеновых волокон соединительной ткани.

На 30-е сутки нити эндопротеза (рис. 5б) у животных основной группы окружала соединительнотканная капсула, состоящая из упорядоченно расположенных и ориентированных вдоль эндопротеза коллагеновых волокон, то есть вокруг нити сетки формируется гладкая соединительнотканная капсула. Пролиферация и трансформация клеток вокруг эксплантата. Отмечается образование макрофагов, лаброцитов, гигантских клеток, фибробластов и фиброцитов, и единичных лимфоцитов.

Таким образом, имплантация ПП с ГемГ протеза в заведомо инфицированные ткани во всех случаях ведёт к нагноению раны, но без отторжения имплантата, даже на фоне гнойно-воспалительного процесса, который продолжается до 14 суток и более. Имплантация ПП с ГемГ в комбинации с мирамистином в условиях инфицирования обеспечивает подавление гнойно-воспалительного процесса в ране на 7-14-е сутки и обеспечивает приживление имплантата.

Выводы

1. Причиной развития послеоперационных гнойных осложнений у 47-59% больных с послеоперационными вентральными грыжами живота в случаях имплантации синтетического протеза является не иссеченные во время операции лигатурные свищи и воспалительные инфильтраты, возникающие после ранее выполненных операций, что приводит к нагноению раны и отторжению имплантата.

2. В условиях эксперимента имплантация сетчатого полипропиленового протеза, обработанного гемогубкой без антисептика, в позиции onlay в заведомо инфицированные ткани во всех случаях ведёт к нагноению раны, а в ряде случаев с отторжением имплантата.

3. В условиях инфицирования имплантация сетчатого полипропиленового протеза, обработанного гемогубкой в комбинации с антисептиком мирамистином, в позиции onlay обеспечивает подавление гнойно-воспалительного процесса на 7-14-е сутки и приживление имплантата.

4. Разработанный способ местной профилактики гнойных раневых осложнений при аллогерниопластике в условиях инфицирования, с использованием полипропиленовой сетки, обработанной гемогубкой и мирамистином, обеспечивает пода-

вление инфекции и воспалительной реакции в раны и позволяет снизить частоту ранних гнойно-воспалительных осложнений, поэтому этот способ можно рекомендовать для клинического применения.

Литература

1. Заривчацкий М.Ф., Яговкин В.Ф. Сравнительная оценка результатов оперативного лечения больших и гигантских послеоперационных вентральных грыж // Вестн. хир. им. И. И. Грекова. – 2005. – №6. – С. 33-37.
2. Корнилаев П.Г., Плечев В.В., Шавалаев Р.Р. Имплантационная профилактика гнойно-воспалительных раневых осложнений // Хирург. –2011. – №4. – С. 12-17.
3. Кузнецова В.М., Паршаков А.А., Афанасьевская Е.В. Ингибирование адгезии бактерий стафилококкус на сетчатых имплантатах в комбинации с биоцидами (in vitro) // Антибиотики и химиотерапия. – 2017. – Т. 62, №11-12. – С. 12-20.
4. Суховатых Б.С., Нетяга А.А., Валуйская Н.М. Герниопластика без натяжения полипропиленовым эндопротезом «Эсфил» у больных с ущемленными грыжами живота больших и гигантских размеров // Вестн. хир. – 2005. – №6. – С. 38-41.
5. Черкасов М.Ф., Хиндикайнен А.Ю., Помазков А.А., Сулима В.И. Экспериментальное обоснование способа профилактики послеоперационных раневых осложнений герниопластики // Соврем. пробл. науки и образования. – 2017. – №3. – С. 17-23.
6. Baucom R.B., Ousley J., Oyefule O.O. et al. Evaluation of long-term surgical site occurrences in ventral hernia repair: implications of preoperative site independent MRSA infection // Hernia. – 2016. – Vol. 20, №5. – P. 701-710.
7. Edmiston C.E., McBain A.J., Kiernan M., Leaper D.J. A narrative review of microbial biofilm in postoperative surgical site infections: clinical presentation and treatment // J. Wound. Care. – 2016. – Vol. 25. – P. 693-702.
8. Chevrel J. P.Traitement des grandes eventrations medians par plastic en pale tot et prosthese // Nouv. Presse Med. – 1979. – Vol. 8, №2. – P. 695-696.
9. Cobb W.S., Carbonell A.M., Kalbaugh C.L. et al. Infection risk of open placement of intraperitoneal composite mesh // Amer. Surg. – 2009. – 75. – P. 762-768.
10. Sanders D., Lambie J., Bond P., Moate R., Steer J.A. Anin vitro study assessing the effect of mesh morphology and suture fixation on bacterial adherence // Hernia. – 2013. – Vol. 17, №6. – P. 779-789.

ОСОБЕННОСТИ АЛЛОГЕРНИОПЛАСТИКИ ПРИ ПОСЛЕОПЕРАЦИОННЫХ ВЕНТРАЛЬНЫХ ГРЫЖАХ В ПОЗИЦИИ ONLAY В УСЛОВИЯХ ИНФИЦИРОВАНИЯ В ЭКСПЕРИМЕНТЕ

Турсуметов А.А., Ахмедов А.И., Исроилов Р.И., Жафаров Х.М., Зупаров К.Ф.

Цель: *экспериментальное изучение результатов эндопротезирования, а также разработка мер имплантационной профилактики нагноения раны и отторжения имплантата на фоне инфицирования в эксперименте.* **Материал и методы:** *В эксперименте для покрытия полипропиленовой (ПП) сетки использован новый отечественный препарат Гемогубка коллагеновая, разработанный в Научно-исследовательском центре химии и физики полимеров АН РУз и ГУ «РСНПЦХ им. акад. В. Вахидова». В эксперименте in vivo была смоделирована грыжа живота на 60 половозрелых беспородных белых крысах массой 200-250 г под эфирным наркозом.* **Результаты:** *использование нового отечественного препарата, местного гемостатика Гемогубка коллагеновая в комбинации с антисептиком мирамистин обеспечивает пролонгированное присутствие антисептика вокруг сетки и таким образом уменьшить гнойно-воспалительный процесс, предупредить отторжение сетки.* **Выводы:** *полученные результаты позволяют рекомендовать разработанный метод для использования в клинической практике.*

Ключевые слова: *послеоперационные вентральные грыжи, аллогерниопластика в позиции onlay, инфицирование, местный гемостатик Гемогубка коллагеновая, мирамистин.*

УДК: 616.55-007.43-089.843

ОСОБЕННОСТИ ПРОФИЛАКТИКИ РАНЕВЫХ ОСЛОЖНЕНИЙ ПРИ АЛЛОПЛАСТИКЕ УЩЕМЛЕННЫХ ПОСЛЕОПЕРАЦИОННЫХ ВЕНТРАЛЬНЫХ ГРЫЖ

Абдуллажанов Б.Р., Бабаджанов А.Х., Нишанов М.Ф., Исаков П.М.

HIBSXONADA KESILGAN VENTRAL CHURRALAR ALLOPLASTIKASIDA YARA ASORATLARINI OLDINI OLISH XUSUSIYATLARI

Abdullajanov B.R., Babajanov A.X., Nishanov M.F., Isaqov P.M.

FEATURES OF PREVENTION OF WOUND COMPLICATIONS IN ALLOPLASTY OF INCARCERATED INCISIONAL VENTRAL HERNIAS

Abdullajanov B.R., Babadjanov A.Kh., Nishanov M.F., Isakov P.M.

Андижанский государственный медицинский институт, Республиканский специализированный научно-практический медицинский центр хирургии им. акад. В. Вахидова

Maqsad: *qamoqxonada kesilgan ventral churra alloplastikasida yara asoratlarini oldini olish bo'yicha optimallashtirilgan texnikani qo'llash natijalarini tahlil qilish.* ***Material va usullar:*** *2015-2020 yillarda Andijon viloyati ko'p tarmoqli tibbiyot markazining jarrohlik bo'limida shoshilinch operatsiya qilingan, bo'g'ilgan ventral churrasi bo'lgan 147 bemor kuzatuv ostida bo'lgan. Asosiy guruhga ko'rsatilgan tashxis qo'yilgan 56 bemor, taqqoslash guruhiga 91 bemor kirgan.* ***Natijalar:*** *taklif qilingan chora-tadbirlar yaqin vaqt ichida yara asoratlari bilan kasallanishni 20,9 dan 7,1% gacha kamaytirishga, bemorlarning intensiv terapiya bo'limida bo'lish vaqtini 1,5 ± 0,1 dan 1,2 ± 0,1 kungacha va umuman kasalxonada kamaytirishga imkon berdi. Uzoq muddatli o'ziga xos asoratlarni rivojlanish xavfini 10,8 dan 4,3% gacha kamaytirish uchun 7,7 ± 0,1 dan 6,7 ± 0,1 kungacha bo'lgan davr.* ***Xulosa:*** *profilaktika chorasi sifatida jarohatlar asoratlari rivojlanishining intraoperativ profilaktika usulidan foydalanish, bo'g'ib qo'yilgan ventral churrasi bo'lgan bemorlarni jarrohlik davolash natijalarini umuman yaxshilashga imkon berdi.*

Kalit so'zlar: *cheklangan ventral churra, alloplastika, yaraning asoratlari, operatsiya ichidagi profilaktika.*

Objective: *To analyze the results of the application of an optimized technique for the prevention of wound complications in alloplasty of incarcerated incisional ventral hernias.* ***Material and Methods:*** *147 patients with strangulated ventral hernias were under observation, operated on an emergency basis in the department of surgery of the Andijan Regional Multidisciplinary Medical Center in 2015-2020. The main group included 56 patients with the indicated diagnosis, the comparison group included 91 patients.* ***Results:*** *The proposed measures made it possible to reduce the incidence of wound complications in the nearest period from 20.9 to 7.1%, to reduce the time of patients' stay in the intensive care unit from 1.5±0.1 to 1.2±0.1 days and, in general, hospital the period from 7.7±0.1 to 6.7±0.1 days, to reduce the risk of developing long-term specific complications from 10.8 to 4.3%.* ***Conclusions:*** *The use of the proposed method of intraoperative prevention of the development of wound complications as a preventive measure made it possible to generally improve the results of surgical treatment of patients with strangulated ventral hernias.*

Key words: *restrained ventral hernia, alloplasty, wound complications, intraoperative prevention.*

Применение сетчатых полимерных эндопротезов в лечении вентральных грыж уменьшило количество рецидивов, но привело к увеличению частоты раневых осложнений, среди которых выделяют не только гнойно-воспалительные процессы в ране, но и оценивают их влияние на вероятность рецидива грыжи, в связи с чем сохраняется актуальность проблемы снижения риска развития раневой инфекции [10].

Особую категорию составляют пациенты с экстренными показаниями к герниопластике, в частности при развитии ущемленной грыжи, свищей и других осложнений, при ликвидации которых операционная рана всегда подвержена развитию микробной контаминации [9]. Частота инфицирования раны в этих случаях может превышать 37%, что влияет не только на показатель исхода операции, но и обусловливает существенный рост затрат из-за необходимости проведения дополнительных процедур и более длительного пребывания больного в стационаре [11]. При этом все профилактические мероприятия должны быть комплексными и направлены на три момента хирургической операции, которые Всемирная организация здравоохранения выделяет как предоперационные, интра- и послеоперационные меры [12].

В практике герниологии используются различные способы антибиотикопрофилактики раневых осложнений герниопластики, ушивания операционной раны, введения цитокинов в послеоперационном периоде, инъекции комплекса аутологичных цитокинов, пункции околопротезной полости с последующим введением антисептиков, обработки поверхности операционной раны и протеза потоком низкотемпературной аргоновой плазмы и т.д.

При этом к недостаткам антибиотикопрофилактики в хирургии грыж относят их недостаточную эффективность в условиях антибиотикорезистент-

ности нозокомиальной микрофлоры и появление антибиотикоустойчивых штаммов микроорганизмов [1,7].

Недостатками способов ушивания операционной раны с целью предупреждения образования остаточной полости, способствующей формированию серомы, являются их травматичность и дополнительное продуцирование серозной жидкости за счет биологических свойств шовного материала.

Подготовка специальных полихлорвиниловых трубок для введения цитокинов и сложность заготовки самих цитокинов в условиях ургентной хирургии, когда среднее время от момента поступления пациента в стационар до операции составляет 1 час, невозможны [2,3].

Процедуры пункции околопротезной полости с последующим введением антисептиков и эвакуации содержимого из полостных образованием [4], длительная вакуум-аспирация сером послеоперационных ран [8], установка дренажей и проточного промывания раны под контролем ультразвука [5] дают относительно кратковременный эффект. При этом многократные пункции сером и нагноений послеоперационных ран и дренирование раны могут стать причиной развития раневой инфекции, а также связаны с болевыми ощущениями для пациента.

Методики обработки поверхности операционной раны и протеза потоком низкотемпературной аргоновой плазмы также имеют свои недостатки: источники низкотемпературной плазмы представляют собой технически сложное оборудование с низкой экономической эффективностью; могут приводить к разрушению материалов в местах контакта плазмы и обрабатываемой поверхности; использование разрядов атмосферного давления при высоком напряжении (10-40 кВ) требует обеспечения высокого уровня безопасности [6].

Цель исследования

Анализ результатов применения оптимизированной методики профилактики раневых осложнений при аллопластике ущемленных послеоперационных вентральных грыжах.

Материал и методы

Проанализированы результаты лечения 147 больных с ущемленными вентральными грыжами, которые были оперированы в экстренном порядке в отделении хирургии Андижанского областного многопрофильного медицинского центра в 2015-2020 гг. Больные были разделены на две группы. В основную группу включены 56 больных с указанным диагнозом, в группу сравнения вошел 91 пациент. Возраст больных – от 23 до 83 лет, средний возраст в группе сравнения – 53,5±1,3 года, в основной – 54,5±1,4 года. Средние сроки ущемления у пациентов в двух группах не превышали 8 часов. Наиболее часто больные обращались в первые 2-4 часа с момента ущемления. Число больных, обратившихся за медицинской помощью позднее 4 часов после ущемления, в двух группах было практически одинаковым: соответственно 23,2 и 20,9%, что исключало негативное влияние сроков ущемления на результаты исследования. Тяжесть общего состояния как средняя была оценена соответственно у 51 (91,1%) и 84 (92,3%) больных основной и группы сравнения. Тяжелая степень заболевания имела место соответственно у 2 (3,6%) 2 (2,2%) пациентов.

По характеру выполненных операций больные распределились следующим образом: протезирование с ушиванием дефекта апоневроза выполнено у 44 (48,4%) больных группы сравнения и у 26 (46,4%) основной группы; протезирование onlay без ушивания дефекта апоневроза – соответственно у 47 (51,6%) и 30 (53,6%). Распределение больных в зависимости от вида операции представлено в таблице 1.

Таблица 1

Распределение больных в зависимости от вида операции, абс. (%)

Вид операции	Группа сравнения	Основная группа
Герниотомия, резекция петли тонкой кишки, протезирование onlay с ушиванием дефекта апоневроза	3 (3,3)	3 (5,4)
Герниотомия, резекция петли тонкой кишки, протезирование onlay без ушивания дефекта апоневроза	5 (5,5)	3 (5,4)
Герниотомия, резекция пряди большого сальника, протезирование onlay с ушиванием дефекта апоневроза	23 (25,3)	15 (26,8)
Герниотомия, резекция пряди большого сальника, протезирование onlay без ушивания дефекта апоневроза	14 (15,4)	9 (16,1)
Герниотомия, протезирование onlay с ушиванием дефекта апоневроза	18 (19,8)	8 (14,3)
Герниотомия, протезирование onlay без ушивания дефекта апоневроза	28 (30,8)	18 (32,1)
Всего	91 (100,0)	56 (100,0)

У пациентов основной группы использован способ профилактики раневых гнойно-воспалительных осложнений при аллопластике ущемленных послеоперационных вентральных грыж, включающий введение в операционную рану лекарственного препарата. При этом после фиксации синтетического имплантата в операционной ране располагают дренажные системы типа Редон (рис. 1), в качестве лекарственного препарата используют 50 мл раствора ФарГАЛС в соотношении 1:3, которым сначала обрабатывают рану интраоперационно и затем через трехканальный туннельный катетер, введенный в рану, два раза в день в течение 3-х суток.

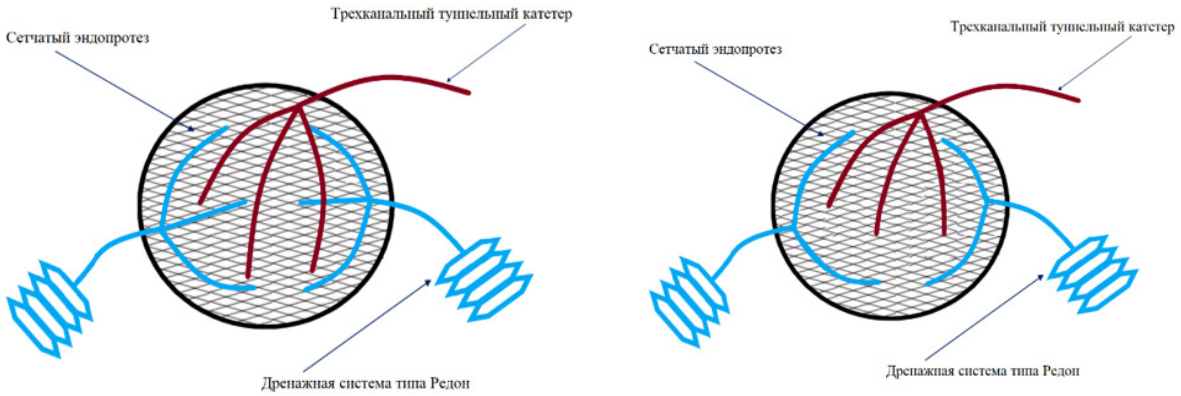

Рис. 1. Расположение дренажных систем типа Редон и трехканального туннельного катетера в послеоперационной ране (схема).

Способ осуществляют следующим образом. Больному выполняют хирургическое вмешательство по поводу ущемленной послеоперационной вентральной грыжи. После этапа фиксации синтетического имплантата в область послеоперационной раны, в пространство над сетчатым эндопротезом помещают дренажную систему типа Редон, предназначенную для активного низковакуумного дренирования. Далее в операционную рану вводят препарат ФарГАЛС, разведенный в физиологическом растворе до 50 мл в соотношении 1:3. Затем в операционной ране над сетчатым эндопротезом помещают трехканальный туннельный катетер, через который вводят раствор препарата ФарГАЛС два раза в день в течение 3-х суток.

Использование дренажных систем типа Редон обеспечивает активное низковакуумное дренирование послеоперационной раны, создавая оптимальные условия для аспирации, минимизирует травматизацию тканей при проведении дренажа, обеспечивает асептичность манипуляции.

Трубки систем типа Редон соединены через коннектор по принципу от меньшего диаметра к большему, что способствует длительному поддержанию проходимости дренажной системы.

Трехканальный туннельный катетер легко доступен, может оставаться на месте в течение длительного времени. Расположение устройства в ране позволяет обойтись без пункций иглой.

Введение препарата ФарГАЛС через трехканальный катетер, расположенный в ране поверх протеза, как показано на рис. 1, позволяет равномерно инфильтрировать антисептическое средство по периметру раневой поверхности.

После операции осуществлялся контроль за течением раневого процесса. Критериями оценки служили субъективные ощущения больного (характер и интенсивность боли), визуальная и пальпаторная оценка состояния раны (наличие или отсутствие гиперемии, инфильтрации, отека краев, количества и характера отделяемого из раны). Для оценки интенсивности боли в послеоперационном периоде использовалась 10 балльная визуально-аналоговая шкала. Согласно этой шкале легкая боль соответствует 1-2 баллам, умеренная – 34 баллам, средняя – 5-6 баллам, сильная – 7-8 баллам, сильная нетерпимая – 9-10 баллам.

Результаты

Согласно результатам оценки по 10-балльной визуально-аналоговой шкале интенсивность боли в 1-е сутки после операции пациентами как группы сравнения, так и основной группы оценивалась как сильная, средние значения составили соответственно 7,8 и 7,2 балла. Уже на 2-е сутки на фоне лечения у пациентов основной группы интенсивность болей была ниже, чем в группе сравнения и соответствовала 5-6 баллам, в среднем 6,5 балла. В дальнейшем эта тенденция сохранялась, и на 6-е сутки после операции пациенты основной группы отмечали умеренные боли, тогда как в группе сравнения пациенты указывали на боли средней интенсивности.

Динамику различий в интенсивности послеоперационных болей более наглядно можно проследить на рис. 2. Так, на протяжении всего послеоперационного периода прослеживаются статистически лучшие показатели балльной шкалы болевого синдрома у пациентов основной группы ($t=2,43-3,18$; $p<0,05$).

Оценка количества отделяемого по дренажам показала, что в 1-е сутки после операции у больных основной группы объем отделяемой жидкости составил в среднем 71,3 мл, группы сравнения – 96,6 мл. На 3-и сутки после операции данные показатели составили соответственно 30,3 и 48,5 мл. График динамики изменения количества дренажного отделяемого и статистическая обработка данных показали, что уже в 1-е сутки после операции имелась значимое различие в пользу пациентов основной группы ($t=5,49$; $p<0,05$), причем это различие сохранялось на всем протяжении периода дренирования полости раны (рис. 3).

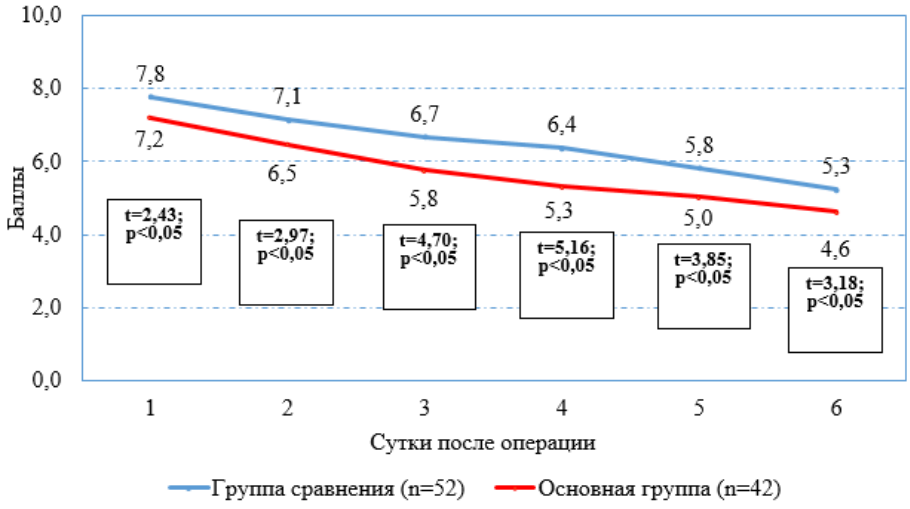

Рис. 2. Интенсивность боли по аналоговой шкале, балл.

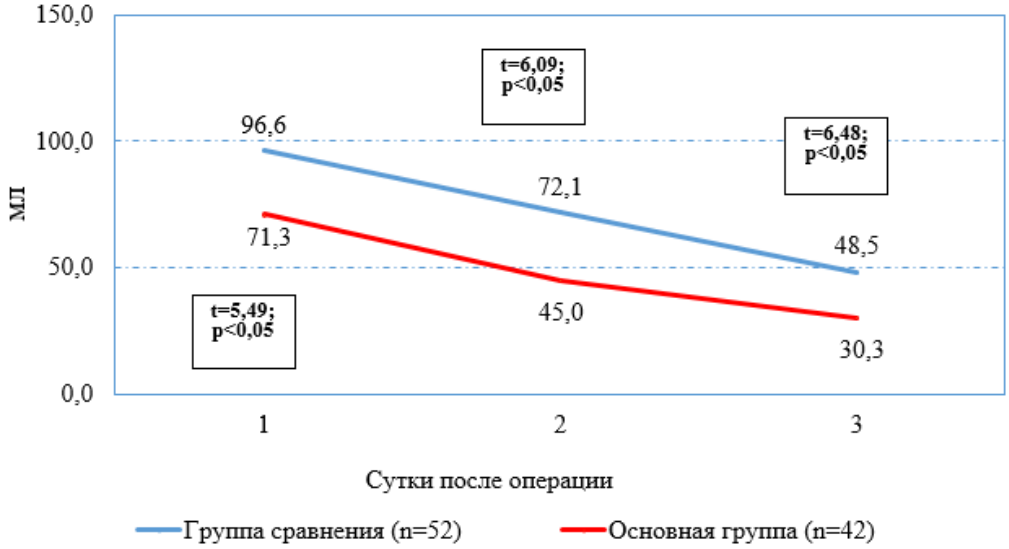

Рис. 3. Количество дренажного отделяемого, мл.

Таблица 2

Распределение пациентов в зависимости от местных раневых осложнений, абс. (%)

Осложнение	Группа	
	сравнения, n=91	основная, n=56
Серома	9 (9,9)	1 (1,8)
Инфильтрат п/о раны	5 (5,5)	2 (3,6)
Нагноение раны	3 (3,3)	-
Гематома	2 (2,2)	1 (1,8)
Краевой некроз кожи	1 (1,1)	-
Длительное поступление п/о экссудата	6 (6,6)	1 (1,8)

К послеоперационным местным осложнениям мы отнесли длительное поступление экссудата, серому, инфильтрат, гематому и краевой некроз кожи послеоперационный раны. Так, серома наблюдалась у 9 (9,9%) больных группы сравнения и только у 1 (1,8%) – основной группы. В группе сравнения у 6 (6,6%) пациентов наблюдалось длительное поступление послеоперационного экссудата, у 5 (5,5%) – инфильтрат раны, у 3 (3,3%) – нагноение раны (табл. 2).

В сроки до 6 месяцев после операции инфильтрат операционной раны отмечался у 6 (9,2%) пациентов группы сравнения и у 2 (4,3%) – основной группы. При этом больных с осложнениями в группе сравнения было 7 (10,8%), а в основной 2 (4,3%) (табл. 3).

Таблица 3

Распределение пациентов в зависимости от характера осложнений через 6 месяцев, абс. (%)

Осложнение	Группа	
	сравнения, n=65	основная, n=46
Серома	4 (6,2)	1 (2,2)
Инфильтрат п/о раны	6 (9,2)	2 (4,3)
Лигатурный свищ	2 (3,1)	-
Отрыв протеза	1 (1,5)	-
Рецидив грыжи	1 (1,5)	-
Больных с осложнениями	7 (10,8)	2 (4,3)

Заключение

Применение в качестве превентивных мероприятий предложенного способа интраоперационной профилактики развития раневых осложнений позволило в целом улучшить результаты хирургического лечения больных с ущемленными вентральными грыжами. В частности, эти мероприятия позволили снизить частоту раневых осложнений в ближайшем периоде с 20,9% (у 19 из 91 больного группы сравнения) до 7,1% (у 4 из 56 пациентов основной группы), сократить время пребывания пациентов в отделении реанимации с 1,5±0,1 (в группе сравнения) до 1,2±0,1 суток (в основной группе) и в целом госпитальный период с 7,7±0,1 до 6,7±0,1 суток, снизить риск развития отдаленных специфических осложнений с 10,8% (у 6 из 65 больных группы сравнения) до 4,3% (у 2 из 46 пациентов основной группы).

Литература

1. Доброквашин С.В., Волков Д.Е. Периоперационная антибиотикопрофилактика в хирургии // Казанский мед. журн. – 2004. – Т. 85, №5. – С. 323-327.
2. Коновалов А.А., Алексеев А.М., Чурляев Ю.А. и др. Способ профилактики гнойных осложнений послеоперационных ран и лечения инфицированных послеоперационных ран без нагноения: Патент РФ RU2394602.
3. Лещишин Я.М., Коновалов А.А., Алексеев А.М. и др. Способ профилактики гнойных осложнений послеоперационных ран передней брюшной стенки и боковых отделов живота: Патент РФ RU2444305C1.
4. Майстренко Н.А. Негативные последствия хирургического лечения послеоперационных вентральных грыж. Возможности прогноза и профилактики // Вестн. хир. – 1998. – Т. 154, №4. – С. 130-136.
5. Мелентьева О.Н Лечение больных с послеоперационной вентральной грыжей: ультразвуковая диагностика и хирургическая тактика: Дис. … канд. мед. наук. – Самара, 2010. – 224 с.
6. Нарезкин Д.В., Пехов А.И., Сергеев Е.В., Маркова Я.А. Способ профилактики гнойно-воспалительных раневых осложнений при аллопластике ущемленных послеоперационных вентральных грыж: Патент РФ RU2449820C1.
7. Носов В.Г. Профилактика инфекции в области хирургического вмешательства при аллопластике паховых и инцизионных вентральных грыж. – М., 2007.
8. Тарасова Н.К., Дыньков С.М., Тетерин А.Ю., Кузнецов А.А. Профилактика осложнений в раннем послеоперационном периоде и рецидива при лечении больных с послеоперационными вентральными грыжами // Анналы хир. – 2012. – №6. – С. 26-30.
9. de Vries F.E.E., Hodgkinson J.D., Claessen J.J.M. et al. Long-term outcomes after contaminated complex abdominal wall reconstruction // Hernia. – 2020. – Vol. 24, №3. – P. 459-468.
10. Faylona J.M. Evolution of ventral hernia repair // Asian J. Endosc. Surg. – 2017. – Vol. 10, №3. – P. 252-258.
11. Licari L., Campanella S., Carolla C. et al. Closed Incision Negative Pressure Therapy Achieves Better Outcome Than Standard Wound Care: Clinical Outcome and Cost-Effectiveness Analysis in Open Ventral Hernia Repair With Synthetic Mesh Positioning // Cureus. – 2020. – Vol. 12, №5. – P. e8283.
12. World Health Organization. Geneva: World Health Organization; 2018. Global Guidelines for the Prevention of Surgical Site Infection. – 2nd Ed. – P. 10665-277399.

ОСОБЕННОСТИ ПРОФИЛАКТИКИ РАНЕВЫХ ОСЛОЖНЕНИЙ ПРИ АЛЛОПЛАСТИКЕ УЩЕМЛЕННЫХ ПОСЛЕОПЕРАЦИОННЫХ ВЕНТРАЛЬНЫХ ГРЫЖ

Абдуллажанов Б.Р., Бабаджанов А.Х., Нишанов М.Ф., Исаков П.М.

Цель: *анализ результатов применения оптимизированной методики профилактики раневых осложнений при аллопластике ущемленных послеоперационных вентральных грыжах.* ***Материал и методы:*** *под наблюдением были 147 больных с ущемленными вентральными грыжами, оперированные в экстренном порядке в отделении хирургии Андижанского областного многопрофильного медицинского центра в 2015-2020 гг. В основную группу включены 56 больных с указанным диагнозом, в группу сравнения вошел 91 пациент.* ***Результаты:*** *предложенные мероприятия позволили снизить частоту раневых осложнений в ближайшем периоде с 20,9 до 7,1%, сократить время пребывания пациентов в отделении реанимации с 1,5±0,1 до 1,2±0,1 суток и в целом госпитальный период с 7,7±0,1 до 6,7±0,1 суток, снизить риск развития отдаленных специфических осложнений с 10,8 до 4,3%.* ***Выводы:*** *применение в качестве превентивных мероприятий предложенного способа интраоперационной профилактики развития раневых осложнений позволили в целом улучшить результаты хирургического лечения больных с ущемленными вентральными грыжами.*

Ключевые слова: *ущемленные вентральные грыжи, аллопластика, раневые осложнения, интраоперационная профилактика.*

УДК: 617.55-089.844-007.43-089 61-036.65

ТАКТИКА ХИРУРГИЧЕСКОГО ЛЕЧЕНИЯ ПОСЛЕОПЕРАЦИОННЫХ И РЕЦИДИВНЫХ ГРЫЖ ПЕРЕДНЕЙ БРЮШНОЙ СТЕНКИ

Ахмедов А.А., Ярашев Т.Я., Каримов М.М., Абдумажидов А.Ш.

OPERATSIYADAN KEYINGI VA QORIN OLD DEVORINING QAYTALANUVCHI CHURRALARINI JARROHLIK DAVOLASH TAKTIKASI

Axmedov A.A., Yarashev T.Ya., Karimov M.M., Abdumajidov A.Sh.

TACTICS OF SURGICAL TREATMENT OF POSTOPERATIVE AND RECURRENT HERNIAS OF THE ANTERIOR ABDOMINAL WALL

Akhmedov A.A., Yarashev T.Ya., Karimov M.M., Abdumajidov A.Sh.

Ташкентский педиатрический медицинский институт

Maqsad: *operatsiyadan keyingi va takroriy churrasi bo'lgan bemorlarni jarrohlik davolash natijalarini yaxshilash.* ***Material va usullar:*** *2012-2016 yillarda Toshkent Pediatriya tibbiyot institutining klinik bazalarida kasalxonaga yotqizilgan qorin old devorining kesma churrasi bilan kasallangan 219 bemorning ish tarixi o'rganildi. 180 ayol (82,19%), erkaklar - 39 (17,8%).* ***Natijalar:*** *qorin old devorining kesma churralarini davolashda differentsial yondashuv operatsiyadan oldingi va keyingi davrda asoratlar paydo bo'lishining oldini olishga yordam beradi. Qorin old devorining birlamchi churrasi bilan, churrasi teshigining kattaligi 5 gacha, mahalliy to'qimalar bilan an'anaviy plastik jarrohlik usulidan foydalanish mumkin. Qorin old devorining 15 sm va undan katta kattalikdagi kesma churrasi bo'lgan bemorlarda polipropilen protezining pastki qatlamini mahkamlab, so'ngra aponevrozni "qirradan chetga" tikib qo'yish orqali plastik churra teshigi optimal hisoblanadi. Churra teshikning kattaligi 15 sm dan oshganda, uni eng yaxshi usul - bu Ramirezga ko'ra rektus qorin bo'shlig'i bilan mushaklarini safarbar qilish bilan to'ldirilib, qorin bo'shlig'i bilan birlashtirish. Churra teshiklari plastmassasining ishonchliligi polipropilen protezi bilan ta'minlanadi va rektus mushaklarining safarbarligi qorin bo'shlig'i bosimini dastlabki qiymatlarda ushlab turish orqali ta'minlanadi.* ***Xulosa:*** *jarrohlik jarohati implantatsiyasiga va pastki qismiga teri osti yog 'qopqoqlarini tikish va tiklashga asoslangan, churra teshigi protezi paytida yara asoratlarini oldini olishning takomillashtirilgan usuli, operatsiyadan keyingi dastlabki davrda asoratlar sonini sezilarli darajada kamaytirdi.*

Kalit so'zlar: *qorin churrasi, jarrohlik davolash, yara asoratlarining oldini olish.*

Objective: *To improve the results of surgical treatment of patients with postoperative and recurrent hernia.* ***Material and methods:*** *The case histories of 219 patients with incisional hernias of the anterior abdominal wall who were hospitalized at the clinical bases of the Tashkent Pediatric Medical Institute in 2012-2016 were studied. There were 180 women (82.19%), men – 39 (17.8%).* ***Results:*** *A differentiated approach to the treatment of incisional hernias of the anterior abdominal wall allows preventing the occurrence of complications in the pre- and postoperative period. With a primary hernia of the anterior abdominal wall, the size of the hernial orifice up to 5, the traditional method of plastic surgery with local tissues can be used. In patients with incisional hernia of the anterior abdominal wall with a size of 15 cm or more, plastic hernia orifice by fixing a sublay of a polypropylene prosthesis and then suturing the aponeurosis "edge to edge" is optimal. When the size of the hernia orifice is more than 15 cm, the best way is to combine it with abdominoplasty, supplemented by the mobilization of the rectus abdominis muscles according to Ramirez. The reliability of the hernia orifice plasty is ensured by the polypropylene prosthesis, and the mobilization of the rectus muscles is ensured by maintaining the intra-abdominal pressure at the initial values.* ***Conclusions:*** *An improved method for the prevention of wound complications during prosthetics of the hernia orifice, based on suturing and fixing subcutaneous fat flaps to the implant and the bottom of the surgical wound with U-shaped sutures, significantly reduced the number of complications in the early postoperative period.*

Key words: *abdominal hernia, surgical treatment, prevention of wound complications.*

Анализ литературы, посвященной проблемам послеоперационных грыж передней брюшной стенки, показывает, что результаты лечения этой патологии остаются неудовлетворительными. Так, количество оперативных вмешательств с использованием лапаротомного доступа, после которого развиваются грыжи передней брюшной стенки, варьирует от 4 до 18% [1-4]. В структуре всех грыж живота особое место занимают большие послеоперационные грыжи, на долю которых приходится от 3 до 14% [5,6].

Лечение послеоперационной грыжи передней брюшной стенки осложняется достаточно высоким числом рецидивов (от 4,3 до 46%), а при больших рецидивных грыжах количество осложнений достигает 60% [1,7].

Актуальной проблемой лечения грыж передней брюшной стенки является ранние послеоперационные осложнения, поскольку они становятся основной причиной затяжного течения послеоперационного периода, приносят больным дополнительные моральные и физические страдания, а также могут стать причиной летального исхода. Большинство хирургов отмечают, что ранние послеоперационные осложнения наблюдаются при использовании как различных видов эндопротезов, так при различных способах расположения их в тканях [8].

Клинические наблюдения показывают, что каждый способ пластики грыжевых ворот передней брюшной стенки имеет свои преимущества и недостатки.

Таким образом, наличие множества способов профилактики раневых осложнений, а также большое количество рецидивов при лечении грыжи передней брюшной стенки диктуют необходимость дифференцированного подхода к хирургическому лечению этой категории больных с учетом возраста и сопутствующей патологии, а также размера грыжевых ворот.

Цель исследования

Улучшение результатов хирургического лечения больных с послеоперационной и рецидивной грыжей.

Материал и методы

Изучены истории болезни 219 больных с послеоперационными грыжами передней брюшной стенки, которые находились на стационарном лечении на клинических базах Ташкентского педиатрического медицинского института в 2012-2016 гг. Женщин было 180 (82,19%), мужчин – 39 (17,8%). В возрасте до 30 лет был 21 (9,6%) больной, до 40лет – 21 (9,6%), до 50 лет – 53 (24,2%), 60 лет – 64 (29,22%), старше 60 лет – 60 (27,39%). То есть большинство пациентов были в наиболее трудоспособном возрасте.

Анализ причин возникновения грыж передней брюшной стенки показал, что чаще послеоперационные грыжи развивались после аппендэктомии – у 35 (15,98), кесарева сечения – у 21 (9,6%) и др. (табл.)

Всем больным до поступления в стационар проводилось углубленное исследование, включающие УЗИ, МСКТ органов брюшной полости и грудной клетки для оценки размера грыжевого ворота и выявления сопутствующих заболеваний.

У 31 (14,15%) пациента были диагностированы различные сочетанные заболевания. Этим больным одновременно проводилась их коррекция.

Были выполнены следующие симультанные вмешательства: холецистэктомия – у 8 (3,65%), надвлагалищная ампутация матки и придатков – у 20 (9,13%), удаление кисты яичника – у 2 (0,91%).

Кроме того, у 36 (16,44%) пациентов установлена первичная грыжа передней брюшной стенки.

Все больные в зависимости от размера грыжевых ворот были разделены на три группы. В 1-ю группу были включены 36 (16,44%) пациентов с первичными грыжами передней брюшной стенки. 2-ю группу составили 163 (64%) пациента с послеоперационными грыжами передней брюшной стенки. В 3-ю группу вошли 20 (9,13%) больных с большой рецидивной послеоперационной грыжей.

В клинической практике использовали международную классификацию, согласно которой вентральные грыжи делятся в зависимости от размера дефекта в апоневрозе: малые – до 5 см, средние – от 5 до 10 см, большие – от 10 до 115 см, гигантские – более 15 см.

Пациентам с размерами грыжевых ворот от 10 до 15 см и более проводилась предоперационная подготовка с целью адаптации сердечно-сосудистой и дыхательной системы к повышению внутрибрюшного давления. В клинике использовался пневмобандаж; положение Тренделенбурга при постепенном поднятии ножного конца кровати до угла 45 градусов. Пневмобандаж позволяет постепенно увеличивать степень компрессии живота. При этом одновременно проводилась оценка самочувствия больных, показателей гемодинамики и дыхания. Положение Тренделенбурга при вправлении грыжи в брюшной полости также способствует развитию механизмов адаптации к внутрибрюшной гипертензии.

Таблица

Причины возникновения грыж передней брюшной стенки

Проведенная операции	Число больных, абс. (%)
Аппендэктомия	35 (15,98)
Грыжесечение	13 (5,93)
Пупочные грыжи	14 (6,4)
Нефрэктомия	4 (1,82)
Лапаротомия	18 (8,21)
Холецистэктомия	20 (9,13)
Кесарево сечение	21 (9,6)
Надвлагалищная ампутация матки	17 (7,8)
Ушивание грыж передней брюшной стенки	7 (3,19)
Грыжесечение с применением аллопластики сетчатым эндопротезом	14 (6,39)
Резекция желудка	6 (2,7)
Кистэктомия яичника	9 (4,1)
Внематочная беременность	5 (2,28)
Всего	183

Предоперационная подготовка пациентов на госпитальном этапе включала подготовку желудочно-кишечного тракта. Больным назначалась бесшлаковая диета, очистительная клизма, накладывали назогастральный зонд, что увеличивает объём брюшной полости и облегчает работу во время оперативного вмешательства. Дополнительно к вышеуказанным мероприятиям у пациентов 2-й и 3-й групп за 3-4 дня до операции применялись очистительные клизмы и слабительные средства по индивидуальным показаниям. В послеоперационном периоде этим больным на 2-3 дня накладывали газоотводящую трубку.

Все оперативные вмешательства проводились под эндотрахеальным наркозом.

Больным 1-й группы, у которых размер грыжевых ворот не превышал 5 см, выполнена пластика грыжевых ворот местными тканями без использования имплантата. Во время оперативного вмешательства у них, как правило, дегенеративных изменений апоневроза мышцы передней брюшной стенки не обнаруживалось, сопутствующие заболевания отсутствовали.

У больных этой группы в послеоперационном периоде каких-либо осложнений не наблюдалось. На 2-й день после операции больные начинали ходить, а также обслуживали сами себя. На 6-й день послеоперационного периода больных выписывали, и далее они находились под наблюдением хирурга по месту жительства.

На 10-й день после операции пациенты являлись на повторный осмотр, швы были сняты.

У пациентов 2-й и 3-й групп операции проводились следующим образом. На первом этапе грыжесечения после обработки операционного поля на кожу передней брюшной стенки наносился рисунок типа «якоря» (разрез по Flesch), который окаймлял грыжевое выпячивание, старый послеоперационный рубец и кожно-жировую складку. Далее выделение иссечения грыжевого мешка выполнялось по стандартной общепринятой методике. Второй этап грыжесечения начинали с мобилизации апоневроза от подкожно-жировой клетчатки до 5 см от края грыжевых ворот. Этого расстояния достаточно для последующей фиксации сетчатого эндопротеза и не приводит к излишней отслойке подкожно-жировой клетчатки.

Больным 2-й группы в зависимости от локализации грыжевых ворот (размер грыжевых ворот – от 10 до 15 см), формы грыжи, с учётом риска развития натяжения тканей, различных конституционных особенностей, влияющих на течение послеоперационного периода, проводили комбинированную пластику (sublay), грыжевые ворота закрывали полипропиленовой сеткой, затем апоневрозы ушивали «край в край». Тем самым исключали необходимость накладывания двухрядных швов. Это позволило избежать повышения внутрибрюшного давления в раннем послеоперационном периоде, и обеспечивало оптимальные условия для формирования первичного послеоперационного рубца.

У 20 больных 3-й группы с большими грыжевыми воротами, размер которых был более 15 см, во время пластики грыжевых дефектов устраняли диастазы прямых мышц живота. У всех пациентов с рецидивной послеоперационной грыжей применяли сетчатый имплантант. Для профилактики синдрома малого живота и дыхательной недостаточности по показаниям выполнялась ненатяжная герниопластика. То есть наложение сетки на апоневрозе без его ушивания, а также реконструкция брюшной стенки по Ramirez. Преимуществом данной методики является то, что при этом не уменьшается объём брюшной полости. Рассечение влагалища прямых мышц живота создаёт условия для равномерного распределения давления на передней брюшной стенке.

У больных этой группы для устранения околопротезного пространства при сшивании раны использовали П-образные швы с захватом клетчатки с обязательной фиксацией её к эндопротезу и дну раны. После завершения герниопластики у всех больных 2-й и 3-й групп оставляли дренажные трубки, свободные концы которых выводились ниже горизонтальной раны и фиксировались к коже.

После завершения грыжесечения и фиксации эндопротеза больным устанавливали дренажи с последующей активной аспирацией, затем рану ушивали послойно. При фиксации эндопротеза считали принципиальным максимально плотное прилегание последнего к апоневротическим структурам, так как наличие складок и участки нерасплавленного эндопротеза формируют пространство над апоневрозом, где возможно скопление жидкостных образований.

Результаты и обсуждение

Для оценки эффективности результатов хирургического лечения б в качестве основных критериев использовались следующие: внутрибрюшные осложнения раннего послеоперационного периода, внеабдоминальные осложнения раннего послеоперационного периода, отдаленные результаты хирургического лечения.

У больных 2-й и 3-й групп на этапах лечения, в динамике измеряли уровень внутрибрюшного давления. Исходя из полученных данных, были выявлены закономерные изменения показателей внутрибрюшного давления в сторону их повышения на этапах операции, связанные с погружением грыжевого содержимого и герниопластикой. Выполнение герниопластики – фиксация эндопротеза sublay и ушивание апоневроза однорядными швами (163 пациентов), а также использование комбинированной методики с мобилизацией прямых мышц по Ramirez, примененных у 20 пациентов 3-й группы, посредством которых достигается увеличение объема брюшной полости позволило в значительной степени избежать повышения внутрибрюшного давления.

В ближайшем послеоперационном периоде у 3 (1,36%) больных 1-й группы наблюдался небольшой инфильтрат послеоперационной раны, купированный консервативно. Выделение жидкости из подкожной жировой клетчатки прекратилось на 4-й день после операции.

Трубки удаляли на 5-й день после операции. Внутрибрюшных осложнений не было, швы снимали на 10-й день после операции. Все пациенты этой группы выписаны в удовлетворительном состоянии.

У больных 2-й группы в послеоперационном периоде сохранялась нормальная функция ЖКТ. У 2 (1,1%) больных, перенесших герниопластику по поводу послеоперационной грыжи, отмечалось такое внутрибрюшное осложнение как парез кишечника, купированное медикаментозно. У 3 пациентов отмечались такие внебрюшные осложнения как бронхолегочные заболевания.

У 4 (2,2%) больных 3-й группы, перенесших герниопластику по поводу гигантской послеоперационной рецидивной грыжи передней брюшной стенки, из внутрибрюшных осложнений наблюдался парез кишечника, у 2 (1,1%) отмечалась сердечно-сосудистая недостаточность, которая проявилась низкими показателями АД, учащением пульса, умеренной одышкой. У й пациента возникло осложнение со стороны бронхолегочной системы.

Все эти осложнения были купированы медикаментозным лечением.

Отдаленные результаты оперативного лечения изучены у 197 (89,95) из 219 больных в сроки от 6 месяцев до 4-х лет. У 23 из 36 пациентов 1-й группы рецидивов не было. Во 2-й группе из 163 опериро-

ванных рецидив заболевания наблюдался только у 1 (0,5%) больного.

В 3-й группе рецидив грыжи имелся у 3 (1,57%) из 20 оперированных по поводу гигантской рецидивной послеоперационной грыжи. Остальные пациенты чувствовали себя удовлетворительно, жалоб не предъявляли. Вели обычной образ жизни.

Анализ результатов хирургического лечения, которые оценивали по показатели качества жизни, показал, что больные 2-й и 3-й группы через 3 и 6 месяцев после операции отмечали улучшение качества жизни по всем изучаемым параметрам.

Выводы

1. Дифференцированный подход к лечению послеоперационных грыж передней брюшной стенки способствует предупреждению возникновения осложнений в до- и послеоперационном периоде.

2. При первичной грыже передней брюшной стенки, когда размер грыжевых ворот составляет до 5, можно использовать традиционный способ пластики местными тканями.

3. Оптимальным способом герниопластики у пациентов с послеоперационной грыжей передней брюшной стенки размером от 15 см является пластика грыжевых ворот методом фиксации sublay полипропиленового протеза, а затем ушивание апоневроза «край в край», что позволяет исключить необходимость наложения двухрядных швов, благодаря чему имеются оптимальные условия для формирования первичного послеоперационного рубца, а также уменьшения внутрибрюшной гипертензии в раннем послеоперационном периоде.

4. При размерах грыжевых ворот более 15 см лучшим способом является сочетание ее с абдоминопластикой, дополненной мобилизацией прямых мышц живота по Ramirez. Надежность пластики грыжевых ворот обеспечивается за счет полипропиленового протеза, а мобилизация прямых мышц – благодаря сохранению внутрибрюшного давления на исходных цифрах.

5. Усовершенствованный способ профилактики раневых осложнений при протезировании грыжевых ворот, основанный на прошивании и фиксации подкожно-жировых лоскутов к имплантату и дну операционной раны П-образными швами, в значительной степени способствовал уменьшению количества осложнений в раннем послеоперационном периоде.

Литература

1. Аверьянов М.Ю., Гаар Е.В., Горохов В.Н. и др. Сравнительный анализ применения ненатяжных и традиционных способов герниопластики при грыжах живота // Соврем. технологии в медицине. – 2011. – №3. – С. 39-43.
2. Алишев О.Т., Шаймарданов Р.Ж. Современное состояние и проблемы лечения больных с послеоперационными вентральными грыжами // Практ. мед. – 2013. – №2 (67).
3. Бойсиев А.Х., Давыденко В.В., Лапшин А.С. Сравнительный анализ течения раннего послеоперационного периода у пациентов с послеоперационными вентральными грыжами после различных способов ненатяжной герниопластики // Вестн. хир. им. И.И. Грекова. – 2014. – №3. – С. 24-27.
4. Давлятов Е.С., Абдусаматов С.К. Критерии выбора метода хирургического лечения больных с вентральной грыжей с сопутствующим ожирением // Европейские научные исследования – инновации в науке, образовании и технологиях: 18-я междунар. науч.-практ. конф. – Лондон, 2016. – С. 84.
5. Лавершин П.М., Гобедживили В.К., Гобеджишвили В.В. Дифференцированный подход к лечению послеоперационных вентральных грыж // Вестн. экспер. и клин. медицины. – 2014. – №3. – С. 246-251.
6. Сукофатых Б.С. и др. Эффективность легких и усиленных эндопротезов при лечении пациентов с вентральными грыжами средних и больших размеров // Хирургия. – 2020. – №7. – С. 39-44.
7. Цеверов И.А., Базаев А.В. Оценка основных способов аллопластики с целью оптимизации лечения больных с послеоперационными вентральными грыжами // Соврем. технологии в медицине. – 2011. – №29.
8. Azamat S., Zafarjon V., Salim D. Gritcrias of chaice method in surgical treatment of patients Ventral hernia with concomitant obesity // Europ. Sci. Rev. – 2016. – Vol. 3-4. – P. 232-234.

ТАКТИКА ХИРУРГИЧЕСКОГО ЛЕЧЕНИЯ ПОСЛЕОПЕРАЦИОННЫХ И РЕЦИДИВНЫХ ГРЫЖ ПЕРЕДНЕЙ БРЮШНОЙ СТЕНКИ

Ахмедов А.А., Ярашев Т.Я., Каримов М.М., Абдумажидов А.Ш.

Цель: *улучшение результатов хирургического лечения больных с послеоперационной и рецидивной грыжей.* ***Материал и методы:*** *изучены истории болезни 219 больных с послеоперационными грыжами передней брюшной стенки, которые находились на стационарном лечении на клинических базах Ташкентского педиатрического медицинского института в 2012-2016 гг. Женщин было 180 (82,19%), мужчин – 39 (17,8%).* ***Результаты:*** *дифференцированный подход к лечению послеоперационных грыж передней брюшной стенки позволяет предупредить возникновение осложнений в до- и послеоперационном периоде. При первичной грыже передней брюшной стенки, размере грыжевых ворот до 5 можно использовать традиционный способ пластики местными тканями. У пациентов с послеоперационной грыжей передней брюшной стенки размером от 15 см оптимальной является пластика грыжевых ворот методом фиксации sublay полипропиленового протеза, а затем ушивание апоневроза «край в край». При размерах грыжевых ворот более 15 см лучшим способом является сочетание ее с абдоминопластикой, дополненной мобилизацией прямых мышц живота по Ramirez. Надежность пластики грыжевых ворот обеспечивается за счет полипропиленового протеза, а мобилизация прямых мышц – благодаря сохранению внутрибрюшного давления на исходных цифрах.* ***Выводы:*** *усовершенствованный способ профилактики раневых осложнений при протезировании грыжевых ворот, основанный на прошивании и фиксации подкожно-жировых лоскутов к имплантату и дну операционной раны П-образными швами, в значительной степени способствовал уменьшению количества осложнений в раннем послеоперационном периоде.*

Ключевые слова: *грыжа живота, хирургическое лечение, профилактика раневых осложнений.*

УДК: 616.31-002.157.2-036.12-06:612.017:616.6-022-092

ПОКАЗАТЕЛИ МЕСТНОГО ИММУНИТЕТА У БОЛЬНЫХ ХРОНИЧЕСКИМИ РЕЦИДИВИРУЮЩИМИ АФТОЗНЫМИ СТОМАТИТАМИ НА ФОНЕ ИНФЕКЦИОННОЙ ПАТОЛОГИИ МОЧЕПОЛОВОЙ СИСТЕМЫ И ОЦЕНКА ЭФФЕКТИВНОСТИ ЛЕЧЕНИЯ

Гаффоров С.А., Абдуллаев Ш.Р.

СИЙДИК-ТАНОСИЛ ТИЗИМИ ПАТОЛОГИЯСИ МАВЖУД БЕМОРЛАР, СУРУНКАЛИ ҚАЙТАЛАНУВЧИ АФТОЗ СТОМАТИТИДА МАҲАЛЛИЙ ИММУНИТЕТ ДИНАМИКАСИ ВА САМАРАЛИ ДАВОЛАШ УСУЛИНИ БАҲОЛАШ

Гаффоров С.А., Абдуллаев Ш.Р.

INDICES OF LOCAL IMMUNITY IN PATIENTS WITH CHRONIC RECURRENT APHTHOUS STOMATITIS AGAINST THE BACKGROUND OF INFECTIOUS PATHOLOGY OF THE GENITOURINARY SYSTEM AND EVALUATION OF THE EFFECTIVENESS OF TREATMENT

Gafforov S.A., Abdullaev Sh.R.

Ташкентский институт усовершенствования врачей

Мақсад: *сурункали қайталанучи афтоз стоматит (СКАС) бўлган беморларда урегенетал тизимининг юқумли касалликлари фонида аралаш сўлагини ўрганиш учун клиник ва лаборатория усулларига асосланган комплекс даволаш усулларининг самарадорлигини ўрганиш.* ***Материал ва усуллар:*** *25 ёшдан 45 ёшгача бўлган СКАС дан азият чекадиган 180 нафар бемор кўрикдан ўтказилди. Улардан 120 таси буйрак ва сийдик-жинсий йўлларининг юқумли патологиялари билан касалланган. Урогенеталтизимининг инфекцияларини диагностикаси иммунофермент ёрдамида амалга оширилади.* ***Натижалар:*** *урогенеталтизими, хасталиги мавжуд СКАС беморларда касаллик тез-тез учраб, узоқ давом этиши ва давоси қийин кечиши кузатилади (p<0,001). Клиникаси янада ёрқин ва даволанишга қараганда анча оғирроқ кечади. Маҳаллий ҳужайралар тизимидаги номутаносиблик, Т-ҳужайра етишмовчилиги, носпецифик иммунитетни ҳимоя қилувчи омиллар фаоллигини бостириш ва оғиз бўшлиғининг аралашган сўлак биокимёвий таркиби, уреаплазма инфекцияси билан кўпроқ ажралиб туради, бу такрорий йўналишга тўғри келади.* ***Хулоса:*** *СКАСнинг узоқ давом этадиган курси билан урогенеталтизимининг патологияси ва аралаш сўлакнинг кўрсаткичларини ўрганиш керак. Ушбу патологияни самарали маҳаллий даволаш петрушка қайнатмаси ва чиннигуллар эфир мойидир.*

Калит сўзлар: *сурункали қайталанувчи афтоз стоматит, сийдик йўлларии инфекцияси, аралаш сўлак , маҳаллий иммунитет, даволаш.*

Objective: *To evaluate the effectiveness of complex treatment methods in patients with chronic recurrent aphthous stomatitis (HRAS) against the background of infectious pathology of the genitourinary system based on clinical and laboratory methods for examining the oral fluid.* ***Material and methods:*** *On the basis of the Department of Dentistry, Pediatric Dentistry and Orthodontics and the Department of Urology of TashIPE, where the Consultative and Diagnostic Medical Center of TashIPE and the 1st City Hospital of Tashkent are located, 180 patients aged 25 to 45 years old, suffering from HRAS average the severity of the oral mucosa. In 120 patients, the underlying disease was an infectious pathology of the kidneys and urinary tract.* ***Results:*** *Patients received complex treatment with antihistamines, sedatives, multivitamin preparations and polyoxidonium, local treatment consists of sanitizing the PR, rinsing it with parsley juice and clove essential oil. The effect is observed already on the 2-5th day.* ***Conclusions:*** *Such treatment significantly reduces the frequency of relapses (3%), does not cause side and allergic reactions.*

Key words: *chronic recurrent aphthous stomatitis, infectious pathology of the genitourinary system, local immunity, complex treatment.*

В патогенезе хронического рецидивирующего афтозного стоматита (ХРАС) ведущая роль принадлежит нейрогенной, иммунной, инфекционно-аллергической теории происхождения [1,7]. Имеются сведения в пользу эндокринной теории или ведущей роли иммунологической реактивности и резистентности организма [6]. На сегодняшний день не менее актуальной проблемой остается изучение связи патологии ХРАС и хронических болезней почек (ХБП), в том числе инфекционной патологии мочеполового тракта, по поводу которых больных беспокоят постоянные клинические и психологические симптомами, оказывающие самое негативное влияние на их качество жизни [3,8,10].

В стоматологической практике имели место случаи выявления сифилиса. Сейчас все чаще обнаруживаются такие инфекции, как вирус простого герпеса первого и второго типа [9,10]. Причем, если раньше второй тип встречался лишь в практике венерологов, гинекологов и урологов, а первый – у стоматологов, то сейчас врачи-стоматологи сталкиваются и с первым, и со вторым типом этого вируса. Нередки случаи выявления Chlamidia trahomatis, Micoplasma hominis и Ureaplasma urealiticum [10]. У больных с ослабленным иммунитетом часто встречается кандидоз в ротовой полости (РП) [4,9].

В таких случаях задача стоматолога заключается в определения степени тяжести и этиофакторов ХРАС, для чего необходимо проведение анамнестических и стоматологических исследований. Придется выполнить ряд специальных клиниче-

ских методов, в том числе иммуногистохимические, микробиологические, биохимические и пробы Вассермана, Кана, Закса – Витебского и др. [1,2] с целью диагностики, дифференциальной диагностики и оценки эффективности проводимого лечения.

Цель исследования

Оценка эффективности комплексных методов лечения у больных ХРАС на фоне инфекционной патологии мочеполовой системы на основе клинико-лабораторных методов исследования ротовой жидкости.

Материал и методы

На базе кафедры стоматологии, детской стоматологии и ортодонтии и кафедры урологии ТашИУВ, где находится консультативно-диагностический медицинский центр ТашИУВ и 1-я городская больница г. Ташкента, обследованы 180 больных в возрасте от 25 до 45 лет, страдающих ХРАС средней степени тяжести слизистой оболочки ПР (СОПР). У 120 пациентов фоновым заболеванием была инфекционная патология почек и мочеполового тракта.

Диагностику инфекций мочеполовой системы проводили иммуноферментным методом совместно с урологами кафедры урологии ТашИУВ. Обследованные пациенты были разделены на три группы по 60 в каждой: 1-я основная группа (ОГ) и 1-я группа сравнения (ГС), а также 60 больных, страдающих ХРАС без инфекционной воспалительной патологии мочеполовой системы. Из них 20 пациентов – практически здоровые люди – составили условно-контрольную группу (УКГ) для оценки результатов ряда клинико-лабораторных исследований и эффективности проводимых лечебных мероприятий.

В лечение пациентов ОГ были включены антигистаминные, седативные, поливитаминные препараты и полиоксидоний. Местное лечение ПР заключалось в ее санация (пломбирование кариозный полости, протезирование по показаниям керамическими зубами), полосканиях соком петрушки и гвоздичным эфирным маслом [2,5].

У больных ГС в схему общего лечения включали антигистаминные, седативные, поливитаминные препараты, для местного лечения на афтозные элементы в ПР накладывали ватный тампон, смоченный в масле алоэ вера (Aloe barbadensis) [2,5,12].

У больных КГ общее лечение включало прием внутрь размягченного корня имбиря, каждое утро одна чайная ложка на 100 мл воды, и мазь солкосерил.

Вся клиническая информация о стоматологическом и урологическом статусе заносилась в медицинскую карту стоматологического больного и в специально разработанную карту, характеризирующую симптомы патологии мочеполовой системы и почек (форма №043/у). Вся патология диагностировалась по МКБ-10.

Клинико-стоматологическое исследование включало оценку гигиенического состояния ПР, определение интенсивности кариеса зубов, кариес-пломба-удаление (КПУ) и уровня индекса кариеса (УИК), комплексного пародонтального индекса (КПИ), вязкости слюны. СОПР исследовали с помощью макролюминесцентной лампы.

Сбор анамнеза настоящего заболевания включал выяснение времени возникновения жалоб и появления эрозий и язв на СОПР. Внимание уделялось причинным факторам возникновения элементов по анамнезу и объективной картине, выясняли частоту рецидивов, а также проводилась ли ранее терапия данного заболевания и если проводилась, то какие методы и средства использовались. Выявлялись отечность СОПР, о чем свидетельствовали отпечатки зубов на щеках и боковых поверхностях языка.

С целью изучения биохимического состава смешанной слюны ПР производили забор 3 мл нестимулированной ротовой жидкости (РЖ) с 9 до 11 часов утра натощак в течение 7-10 минут в стерильную пробирку для определения уровня сиаловых кислот [11], активности щелочной фосфатазы (ЩФ), количества общего кальция и неорганического фосфора. Уровень секреторного иммуноглобулина А (sIgA) в РЖ определяли методом радиальной иммунодиффузии (РИД) в геле, определяли также содержание лизоцима. Активные Т-лимфоциты определяли по методу ЕА-розеткообразующих клеток (РОК).

Статистическая обработка полученных результатов осуществлялась с использованием методов оценки достоверности результатов, методов вариационной статистики. Обработка и анализ полученных результатов выполнялись на компьютере с использованием прикладных программ Microsoft Office (Excel), пакета статистических программ Statgraphics v. 7 и Statistica 7.0.

Результаты и обсуждение

Данные о выявленных патологиях полости рта у обследованных больных представлены в таблице 1.

Все обследованные предъявляли жалобы на дискомфорт (табл. 2), боль при приеме пищи и разговоре, наличие «язв» (76%) и сухость в ПР (7%). Интенсивность болевого синдрома зависела в основном от количества элементов поражения и локализации.

При осмотре ПР у всех обследованных были обнаружены афты, мягкие на ощупь, болезненные при пальпации, расположенные на фоне гиперемированного пятна, округлой или овальной формы, покрытые фибринозным серовато-белым налетом, который при поскабливании не снимался, при насильственном удалении налета образовавшийся дефект эпителия кровоточил. Кроме того, у 66% больных наблюдалась некоторая отечность СОПР, у 34% окружающая СОПР не изменена, при этом слизистая имела бледно-розовый цвет; у 19% больных отмечалось повышенное слюноотделение, 5% ощущали сухость СОПР.

У 48% больных ОГ афты локализовались на переходной складке, у 29% – на боковой поверхности языка, у 12% – на СО верхней и нижней губы, у 7% – на СО щек, у 2% – на СО дна ПР, у 1% – на СО ретромолярной области, у 1% – на СО мягкого неба; у 59% элементы поражения располагались одновременно на нескольких участках СОПР.

Таблица 1

Состояние полости рта у обследованных больных (M±m), абс. (%)

Патология	Патология ХПН 1-я гр.	Без патологии ХПН, 2-я гр.
КПУ, декомп.	-	-
КПУ, субкомп.	1 (0,8)	-
КПУ, компен.	3 (2,5)	1 (1,6)
Частичная потеря зубов	48 (40,0)	25 (41,6)
Патология прикуса	29 (24,1)	15 (25)
Патологическая стираемость	13 (10,8)	5 (8,3)
Местная гипоплазия	2 (1,6)	1 (1,6)
Клиновидный дефект	44 (36,6)	18 (30)
Пародонтоз	9 (7,5)	3 (5,0)
Катаральный гингивит	38 (31,6)	14 (23,3)
Гипертр. гингивит, отеч. фор.	13 (10,8)	12 (20,0)
Пародонтит	33 (27,5)	15 (25,0)
Отечность СОПР	8 (6,6)	1 (1,6)
Сухость, атрофия СОПР	5 (4,1)	1 (1,6)
Эксфолиативный хейлит	2 (1,6)	1 (1,6)
Метеорологический хейлит	9 (7,5)	8 (13,3)
Складчатый язык	6 (5,0)	3 (5,0)
Десквамативный глоссит	5 (4,1)	1 (1,6)
Травматическая эрозия	2 (1,6)	5 (8,3)
Лейкоплакия плоская	7 (5,8)	4 (6,6)
Мягкая лейкоплакия	7 (5,8)	3 (5,0)
Хроническая трещина губы	9 (7,5)	8 (13,3)
КПЛ, типичная форма	8 (6,6)	4 (6,6)
КПЛ – экссуд.-гипер. форма	8 (6,6)	5 (8,3)
Герпес	14 (11,7)	6 (10,0)
ХРАС, афтоз. Микулича	90 (75)	-
ХРАС, афтоз. Сеттена	30 (25)	-

Таблица 2

Жалобы обследованных больных

Жалоба	Число больных, %
Боль и «язвы» в ПР	76
Сухость в ПР	7
Отечность СОПР	66
Окружающая СОПР не изменена	34
Повышенное слюноотделение	19
Сухость СОПР	5

Интенсивность кариеса зубов у больных ОГ по индексу КПУ составила 14,61±0,8; константа «К» была равна 5,48±0,4 (35,7% от его значения), константа «П» – 6,86±0,8 (42%), константа «У» – 3,44±0,2 (21%): Уровень пломбирования зубов у больных ХРАС с патологией мочеполовой системы оказался высоким: УИК – 0,67±0,06. В КГ эти показатели составили соответственно 11,48±0,6; 3,68±0,6 (27,6%), «П» – 4,44±0,4 (36,36%), «У» – 4,64±0,2 (36,36%). Уровень интенсивности «П» и «У» оказался выше, чем «К» у больных ХРАС без патологии ХПН (УИК – 0,47±0,06). Индекс OHI-S у больных ОГ составил 1,96±0,06; КГ – 2,6±0,08: Гигиеническое состояние ПР у пациентов ОГ в среднем было неудовлетворительным; в КГ – удовлетворительным. КПИ у пациентов 1-й группы был равен 1,68±0,1, 2-й – 1,42±0,2.

При изучении взаимосвязи между ХРАС и воспалительными проявлениями патологии мочеполовой системы у пациентов с ХРАС по сравнению с КГ ($p \leq 0,01$) были обнаружены местные клинические проявления воспалительного процесса в мочеполовом тракте.

Чаще всего для обнаружения возбудителей заболеваний мочеполовой системы используют кровь, а также соскобы и мазки, взятые из мочеполового тракта. Известно, что составы крови и слюны достаточно тесно связаны друг с другом. Поэтому исследование проводилось в зависимости от наличия ХРАС и инфекций, имеющих склонность к хроническому и рецидивирующему течению: микоплазмоз, хламидиоз и уреаплазмоз, а также изучали показатели местного иммунитета РП у больных до и после лечения.

При анализе количества IgG мы не обнаружили его увеличения, однако регистрировалось угнетение В-клеточного звена иммунной системы, так как развивалась хронизация воспаления, инициированного урогенитальной инфекцией. Количество IgG у больных с ХРАС на фоне патология мочеполовой тракте составило 11,2±0,16 г/л, в КГ – 12,8±0,4 г/л (в норме 7,5-15,45 г/л). Содержание IgA у больных 1-й группы равнялось 2,45±0,48 г/л, в КГ 1,9±0,08 г/л (в норме 1,25-2,5 г/л).

У больных ХРАС с сопутствующей инфекционной патологией мочеполовой системы проводилось стоматологическое обследование и последующее лечение. После комплексного лечения в течение 12-15 дней у больных ХРАС на фоне ХБП и хронической инфекции мочеполовой системы 1-й группы отмечались положительные изменения. Жалобы больных были напрямую связаны с процессами эпителизации элементов поражения на СОПР. Так, у больных ОГ к 7,7±1,2 дню; СГ к 10,1±1,4 дню; КГ к 8,2±1,1 дню наблюдения афты полностью эпителизировались. Гигиеническое состояние ПР улучшилось у всех обследованных за счет параллельно проводимой санации ПР.

Некоторые иммунологические и биохимические показатели РЖ в случае заболевания хламидиозом при ХРАС представлены в таблице 3. Как видно из таблицы, у практически здоровых лиц количество IgA и IgG в РЖ, а также значение Ксб. Было гораздо ниже, чем у больных хламидозом. В то же время у практически здоровых лиц уровни общего кальция, сиаловых кислот, неорганического фосфора, sIgA, лизоцима, а также активность щелочной фосфатазы в РЖ были выше, чем у пациентов с хламидиозом + ХРАС.

Продолжающееся комплексное лечение, особенно с фитотерапевтическими полосканиями в течение длительного времени, дает хороший результат, что особенно важно для больных с инфекционным поражением мочеполового тракта.

Через 3, 6 и 12 месяцев после полного курса лечения длительная ремиссия у большинства сохранялась. В 1-й группе рецидива афт не наблюдалось. Во 2-й группе рецидив возник через 10 месяцев после лечения. В 3-й группе афтозные элементы появлялись через 6 и 9 месяцев после лечения.

При ХБП, особенно при инфекционных поражениях мочеполового тракта, достоверно чаще ($p<0,001$) отмечается рецидивирование ХРАС, который имеет более длительное и тяжелое течение, более яркую клинику и значительно хуже поддается лечению.

Таблица 3

Биохимические и иммунологические показатели РЖ у больных ХРАС + хламидиоз, M±m

Показатель РЖ	КГ, n=20	ОГ до лечения, n=20	После лечения	
			ОГ, n=10	СГ, n=10
ЩФ, ммоль/ч-л	1,3±0,03	0,8±0,06*	1,3±0,02*	1,01±0,24*
Сиаловые кислоты, ед.	6,8±0,18	4,2±0,12*	6,3±0,08*	5,9±0,34*
Общий Са, ммоль/л	4,97±0,39	0,60±0,04*	4,86±0,06*	4,19±0,42*
Неорг. фосфор, моль/л	8,44±0,62	2,9±0,59*	8,8±0,99*	7,9±0,88*
IgA, г/л	0,08±0,021	0,18±0,02*	0,09±0,01*	0,1±0,01*
IgG, г/л	0,1±0,01	0,18±0,02*	0,98±0,02*	0,68±0,02*
Лизоцим, %	44,2±2,4	10,42±0,42*	42,88±0,41*	40,22±0,42*
sIgA, г/л	0,40±0,06	0,06±0,04*	0,44±0,04*	0,28±0,08*
Ксб.	1,48±0,20	5,43±0,02*	5,40±0,02*	4,14±0,02*

Примечание. * – p<0,05 по сравнению с контролем.

Выводы

1. Основным патогенетическим фактором рецидивирования инфекции при ХРАС является иммунодефицит Т- и В-клеточного звена.
2. В ротовой жидкости больных ХРАС на фоне инфекций мочеполовой системы выявлено подавление местной иммунной системы и изменение биохимических показателей, более выраженное при уреаплазменной инфекции, что совпадало с рецидивирующим течением ХРАС, плохо поддающимся лечению.
3. Этиопатогенетическая терапия включает комплексное лечение антигистаминными, седативными, поливитаминными препаратов и полиоксидонием, местное лечение заключается в санации ПР, полосканиях ее соком петрушки и гвоздичным эфирным маслом. Эффект наблюдается уже на 2-5-е сутки. Такое лечение достоверно (p<0,01) снижает частоту рецидивов (3%), не вызывает побочных и аллергических реакций.

Литература

1. Васильева Е.А. Современные аспекты этиологии, патогенеза, клиники, диагностики и лечения хронического афтозного стоматита // Врач-аспирант. – 2013. – Т. 61, №6. – С. 84-91.
2. Дегтярь Э.А. Клинико-биохимическое обоснование эффективности местной терапии эрозивно-язвенных поражений слизистой оболочки полости рта при стоматите зубных рядов: Автореф. дис. …канд.мед.наук. – Краснодар,2015.– 19с.
3. Инагамова В.В. Гигиенические аспекты первичной и вторичной профилактики нефрологических заболеваний: Метод рекомендации.– Ташкент, 2019.– 15с.
4. Казарина Л.Н., Чуваркова И.М. Оценка иммунологического статуса полости рта у больных бронхиальной астмой, принимающих ингаляционные гормональные препараты // Пародонтология.– 2013.– Т.18, №2.– С. 18-21.
5. Никонов Г.К., Мануйлов Б.М. Основы современной фитотерапии //www.e-stomatology.ru., 2018.
6. Рабинович И.М., Рабинович О.Ф., Панфилова Е.Л., Вахрушина Е.В. Иммуноморфология рецидивирующего афтозного стоматита // Стоматология. – 2012. – №2. – С. 23-25.
7. Рабинович И.М., Рабинович О.Ф., Панфилова Е.Л., Вахрушина Е.В. Рецидивирующий афтозный стоматит – этиология, патогенез (ч. I) // Стоматология. – 2010. – №1. – С. 71-74.
8. Ризаева С.М., Сайдалиев М.Н. Показатели стоматологического статуса у больных с хроническими заболеваниями почек // Stomatology. – 2016. – №4. – С. 33-36.
9. Сирак С.В. Лечение вульгарной пузырчатки с локализацией очагов поражения на СОПР и губах с использованием местных ранозаживляющих средств в сочетании с имудоном // https: // dentalmagazine.ru.2018 г.
10. Успенская О.А. Этиопатогенетическое обоснование терапии хронического рецидивирующего афтозного стоматита на фоне урогенитальной инфекции: Автореф.дис. … д-ра мед.наук. – Н. Новгород, 2015.– 45 с.
11. James W.D., Timothy G. et al. Andrews' Diseases of the Skin // Clinical Dermatology. – Saunders Elsevier, 2006. – P.538.
12. Surjushe A., Vasani R., Saple D.G. Aloe vera: a short review // Indian J. Dermatol. – 2008. – 53, №4. – P. 163-166.

ПОКАЗАТЕЛИ МЕСТНОГО ИММУНИТЕТА У БОЛЬНЫХ ХРОНИЧЕСКИМИ РЕЦИДИВИРУЮЩИМИ АФТОЗНЫМИ СТОМАТИТАМИ НА ФОНЕ ИНФЕКЦИОННОЙ ПАТОЛОГИИ МОЧЕПОЛОВОЙ СИСТЕМЫ И ОЦЕНКА ЭФФЕКТИВНОСТИ ЛЕЧЕНИЯ

Гаффоров С.А., Абдуллаев Ш.Р.

Цель: *оценка эффективности комплексных методов лечения у больных хроническим рецидивирующим афтозным стоматитом (ХРАС) на фоне инфекционной патологии мочеполовой системы на основе клинико-лабораторных методов исследования ротовой жидкости.* ***Материал и методы:*** *на базе кафедры стоматологии, детской стоматологии и ортодонтии и кафедры урологии ТашИУВ, где находится консультативно-диагностический медицинский центр ТашИУВ и 1-я городская больница г. Ташкента, обследованы 180 больных в возрасте от 25 до 45 лет, страдающих ХРАС средней степени тяжести слизистой оболочки полости рта. У 120 пациентов фоновым заболеванием была инфекционная патология почек и мочеполового тракта.* ***Результаты:*** *больные получали комплексное лечение антигистаминными, седативными, поливитаминными препаратов и полиоксидонием, местное лечение заключается в санации ПР, полосканиях ее соком петрушки и гвоздичным эфирным маслом. Эффект наблюдается уже на 2-5-е сутки.* ***Выводы:*** *такое лечение достоверно снижает частоту рецидивов (3%), не вызывает побочных и аллергических реакций.*

Ключевые слова: *хронический рецидивирующий афтозный стоматит, инфекционная патология мочеполовой системы, местный иммунитет, комплексное лечение.*

УДК: 616.65:616-076+616-066.6+617-089.5

СРАВНИТЕЛЬНАЯ ОЦЕНКА ЭФФЕКТИВНОСТИ И БЕЗОПАСНОСТИ ТРАНСРЕКТАЛЬНЫХ СПОСОБОВ ОБЕЗБОЛИВАНИЯ ДЛЯ ПРОВЕДЕНИЯ МУЛЬТИФОКАЛЬНОЙ БИОПСИИ ПРЕДСТАТЕЛЬНОЙ ЖЕЛЕЗЫ

Гиясов Ш.И., Тухтамишев М.Х., Абдусаттаров А.У., Асадов З.З.

MULTIFOKAL PROSTATA BIOPSIYASI UCHUN OG'RIQNI KAMAYTIRISHNING TRANSREKTAL USULLARINING SAMARADORLIGI VA XAVFSIZLIGINI QIYOSIY BAHOLASH

G'iyosov Sh.I., To'xtamishev M.X., Abdusattarov A.U., Asadov Z.Z.

COMPARATIVE EVALUATION OF THE EFFICACY AND SAFETY OF TRANSRECTAL METHODS OF ANESTHESIA FOR MULTIFOCAL BIOPSY OF THE PROSTATE

Giyasov Sh.I., Tukhtamishev M.Kh., Abdusattarov A.U., Asadov Z.Z.

Ташкентская медицинская академия, Республиканский специализированный научно-практический медицинский центр урологии

Maqsad: *multifokal biopsiyadan oldin bajariladigan prostata bezi transrektal anesteziyasining optimal usulini aniqlash.* ***Material va usullar:*** *RIUIAT markaziga 2016-2019 yillarda pastki siydik yo'llari simptomlari bilan murojaat qilgan bemorlarda o'tkazilgan 259 ta birlamchi multifokal (yadroli) prostata biopsiyasi natijalarining prospektiv tahlillari o'tkazildi.* ***Natijalar:*** *og'riqni kamaytirish samaradorligini aniqlash uchun bemorlar qo'llanilgan usulga qarab uch guruhga bo'lingan. 1-guruhga prostata bezining multifokal biopsiyasidan 5-10 daqiqa oldin anal kanali shilliq qavatining lokal anesteziyasi bajarilgan(lidokain gel bilan) va unga 50 nafar bemor kiritilgan. 2-guruhda 50 bemorda transrektal periprostatik blokadasi, ya'niy, transrektal ultratovush (TR UT) nazoratida bezning asosi va cho'qqisiga 2% -10 ml lidokain eritmasi yuborildi. Uchinchi guruhni 159 nafar bemor taskil kilib, ularda ikki usulning, ya'ni anal kanalining shilliq qavati local anesteziyasi va transrektal periprostatik blokadasi amalga oshitilgan.* ***Xulosa:*** *prostataning multifokal TR biopsiyasini o'tkazishda samarali anesteziya usuli, bu usullar kombinatsiyasi – lokal, anal shilliq qavatini tarkibida lidokain bo'lgan gel yordamida va prostata bezi asosi va cho'qqisiga 2% 10 ml lidokain eritmasi bilan periprostatik blokadadan foydalanishdir.*

Kalit so'zlar: *prostata bezi, multifokal biopsiya, transrektal usullar.*

Objective: *To determine the optimal method for transrectal anesthesia of the prostate performed before multifocal biopsy.* ***Material and methods:*** *A prospective analysis of the results of 259 primary multifocal (core) prostate biopsies performed in patients who applied to the RSSPM Center of Urology due to symptoms of the lower urinary tract in 2016-2019 was carried out.* ***Results:*** *To determine the effectiveness of pain relief, the patients were divided into three groups depending on the method used. Group 1 included 50 patients whom local anesthesia of the rectal anal mucosa was used 5-10 minutes before the multifocal biopsy of the prostate gland. Group 2 consisted of 50 men, whom transrectal periprostatic blockade was performed under TRUS guidance, injecting 2%- 10 ml of lidocaine into the base and apex zone of the prostate. The 3rd group consisted of 159 patients whom combined anesthesia was used, that is, both local anal mucous of the rectum and periprostatic blockade.* ***Conclusion:*** *The method of choice of anesthesia when performing multifocal transrectal biopsy of the prostate is the use of combined anesthesia – local- anal mucosa using a gel with lidocaine content and periprostatic blockade of the base and apex zone of the prostate gland with 2% 10 ml lidocaine solution.*

Key words: *prostate gland, multifocal biopsy, transrectal methods.*

Рак предстательной железы (РПЖ) является наиболее распространенным онкологическим заболеванием у мужчин в развитых странах мира и вторым в числе причин смертности в этой популяции [9,21]. В 2012 г. в мире было диагностировано 1,1 млн случаев РПЖ, что составляет 15% от всех диагностированных раковых заболеваний [9]. Частота обнаруженных при вскрытии РПЖ примерно одинакова во всем мире [10]. В исследованиях по аутопсии сообщалось, что распространенность РПЖ среди лиц в возрасте моложе 30 лет составляет 5% (95% ДИ: 3-8%), увеличиваясь с коэффициентом вероятности 1,7 (1,6-1,8) за десятилетие к распространенности 59% (48-71%) в возрасте старше 79 лет [4].

Установлено, что до 40% мужчин в возрасте 60-70 лет имеют микроскопический рак предстательной железы, не проявляющийся определенной симптоматикой. В связи с особенностями клинического течения опухоль может долгие годы не сказываться на самочувствии больного, или имеется симптоматика ирритативного и/или обструктивного характера, которая чаще встречается при доброкачественной гиперплазии предстательной железы (ДГПЖ), воспалительных заболеваниях половых органов и не является специфичной для РПЖ. В связи с этим в успехе лечения пациентов огромное значение имеет ранняя диагностика РПЖ, осуществляемая исключительно с помощью биопсии.

Биопсия предстательной железы остается одной из наиболее распространенных урологических процедур. В Соединенных Штатах ежегодно выполняются более 500 тыс. биопсий простаты [23]. Трансперинеальный доступ исторически был описан первым и стал предпочтительным методом в ряде ев-

ропейских и азиатских странах [8]. В США и во многих других странах мира в настоящее время он используется реже, чем трансректальный доступ [22]. Причиной этого является то, что трансперинеальная биопсия простаты воспринимается как более инвазивная и технически сложная процедура [12].

В любом случае, независимо от вида доступа при диагностике РПЖ производится мультифокальная биопсия предстательной железы, то есть выполняется чаще всего от 10 до 18 вколов в простату с забором столбиков материала для исследования. Трансректальный доступ является широко распространенным методом в различных центрах, в том числе и в Узбекистане.

При осуществлении процедуры биопсии пациент отмечает боль и дискомфорт, связанные как с введением иглы, что сопровождается повреждением слизистой оболочки прямого кишечника, и далее прохождением её в предстательную железу, так и дискомфорт в анальной области, вызванный введением ректального ультразвукового датчика.

Применяемые в разных центрах различные методы местной анестезии ПЖ перед биопсией с учетом как техники выполнения анестезии, так и вида анестетика и его дозы до сих пор вызывают споры среди специалистов. Следовательно, совершенствование существующих и разработка более эффективного метода обезболивания перед трансректальной биопсией ПЖ является актуальной проблемой диагностики РПЖ.

Цель исследования

Определение оптимального метода трансректальной анестезии ПЖ, выполняемой перед ее мультифокальной биопсией.

Материал и методы

Проведен проспективный анализ результатов 259 первичных мультифокальных (core) биопсий простаты, выполненных пациентам, обратившимся в РСНПМЦ урологии по поводу симптомов нижних мочевых путей (СНМП) в 2016-2019 гг. Пациенты были обследованы согласно стандарту, который включал сбор жалоб и анамнеза заболевания, проведение УЗИ верхних и нижних мочевых путей и предстательной железы, трансректальное ультразвуковое исследование предстательной железы (ТРУЗИ), трансректальное пальцевое исследование предстательной железы (ПРИ), заполнение международного вопросника симптомов простаты (IPSS) и определение качества жизни (QL, Bs), заполнение дневника мочеиспускания пациента в течение 3-х суток, урофлоуметрию, анализ мочи, секрета предстательной железы, клинико-биохимические анализы крови с определением сывороточного простатического специфического антигена (ПСА).

Для определения эффективности обезболивания пациенты были разделены на три группы в зависимости от использованного способа.

В 1-ю группу включены 50 пациентов, у которых использовалась местная анестезия слизистой анального канала прямого кишечника за 5-10 минут до проведения мультифокальной биопсии предстательной железы. Возраст пациентов – 67,8±1,14 года, размер простаты 72,6±4,87 см^3, уровень общего ПСА 73,7±21,2 нг/мл.

Во 2-ю группу вошли 50 мужчин, у которых трансректальная перипростатическая блокада осуществлялась под наведением ТРУЗИ, введением 2% 10 мл раствора лидокаина в зону основания и верхушки ПЖ. Возраст пациентов – 69,8±0,94 года, размер простаты 73,3±5,1 см^3, уровень общего ПСА 108,8±24,3 нг/мл.

3-ю группу составили 159 больных, у которых использована комбинированная анестезия, то есть как местная слизистой анального канала прямого кишечника, так и перипростатическая блокада. Возраст больных – 67,7±0,63 года, размер простаты 69,4±2,25 см^3, уровень общего ПСА 65,01±8,74 нг/мл.

Для «местной анестезии» перед выполнением мультифокальной биопсии мы использовали анестетик гель, содержащий в своем составе лидокаин 10 мл (или препарат Катеджель 12,5 г). Положение больного на левом боку, с согнутыми коленами и в тазобедренном суставе.

После обработки промежности и вокруг ануса пациента раствором антисептика, например повидон йодом 10% (бетадин) специалистом ректально струйно в анальное отверстие вводится препарат. Через 5 минут после трансректального введения Катеджеля ректально медленно устанавливается ультразвуковой датчик, и проводится визуализация ПЖ и перипростатических тканей для мультифокальной биопсии ПЖ.

Для «перипростатической блокады» перед выполнением мультифокальной биопсии ПЖ подготовка пациента, положение его на кушетке и обработка промежности те же, что и при проведении местной анестезии слизистой анального канала перед биопсией. Наводящий адаптер для введения иглы устанавливается на трансректальном датчике (рис. 1). Трансректальный УЗ-датчик (покрытый защитным материалом – презерватив) специалистом осторожно, полувращательным движением вводится в анус пациента, предварительно смазанный гелем. Этим достигается УЗ-визуализация предстательной железы и перипростатических тканей на мониторе.

Заранее набранный 2% раствор лидокаина в количестве 10 мл в шприце присоединяется к биопсийной игле 18 G. Первый вкол иглы под визуальным котролем через стенку кишечника производится в направлении центра основания простаты (рис. 2). Перед каждым введением раствора анестетика поршень шприца необходимо отодвинуть к себе во избежание струйного попадания раствора в кровеносное русло. Только убедившись в том, что конец иглы находится не в сосуде, вводят анестетик медленно до 3 мл, передвигая конец иглы поочередно влево от основания, затем слегка ототдвигая конец иглы назад, не вынимая её из стенки кишечника, конец направляется вправо от основания простаты и соблюдая те же правила, вводится еще 3 мл (всего 6 мл), после чего игла вынимается из стенки кишечника.

Рис. 1. Трансректальный датчик с наводящим адаптером с иглой для введения раствора лидокаина.

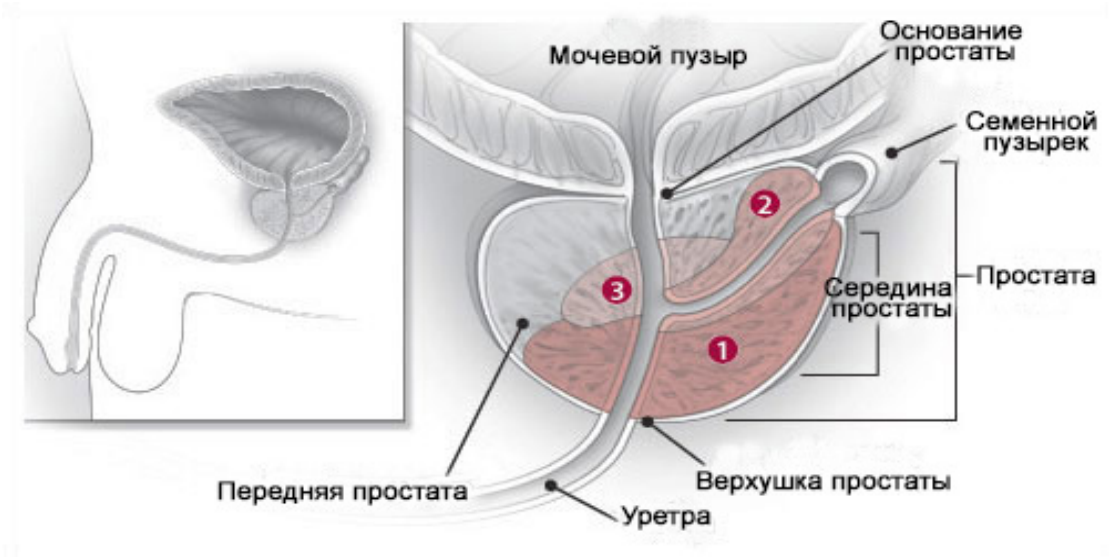

Рис. 2. Анатомия предстательной железы и её взаимоотношения с соседними органами.

Специалист сразу выполняет второй вкол под наведением трансректального УЗИ в зону верхушки простаты по центру и аналогичным образом через данный вкол стенки кишечника с 2-х сторон, соблюдая технику определения локализации конца иглы, медленно вводит по 2 мл лидокаина (4 мл), инфильтируя околопростатическое пространство (рис. 3).

Не вынимая ультразвуковой датчик, через 5 минут после введения лидоканина начинали процедуру мультифокальной биопсии простаты с помощью биопсийного пистолета BIP high speed multi, используя иглу 18g (длина 20 см).

Эффективность методов обезболивания сравнивали с помощью числовой рейтинговой шкалы (ЧРШ) [1] (рис. 4).

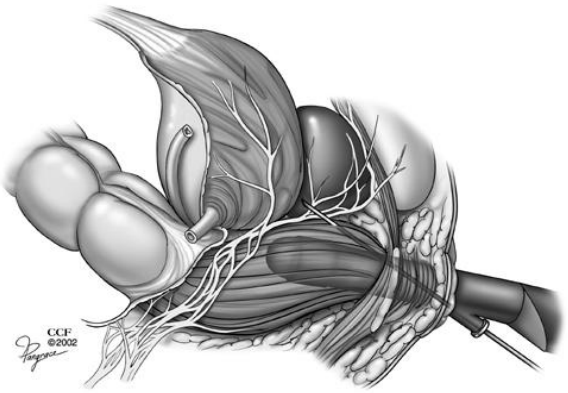

Рис. 3. Локализация нервов и направление иглы при перипростатической блокаде ПЖ.

1-3 – легкая боль, 4-6 – средняя боль, 7-9 – сильная боль, 10 – очень сильная боль

Рис. 5. ЧРШ определения боли.

Боль оценивали сразу после операции, когда пациенту предоставляли ЧРШ и просили определить интенсивность перенесенной во время проведения биопсии боли. Таким же образом пациентами были определены интенсивность боли от процедуры через 1 и 2 часа после биопсии. Только после удовлетворительного самостоятельного мочеиспускания пациенты отпускались на амбулаторное наблюдение с рекомендациями.

Статистическая обработка материала осуществлялась с помощью программ MS Office Excel 2007, StatSoft Statistica 8.0 с использованием критериев Стьюдента, Фишера. Статистически значимыми считались различия, удовлетворяющие p<0,05.

Результаты

На фоне местной анестезии слизистой анального канала с помощью геля с лидокаиновым содержимым во время процедуры мультифокальной биопсии (минимум 10 вколов в простату) больные испытывали боль средней интенсивности, равной 4,96±0,15 балла по 10-балльной числовой шкале. Через 1 и 2 часа боль уменьшилась и ощущалась как легкая.

Пациенты 2-й группы во время процедуры мультифокальной биопсии на фоне перипростатической блокады 2% раствором лидокаина (10 мл) (минимум 10 вколов в простату) испытывали легкую боль, по 10-балльной числовой шкале равной в среднем 2,34±0,13 балла. Через 1 и 2 часа интенсивность боли уменьшалась, боль ощущали не все больные.

Обследованные 3-й группы во время процедуры мультифокальной биопсии на фоне комбинированной анестезии – местной, слизистой анального канала гелем с лидокаином (Катеджель 12,5 г) также испытывали легкую боль, которая оценивалась в среднем в 2,14±0,06 балла по 10-балльной числовой шкале. Через 1 и 2 часа интенсивность боли уменьшилась настолько, что боль ощущалась не всеми пациентами (табл.)

Таблица

Интенсивность боли, испытываемой больными при выполнении мультифокальной биопсии простаты в зависимости от способа обезболивания

Способ обезболивания	Интенсивность боли во время биопсии по ЧРШ	Через 1 ч после процедуры по ЧРШ	Через 2 ч после процедуры по ЧРШ
Местная анестезия слизистой анального канала (гель + лидокаин), n=50	4,96±0,15	1,6±0,13	0,20±0,05
p	<0,001	<0,05	>0,05
Перипростатическая блокада, n=50	2,34±0,13	0,6±0,08	0,16±0,05
p	<0,001	<0,01	>0,05
Местная анестезия слизистой анального канала + перипростатическая блокада, n=159	2,14±0,06	0,56±0,04	0,14±0,03
p	>0,05	>0,05	>0,05

Сравнительная оценка эффективности различных методов обезболивания, выполненных перед мультифокальной биопсии простаты, показала, что наиболее комфортно и с наименьшим ощущением боли проходила биопсия на фоне комбинированной анестезии, когда пациенты во время процедуры ощущали легкую боль (p<0,001), через час после процедуры интенсивность боли была также значима ниже (p<0,01), а через 2 часа больные боль практически не испытывали.

При сравнении ощущения боли пациентами при мультифокальной биопсии, выполненной на фоне перипростатической блокады, и при использовании комбинированной анестезии получены сопоставимые результаты, достоверной разницы в интенсивности ощущения боли не наблюдалось. Следует, однако, отметить, что при выполнении биопсии только на фоне перипростатической блокады пациенты испытывают дискомфорт, связанный с введением ректального датчика через анальное отверстие до процедуры биопсии.

Осложнений при выполнении местной анестезии слизистой анального канала гелем с лидокаином (Катеджель) и после анестезии у пациентов не было.

Среди пациентов, у которых использовалась перипростатическая блокада (n=50) и комбинированная анестезия (n=159), когда в перипростатическую

область основания и верхушки простаты инфильтративно вводили 2% раствор лидокаина в общем объеме 10 мл, у 22 (10,5%) наблюдалось учащение частоты сердечных сокращений, 7 (3,3%) больных испытывали легкое чувство страха, которое прошло самостоятельно через несколько минут на фоне отвлекающего разговора.

Обсуждение

Необходимо отметить, что в истории биопсии ПЖ проблеме уменьшения боли во время процедуры уделялось недостаточное внимание – дискомфорт и болевые ощущения пациента, как правило, расценивались как сопутствующая часть процедуры.

Впервые о необходимости проведения биопсии под обезболиванием сообщили P.A. Nash и соавт. [18] в 1996 г., указавшие, что инъекции лидокаина в нервные пучки, прилегающие к простате, позволяют уменьшить боль, испытываемую пациентами в связи с биопсией. Однако F. Desgrandchamps и соавт. [7] при проведении биопсии простаты под трансректальным наведением на фоне обезболивающего геля не выявили статистической разницы по сравнению с результатами плацебо у больных контрольной группы.

Процедура часто выполняется на фоне перипростатической инфильтрации местными анестетиками, хотя есть сообщения, что эффективность обезболивания при промежностном и трансректальном доступах расценивается как недостаточная [15].

Предстательная железа богата нервными окончаниями, но точная анатомия периферических нервных волокон органа, вегетативная и сенсорная иннервация предстательной железы у человека до конца не изучены [20]. Доказано, что капсула простаты содержит многочисленные вегетативные нервные волокна, передающие висцеральные болевые импульсы в спинной мозг через волокна, проходящие по сосудистой ножке [11]. Имеются также данные, что часть сенсорных волокон простаты, особенно ее вершинной части, идут через соматические пудендальные нервы. Экспериментальные исследования, проведенные на кошках, подтвердили, что около 30% афферентных нервных волокон простаты пересекаются с половым нервом, возможно, через его глубокую промежностную ветвь, которая также иннервирует проксимальную часть мочеиспускательного канала и сфинктер уретры [6,16,25].

По мнению некоторых авторов [15,24], перипростатическая инфильтрация анестетиками не устраняет полностью боль во время процедуры. Доказательством этого служат также работы, подтверждающие повышение эффективности обезболивания при биопсии с помощью апикальной и интрапростатической местной анестезии либо отдельно, раздельно или в сочетании с перипростатической блокадой [3,14,19].

На наш взгляд, интересное исследование провели H. Akan и соавт. [2], которые сравнили эффективность обезболивания введением 1-2% раствора лидокаина с 2-х сторон в зону основания простаты по 5 мл (10 мл) с эффективностью введения 5 мл раствора только в зону верхушки простаты. По данным исследователей, каждая анестезия – одиночная апикальная инъекция и двусторонние базальные инъекции достаточно эффективны с точки зрения профилактики боли во время биопсии. Главное преимущество однократной инъекции в апикальную зону простоты – использование половины количества местного анестетика.

Другие исследователи перед трансректальной биопсией проводили блокаду тазового сплетения введением 2,5 мл 1% лидокаина в каждую сторону сосудисто-нервного сплетения в зону, латеральнее верхушки семенных пузырьков [5,13]. H. Mazdak и соавт. [17] провели сравнительную оценку эффективности боли и стоимости анестезии при перипростатической блокаде 2% раствором лидокаина (5 мл) 2 вкола в основание простаты, местной анестезии стенки кишечника гелем с 2% лидокаином (10 мл), внутривенной седации введением midazolam (25 мг/кг), fentanyl (2 мг/кг) и ketamine (1 мг/кг), а также спинномозговой анестезии (СМА) 0,5% bupivacaine (1,5 мл). По данным авторов, эффективными оказались все изученные способы анестезии, кроме местной анестезии слизистой кишечника, но отличались стоимостью и определенными рисками осложнений.

Мы в своем исследовании, в отличие от исследования H. Akan и соавт. [2], при выполнении перипростатической блокады использовали другую технику, разработанную нами в клинике. В область основания простаты вместо двух вколов мы осуществляли один вкол через стенку кишечника по центру, откуда можно было, передвигая конец иглы, с 2-х сторон поочередно вводить анестетик 2% раствора лидокаина по 3 мл (6 мл), после чего также через один вкол, проведенный в области верхушки простаты, соблюдая ту же технику, можно было вводить с 2-х сторон анестетик в объеме 4 мл. Благодаря этой технике аналогичное количество анестетика (10 мл) мы вводили в четыре разные точки перипростатического пространства, добиваясь хорошей комфортной анестезии для пациента, но совершая всего 2 вкола через слизистую кишечника. Мы считаем очень важным, снижая количество вколов во время анестезии, минимизировать травму стенки кишечника, где имеется обилие микрофлоры, пациенту, которому предстоит выполнить мультифокальную биопсию с множественными вколами иглы также через стенку кишечника. То есть, минимизируя количество вколов в стенку кишечника, мы добились лучшей анестезии при комбинации местной анестезии слизистой анального канала в сочетании с перипростатической блокадой и подтвердили эффективность данной анестезии объективно, через ЧРШ. При этом у пациентов после местной анестезии никаких осложнений не наблюдалось. У 22 (10,5%) больных, у которых была выполнена перипростатическая блокада и комбинированная анестезия, наблюдалось учащение частоты сердечных сокращений, что, однако, которое не мешало проведению биопсии. Это указывает на частичную резорбцию анестетика в общий кровоток, хотя во время процедуры мы избегали прямого его попадания.

Выводы

1. Методом выбора анестезии при выполнении мультифокальной трансректальной биопсии простаты является использование комбинированной

анестезии – местной, слизистой анального канала с помощью геля с лидокаиновым содержимым и перипростатической блокады 2% 10 мл раствором лидокаина зоны основания и верхушки ПЖ.

Литература

1. Acute Pain Management: Operative or Medical Procedures and Trauma. Clinical Practice Guideline N1, AHCPR Publication №92-0032. February 1992. Agency for Healthcare Research &Quality. – P. 116-117.
2. Akan H., Yildiz O., Dalva I., Ycesoy C. Comparison of two periprostatic nerve blockade techniques for transrectal ultrasound-guided prostate biopsy: bilateral basal injection and single apical injection // Urology. – 2009. – Vol. 73. – P. 23-26.
3. Ashley R.A., Inman B.A., Routh J.C. et al. Preventing pain during office biopsy of the prostate: a single center, prospective, doubleblind, 3-arm, parallel group, randomized clinical trial // Cancer. – 2007. – Vol. 110. – P. 1708-1714.
4. Bell K.J. et al. Prevalence of incidental prostate cancer: A systematic review of autopsy studies // Int. J. Cancer. – 2015. – Vol. 137, №7. – P. 1749-1757.
5. Cantiello F. et al. Pelvic plexus block is more effective than periprostatic nerve block for pain control during office transrectal ultrasound guided prostate biopsy: a single center, prospective, randomized, double arm study // J Urol. – 2012. – Vol. 188. – P. 417-421.
6. Danuser H., Springer J.P., Katofiasc M.A. et al. Extrinsic innervation of the cat prostate gland: a combined tracing and immunohistochemical study // J. Urol. – 1997. – Vol. 157. – P. 1018-1024.
7. Desgrandchamps F., Meria P., Irani J. et al. The rectal administration of lidocaine gel and tolerance of transrectal ultrasonography-guided biopsy of the prostate: a prospective randomized placebo-controlled study // Brit. J. Urol. Int. – 1999. – Vol. 83. – P. 1007.
8. Emiliozzi P., Scarpone P., DePaula F. et al. The incidence of prostate cancer in men with prostate specific antigen greater than 4.0 ng/ml: a randomized study of 6 versus 12 core transperineal prostate biopsy // J. Urol. – 2004. – Vol. 171. – P. 197-199.
9. Ferlay J. et al. Cancer incidence and mortality worldwide: sources, methods and major patterns in GLOBOCAN 2012 // Int. J. Cancer. – 2015. – Vol. 136, №5. – P. E359-386.
10. Haas G.P. et al. The worldwide epidemiology of prostate cancer: perspectives from autopsy studies // Canad. J. Urol. – 2008. – Vol. 15, №1. – P. 3866-3871.
11. Hollabaugh R.S., Dmochowski R.R., Steiner M.S. Neuroanatomy ofmale rhabdosphincter // Urology. – 1997. –; Vol. 49. – P. 426-434.
12. Iremashvili V.V., Chepurov A.K., Kobaladze K.M., Gamidov S.I. Periprostatic Local Anesthesia With Pudendal Block for Transperineal Ultrasound-guided Prostate Biopsy: A Randomized Trial // Urology. – 2010. – Vol. 75. – P. 1023-1028.
13. Jindal T. et al. Transrectal ultrasonography (TRUS)-guided pelvic plexus block to reduce pain during prostate biopsy: a randomized controlled trial // Brit. J. Urol. Int. – 2015. – Vol. 115. – P. 892-896.
14. Lee H.Y., Lee H.J., Byun S.S. et al. Effect of intraprostatic local anesthesia during transrectal ultrasound guided prostate biopsy: comparison of 3 methods in a randomized, double-blind, placebo controlled trial // J. Urol. – 2007. – Vol. 178. – P. 469-472.
15. Luscombe C.J., Cooke P.W. Pain during prostate biopsy // Lancet. – 2004. – Vol. 363. – P. 1840-1841.
16. Mahakkanukrauh P, Surin P, Vaidhayakarn P. Anatomical study of the pudendal nerve adjacent to the sacrospinous ligament. ClinAnat. 2005; Vol. 18: P. 200-235.
17. Mazdak H., Momeni A.M., Izadpanahi M.H. A comparison of pain control and complications using three different ways of anesthesia in patients undergoing transrectal ultrasound-guided prostate biopsy // J. Res. Med. Sci. – 2018. – Vol. 23. – P. 17.
18. Nash P.A., Bruce J.E., Indudhara R., Shinohara K. Transrectal ultrasound guided prostate nerve blockade eases systematic needle biopsy of the prostate // J. Urol. – 1996. – Vol. 155. – P. 607.
19. Nguyen C.T., Jones J.S. Comparison of traditional basal and apical periprostatic block: impact on injection pain and biopsy pain // Brit. J. Urol. Int. – 2007. – Vol. 99. – P. 575-578.
20. Rodrigues A.O., Machado M.T., Wroclawski E.R. Prostate innervation and local anesthesia in prostate procedures // Rev. Hosp. Clin. Fac. Med. Sao Paulo. – 2002. – Vol. 57. – P. 287-292.
21. Schroder F.H., Hugosson J., Roobol M.J. et al. Prostate-cancer mortality at 11 years of follow-up // New Engl. J. Med. – 2012. –Vol. 366. – P. 981-990.
22. Shandera K.C, Thibault GP, Deshon JE Jr. Variability in patient preparation for prostate biopsy among American urologists // Urology. – 1998. – Vol. 52. – P. 644-646.
23. SolowayM.S. Do unto others-why I would want anesthesia for my prostate biopsy // Urology. – 2003. – Vol. 62. – P. 973-975.
24. Viacheslav V. Iremashvili, Alexander K. Chepurov, Konstantin M. Kobaladze,and Safail I. Gamidov. Periprostatic Local AnesthesiaWith Pudendal Block for Transperineal Ultrasound-guided Prostate Biopsy: A Randomized Trial. UROLOGY Vol. 75: P. 1023–1028, 2010. © 2010 ElsevierInc.
25. Yoo P.B., Woock J.P., Grill W.M. Somatic innervation of the feline lower urinary tract // Brain Res. – 2008. – Vol. 1246. – P. 80-87.

СРАВНИТЕЛЬНАЯ ОЦЕНКА ЭФФЕКТИВНОСТИ И БЕЗОПАСНОСТИ ТРАНСРЕКТАЛЬНЫХ СПОСОБОВ ОБЕЗБОЛИВАНИЯ ДЛЯ ПРОВЕДЕНИЯ МУЛЬТИФОКАЛЬНОЙ БИОПСИИ ПРЕДСТАТЕЛЬНОЙ ЖЕЛЕЗЫ

Гиясов Ш.И., Тухтамишев М.Х.,
Абдусаттаров А.У., Асадов З.З.

Цель: *определение оптимального метода трансректальной анестезии предстательной железы, выполняемой перед ее мультифокальной биопсией.* ***Материал и методы:*** *проведен проспективный анализ результатов 259 первичных мультифокальных (core) биопсий простаты, выполненных пациентам, обратившимся в РСНПМЦ урологии по поводу симптомов нижних мочевых путей в 2016-2019 гг.* ***Результаты:*** *для определения эффективности обезболивания пациенты были разделены на три группы в зависимости от использованного способа. В 1-ю группу включены 50 пациентов, у которых использовалась местная анестезия слизистой анального канала прямого кишечника за 5-10 минут до проведения мультифокальной биопсии предстательной железы. Во 2-ю группу вошли 50 мужчин, у которых трансректальная перипростатическая блокада осуществлялась под наведением ТРУЗИ, введением 2% 10 мл раствора лидокаина в зону основания и верхушки ПЖ. 3-ю группу составили 159 больных, у которых использована комбинированная анестезия, то есть как местная слизистой анального канала прямого кишечника, так и перипростатическая блокада.* ***Выводы:*** *методом выбора анестезии при выполнении мультифокальной трансректальной биопсии простаты является использование комбинированной анестезии – местной, слизистой анального канала с помощью геля с лидокаиновым содержимым и перипростатической блокады 2% 10 мл раствором лидокаина зоны основания и верхушки предстательной железы.*

Ключевые слова: предстательная железа, мультифокальная биопсия, трансректальные способы.

УДК: 616.9+616.988:616.248-053.2

ОСОБЕННОСТИ ТЕЧЕНИЯ БРОНХИАЛЬНОЙ АСТМЫ У ДЕТЕЙ МЛАДШЕГО ШКОЛЬНОГО ВОЗРАСТА ПРИ ЦИТОМЕГАЛОВИРУСНОЙ ИНФЕКЦИИ

Закирова У.И., Шакарова М.Ш., Максудова Л.И.

ЦИТОМЕГАЛОВИРУС ИНФЕКЦИЯСИ БИЛАН КАСАЛЛАНГАН КИЧИК МАКТАБ ЁШИДАГИ БОЛАЛАРДА БРОНХИАЛ АСТМАНИНГ КЕЧИШИ ХУСУСИЯТЛАРИ

Закирова У.И., Шакарова М.Ш., Мақсудова Л.И.

FEATURES OF THE COURSE OF BRONCHIAL ASTHMA IN PRIMARY SCHOOL CHILDREN WITH CYTOMEGALOVIRUS INFECTION

Zakirova U.I., Shakarova M.Sh., Maksudova L.I.

Ташкентская медицинская академия

Мақсад: *бошланғич мактаб ёшидаги болаларда цитомегаловирус инфекцияси (ЦМВ) аниқланганда бронхиал астма клиник кечиши хусусиятларини аниқлаш.* ***Материал ва усуллар:*** *6 ёшдан 10 ёшгача бўлган астма билан касалланган 58 нафар боланинг клиник-анамнестик ва иммунологик маълумотлари таҳлил қилинди. Клиник ва анамнестик маьлумотлар тўплами, физик текширув усуллари натижалари перкуссия, пальпация, аускультация, стандарт тадқиқот усуллари лаборатор ва инструментал кўрсатмага мувофиқ ўтказилди.* ***Натижалар:*** *ЦМВ инфекциясини юқтирган астма билан оғриган беморлар гурухида ўрта-оғир кечувчи, персистик тури 2 баробар кўпроқ кузатилади; хусусан 15,3% ҳолатларга нисбатан 31,3%. Шу билан бирга, ЦМВ инфекциясига чалинган БА билан касалланган беморлар гуруҳидаги оғир кечувчи, персистик шакли 21,9%да 7,6% болаларга нисбатан устунлик кўрсатди.* ***Хулоса:*** *ЦМВ ни балғам билан чиқарадиган БА касаллиги бўлган болаларда касаллик янада оғир кўринишда кечади, ҳамда нафас сиқиши хуружлари тезлиги, хуруж оғирлиги, ёрдам берадиган дори-дармонларнинг кўпайиши, тунги хуружларнинг кўпайиши, жисмоний машқлар муросасизлиги ва ремиссия давомийлигида намоён бўлди.*

Калит сўзлар: *болалар, бронхиал астма, мактаб, цитомегаловирус, инфекция.*

Objective: *To determine the features of the clinical course of bronchial asthma (BA) in children of primary school age when cytomegalovirus infection is detected in them.* ***Material and methods:*** *Clinical-anamnestic and immunological data of 58 children with asthma aged from 6 to 10 years were analyzed. The study was conducted in accordance with the standards of medical care, taking into account the corresponding nosology. Sputum for detection of cytomegalovirus infection was determined by PCR.* ***Results:*** *In the group of BA patients who had CMV infection, moderate persistent BA was observed 2 times more often than among children who did not isolate the pathogen. More often in this group and severe persistent.* ***Conclusions:*** *In children with asthma who excrete CMV with sputum, the disease progressed more severely, which was expressed in an increase in the frequency of attacks of shortness of breath, a severe nature of the attack, a greater number of drugs to provide assistance, etc.*

Key words: *children, bronchial asthma, schoolchildren, cytomegalovirus, infection.*

Актуальность проблемы бронхиальной астмы у детей в среднеазиатском регионе объясняется неуклонным ростом заболеваемости, сложностью дифференциальной диагностики, увеличением количества случаев с более тяжелым клиническим течением, которое нередко заканчивается инвалидностью. Особенности высокая распространенность бронхиальной астмы (БА) у детей отмечается в неблагоприятных экологических регионах страны.

Бронхиальная астма (J45) – это хроническое аллергическое воспаление бронхов, сопровождающееся их гиперреактивностью, с периодически возникающими приступами затрудненного дыхания в результате обратимой бронхиальной обструкции, обусловленной бронхоконстрикцией, гиперсекрецией слизи, отеком стенки бронхов [9,10].

Значительный рост заболеваемости БА у детей связан с поздней диагностикой и этиопатогенезом заболевания. Для достижения контроля БА и улучшения прогноза заболевания наибольший интерес представляет выявление роли внутриклеточных инфекций, способных к длительной персистенции в слизистой бронхов, являющихся при заболевании органом-мишенью [3,4,8]. К длительному и постоянному поддержанию и усилению аллергического воспаления бронхов приводят различные внутриклеточные инфекции. К таким инфекциям в первую очередь можно отнести микоплазменную, хламидийную, цитомегаловирусную и пневмоцистную. Известны исследования, посвященные влиянию хламидийной и микоплазменной инфекции на клиническое течение бронхиальной астмы, частоту и тяжесть обострений.

Цитомегаловирусная инфекция (ЦМВИ) вызывает большой интерес у многих ученых и практических врачей различных специальностей. Европейским региональным бюро ВОЗ цитомегалия включена в группу «таинственных» болезней, которые определяют будущее инфекционной патологии. Роль ЦМВИ в патологии детского возраста, несмотря на высокий уровень современных исследований, остается малоизученной. Сохраняются трудности при диагностике различных форм ЦМВИ и интерпретации результатов исследований [1,2].

Наши наблюдения, исследования многих ученых и практикующих врачей показали, что цитомегаловирусная инфекция является одной из причин тяжелого течения бронхиальной астмы. По данным литературы, инфицированность детей, больных БА, микоплазменной, цитомегаловирусаной и пневмоцистной инфекциями значительно превышает таковую среди детского населения в целом [5,6].

Цель исследования

Определение особенностей клинического течения бронхиальной астмы у детей младшего школьного возраста при выявлении у них ЦМВИ.

Материал и методы

Проанализированы клинико-анамнестические и иммунологические данные 58 детей с БА в возрасте от 6 до 10 лет. Исследование проводилось согласно стандартам оказания медицинской помощи с учетом соответствующей нозологии: клинико-анамнестические данные, результаты физикальных методов обследования (осмотр, перкуссия, пальпация, аускультация), стандартных (лабораторные) и инструментальных (по показаниям) методов.

Независимо от нозологической формы исследование дополнительно включало также анкетирование с помощью специально разработанной анкеты-вопросника, иммунологические методы – определение уровня общего IgE в сыворотке крови методом ИФА, бактериологическое исследование мокроты на Cytomegalovirus.

Диагноз бронхиальной астмы установлен на основании жалоб, анамнестических и клинических данных и результатов лабораторных исследований в соответствии с «Классификацией клинических форм бронхолегочных заболеваний у детей», принятой на симпозиуме педиатров, и МКБ-10 [7].

Статистическую обработку результатов проводили на персональном компьютере с помощью пакета программ Excel, Statistica 6.0.

Результаты и обсуждение

Нами проведен анализ клинико-анамнестических данных 58 детей с БА в возрасте от 6 до 10 лет. Мальчики составляли 63,8%, девочка – 36,2%. Наши данные совпали с результатами исследования других авторов, отраженными в Национальной программе «Бронхиальная астма у детей. Стратегия лечения и профилактики» (2012), согласно которой мужской пол является одним из эндогенных факторов развития заболевания.

У больных БА отмечались неблагоприятные факторы антенатального периода: ОРВИ во время беременности имели место у 41,4% матерей больных детей, токсикоз – у 27,6%, угроза прерывания беременности – у 48,3%, анемия – у 20,7%, артериальная гипертония – у 7%. Патология во время беременности отсутствовала у 19,0% женщин. Анализ данных статистика показал, что анемия у матерей во время беременности является прогностическим неблагоприятным фактором развития в дальнейшем тяжелого течения БА у детей. Частые обострения бронхиальной обструкции как инфекционного, так и аллергического генеза у детей с БА также достоверно чаще развиваются при раннем переводе на искусственное вскармливание. Возможно, такая тенденция связана с тем, что преждевременное отлучение от груди и перевод на искусственное вскармливание способствует ранней сенсибилизации, расширению спектра потенциальных пищевых аллергенов, снижению факторов пассивного гуморального иммунитета, что, как следствие, ведет к возникновению повторных респираторных заболеваний.

Семейный аллергоанамнез обследованных детей с БА показал отягощенную наследственность по БА у 44,8% из них, а отягощенная наследственность по другим аллергическим заболеваниям (аллергический ринит, риносинусит, трахеобронхит, атопический дерматит) имелась у 51,7%. Анализ данных семейно-наследственного анамнеза показал, что родители (17,24%) больных детей состояли в близкородственном браке. У 31,0% больных детей родственники страдали аллергическими заболеваниями, при этом наследственная отягощенность по линии матери отмечалась чаще (15,5%), чем по линии отца (10,3%).

Частые респираторные инфекции верхних дыхательных путей наблюдались у 75,8% против 24,2% ($p<0,005$), ОРВИ на первом году жизни болели 59% детей с БА. Таким образом, раннее развитие респираторных инфекций на первом году жизни становится причиной формирования в дальнейшем БА у детей.

Для наблюдаемых нами больных было характерно наличие неблагоприятного преморбидного фона: анемия в раннем возрасте, белково-энергетическая недостаточность (БЭН), аномалии конституции. БЭН и анемия у обследованных детей чаще всего были связаны с алиментарными факторами: количественным (гипогалактия, назначение недостаточного количества смесей) или качественным недокормом (бедность суточного рациона белками, витаминами, микроэлементами), ранним переводом детей на искусственное и смешанное вскармливание.

При госпитализации в стационар у обследованных детей нами проведен сравнительный анализ клинического течения БА в зависимости от выделенного возбудителя ЦМВ. ЦМВИ в мокроте выделена у 32 (55,2%) из 58 детей с БА, не определена у 26 (44,8%).

Среди обследованных были пациенты со смешанной, то есть инфекционно-аллергической неосложненной формой БА. Обследование проводили в период обострения заболевания. Основными симптомами, определяющим степень тяжести течение БА, являются частота приступов затрудненного дыхания, характер приступов, объем препаратов для оказания помощи, наличие ночных приступов, переносимость физической нагрузки и длительность периодов ремиссии [4,8].

Из общего числа детей с БА интермиттирующая легкая форма заболевания отмечалась у 22,8%, персистирующая легкая форма – у 11,5%, среднетяжелая персистирующая форма – у 51,7%, тяжелая персистирующая – у 13,9%.

Анамнестические данные и наши наблюдения за клиническим течением заболевания в период обострения и ремиссии больных показали, что у детей с интермиттирующей легкой формой БА приступы за-

трудненного дыхания возникали 3-4 раза в год. При этом приступы носили эпизодический кратковременный характер, исчезали после однократного приема бронхолитиков короткого действия. У больных этой группы ночные приступы отсутствовали. Переносимость физической нагрузки и активность не нарушены, длительность периодов ремиссии – более 3-4 месяцев. Приступы купированы путем однократного ингаляционного приема бронхолитика.

У детей с легкой персистирующей формой БА приступы затрудненного дыхания возникали 1-3 раза в месяц. Приступы удушья были эпизодическими, исчезали спонтанно или после однократного приема бронхолитика короткого действия. Ночные приступы отсутствовали или наблюдались редко. Не была нарушена переносимость физической нагрузки, активность сохранялась. Длительность периодов ремиссии у детей с легкой персистирующей формой БА превышала 3 месяца.

У 51,7% детей со среднетяжелой персистирующей БА приступы затрудненного дыхания наблюдались 1-2 раза в неделю. Приступы удушья у этих больных протекали с отчетливыми нарушениями функции внешнего дыхания. Ночные приступы отмечались очень часто, нередко регулярно. Больные этой группы жаловались на ограниченную переносимость физических нагрузок. Длительность периодов ремиссии составляла около 2-3 месяцев. Приступы удушья купировались бронхолитиками (ингаляционно, нередко повторно, и/или парентерально), по показаниям больные получали кортикостероидные препараты.

В группе с тяжелой персистирующей БА у 13,9% больных приступы затрудненного дыхания отмечали сь несколько раз в неделю или ежедневно. При этом приступы носили тяжелый характер, а астматические состояния протекали с отчетливыми нарушениями функции внешнего дыхания. Из опроса больных с тяжелой персистирующей БА выявлено нарушение сна, ночные приступы наблюдались нередко ежедневно, реже по несколько раз в день. У больных была значительно снижена переносимость физических нагрузок. Период ремиссии часто составлял 1-2 месяца. Приступы купировались бронхолитиками в ингаляциях (преимущественно через небулайзер и/или парентерально), обязательно назначались в сочетании с кортикостероидами и другими препаратами.

При бактериологическом исследовании ЦМВИ в мокроте выделена у 32 (55,2%) больных, у 26 (44,8%) результат был отрицательным. Среди больных с БА, у которых была выделена ЦМВИ, интермиттирующая легкая форма отмечалась у 18,7%, персистирующая легкая форма – у 28,1%, среднетяжелая персистирующая форма – у 31,25%, тяжелая персистирующая форма – у 21,9%.

Среди детей с БА, у которых в мокроте ЦМВИ не была выделена, интермиттирующая легкая форма отмечалась у 30,7%, персистирующая легкая форма – у 46,2%, среднетяжелая персистирующая – у 15,3%, тяжелая персистирующая форма – у 7,6% детей.

Сравнительный статистический анализ показал, что в группе больных с БА, у которых была выделена ЦМВ-инфекция, среднетяжелая персистирующая форма отмечалась в 2 раза чаще: соответственно в 31,3 и 15,3% случаев ($p<0,001\%$). При этом чаще выявлялась также и тяжелая персистирующая форма: соответственно в 21,9 и 7,6% случаев ($p<0,001$).

У детей, выделивших ЦМВИ с мокротой, приступы бронхиальной обструкции отмечались в 2,1 раза чаще ($p<0,001$), чем у тех, у кого ЦМВИ отсутствовала. У детей, не выделивших ЦМВИ, тяжелые приступы бронхиальной обструкции отмечались лишь в единичных случаях, в 2 раза реже возникали приступы средней тяжести, в целом в 3,2 раза реже ($p<0,001$) отмечались типичные приступы обструкции.

Степень выраженности аллергического воспаления у больных с БА определяли на основании уровня общего иммуноглобулина Е (IgE) крови. У детей с БА, выделивших ЦМВ с мокротой, отмечались более выраженные нарушения иммунной системы, в частности снижение абсолютного количества иммунокомпетентных клеток, повышение уровня общего иммуноглобулина А, напряжение фагоцитарного звена иммунитета, чем у пациентов без признаков персистенции возбудителя в бронхах. Концентрация общего IgE у 91,3% обследованных детей была выше возрастного норматива в 1,5-10 раз. У пациентов, выделивших в мокроте ЦМВ, уровень общего IgE был достоверно ($p<0,001$) ниже, чем у детей, которые не выделили возбудителя. При этом утяжеление течения болезни скорее было связано именно с инфекционным компонентом развития болезни, а не с усилением атопического фактора, то есть ЦМВ в данном случае является не маркером тяжести основного процесса, а причиной утяжеления клинического течения БА.

Таким образом, исследования показали, что тяжесть течения заболевания БА зависит также от влияния персистенции ЦМВИ. При этом у детей с БА, выделивших ЦМВИ с мокротой, заболевание протекало тяжелее, что выражалось в увеличении частоты приступов затрудненного дыхания, тяжелом характере приступов, объеме препаратов для оказания помощи, наличии частых ночных приступов, непереносимости физической нагрузки и более коротких ремиссиях. Поэтому у больных БА, имеющих средний риск персистенции цитомегаловируса, необходимо исследование мокроты методом ПЦР с целью выявления фрагментов ДНК возбудителя в случае, если стандартная терапия не позволяет достичь контроля над заболеванием.

Выводы

1. У больных БА присутствовали неблагоприятные факторы антенатального периода: ОРВИ во время беременности токсикоз, угроза прерывания беременности, артериальная гипертония. Анемия у матерей во время беременности является прогностическим неблагоприятным фактором развития в дальнейшем тяжелого течения бронхиальной астмы у детей.

2. В группе больных с БА, у которых была выделена ЦМВИ, тяжелая персистирующая форма отмечалась в 3 раза чаще, чем в группе больных не выделивших данную инфекцию (соответственно 21,9 и 7,6%).

3. У детей с БА, выделивших ЦМВИ с мокротой, заболевание протекало тяжелее, что выражалось в увеличении частоты приступов затрудненного дыхания, тяжелоим их характер, большом количестве препаратов для оказания помощи, наличии частых ночных приступов, непереносимости физической нагрузки и коротких ремиссиях.

4. У детей с БА, выделивших ЦМВИ с мокротой, отмечаются более выраженные нарушения иммунной системы, чем у пациентов без признаков персистенции возбудителя в бронхах. Так, уровень общего Ig E достоверно (p<0,001) у первый был ниже, чем у детей, не выделивших данную инфекцию.

Литература

1. Козлов В.К., Морозова О.И., Ефименко М.В. Влияние персистенции цитомегаловируса на течение бронхиальной астмы у детей // Мед. иммунол. – 2012. – Т. 14, №3. – С. 201-203.
2. Кочкина С.С., Ситникова Е.П. Особенности цитомегаловирусной инфекции: обзор литературы // Доктор. Ру. Педиатрия. – – 2016. – №6. – С. 213.
3. Кузьменко Л.Г. Значение внутриклеточных патогенов в формировании хронических бронхолегочных заболеваний // Детские инфекции. – 2003. – №1. – С. 54-57.
4. Кузьменко Л.Г., Соколов А.Л., Капустин И.В. и др. Инфицированность детей с бронхиальной астмой цитомегаловирусом и возбудителями микоплазмоза, пневмоцистоза, хламидиоза // Педиатрия. – 1999. – №1. – С. 15-20.
5. Лаврова О.В., Дымарская Ю.Р. Бронхиальная астма у детей: факторы предрасположенности // Практ. пульмонол. – 2015. – №2. – С. 2-9.
6. Ласица О.И. Охотникова Е.Н. Роль атипичной микрофлоры в патогенезе бронхиальной астмы у детей // Укр. пульмонол. журн. – 2004. – №1. – С. 16-20.
7. Современная классификация клинических форм бронхолегочных заболеваний у детей; Под ред. А.Г. Чучалина // Педиатрия. – 2010. – №4 (89). – С. 6-15.
8. Чешик С.Г., Сускова В.С., Емец В.И., Кистенева JI. Б. Особенности цитокинового статуса у детей с латентной и персистирующей формами цитомегаловирусной инфекции // Рос. вестн. перинатол. и педиатр. – 2009. – №4. – С. 64-68.
9. Шабалов Н. П. Детские болезни: Учеб. для вузов. 6-е изд. – В 2-х т. – Т. 1. – СПб, 2011. – 928 с.
10. Шарипова Н.С. Особенности распространения бронхиальной астмы в некоторых регионах Республики Узбекистан // Вестн. Совета мол. учёных и специалистов Челябинской области. – 2010. – Т. 5, №4 (15). – С. 59-62.

ОСОБЕННОСТИ ТЕЧЕНИЯ БРОНХИАЛЬНОЙ АСТМЫ У ДЕТЕЙ МЛАДШЕГО ШКОЛЬНОГО ВОЗРАСТА ПРИ ЦИТОМЕГАЛОВИРУСНОЙ ИНФЕКЦИИ

Закирова У.И., Шакарова М.Ш., Максудова Л.И.

Цель: *определение особенностей клинического течения бронхиальной астмы (БА) у детей младшего школьного возраста при выявлении у них цитомегаловирусной инфекции.* ***Материал и методы:*** *проанализированы клинико-анамнестические и иммунологические данные 58 детей с БА в возрасте от 6 до 10 лет. Исследование проводилось согласно стандартам оказания медицинской помощи с учетом соответствующей нозологии. Мокроту на выявление цитомегаловирусной инфекции определяли методом ПЦР.* ***Результаты:*** *в группе больных с БА, у которых была выделена ЦМВ инфекция, среднетяжелая персистирующая форма БА отмечалась в 2 раза чаще, чем среди детей, не выделивших возбудителя. Чаще в этой группе встречалась и тяжелая персистирующая.* ***Выводы:*** *у детей с БА, выделяющих ЦМВ с мокротой, заболевание протекало тяжелее, что выражалось в увеличении частоты приступов затрудненного дыхания, тяжелом характере приступа, большем количестве препаратов для оказания помощи и др.*

Ключевые слова*: дети, бронхиальная астма, школьники, цитомегаловирус, инфекция.*

УДК: 617.753

СОДЕРЖАНИЕ МИКРОЭЛЕМЕНТОВ В СЫВОРОТКЕ КРОВИ И ИХ ЭКСКРЕЦИЯ У ЛЮДЕЙ С МИОПИЕЙ И ЭММЕТРОПИЕЙ

Икрамов Д.А., Бузруков Б.Т., Икрамов А.Ф.

MIOPIYA VA EMMETROPIYA BILAN KASALLANGAN INSONLARNING QON ZARDOBIDAGI MIKROELEMENTLARI TARKIBI VA ULARNING AJRALISHI

Ikromov D.A., Buzrukov B.T., Ikromov A.F.

BLOOD SERUM TRACE ELEMENTS CONTENT AND THEIR EXCRETION IN PEOPLE WITH MYOPIA AND EMMETROPIA

Ikramov D.A., Buzrukov B.T., Ikramov A.F.

Андижанский государственный медицинский институт

Maqsad: *qonning zardobidagi mikroelementlarning tarkibini va ularning miopiya va emmetropiya bilan kasallangan bemorlarda chiqarilishini aniqlash orqali miopiyaning rivojlanishi va rivojlanishidagi qon mikroelementlari tarkibining rolini baholash.* ***Material va usullar:*** *turli xil darajadagi miopiya bilan kasallangan 18 yoshdan 45 yoshgacha bo'lgan 140 (280 ko'z) bemorlar tekshirildi, ularning 60 tasi erkaklar, 80 tasi ayollar. 85 nafar (61%) bemorlarda progressiv miopiya bo'lgan, 55 nafar (39%) bemorlarda statsionar miopiya.* ***Natijalar:*** *miopiya bilan og'rigan bemorlarda qondagi Fe, Cu, Ca va Zn ionlari tarkibida emmetropiya bilan kasallangan odamlarda ushbu mikroelementlarning tarkibida sezilarli farq yo'q edi. O'rtacha va yuqori miopiyada qonda o'rganilgan mikroelementlarning tarkibi emmetropiyaga chalinganlarga qaraganda ancha past edi.* ***Xulosa:*** *olingan natijalar miopiya bilan og'rigan bemorlar tanasining qo'llab-quvvatlovchi to'qimalarining Fe, Cu, Ca va Zn ionlari bilan to'yinganligini ko'rsatadi.*

Kalit so'zlar: *har-xil darajadagi miopiya, qonning mikroelement tarkibi, ajralishi.*

Objective: *To assess the role of the trace element composition of blood in the development and progression of myopia by determining the content of trace elements in the blood serum and their excretion in patients with myopia and emmetropia.* ***Material and methods:*** *140 (280 eyes) patients aged 18 to 45 with varying degrees of myopia were examined, 60 of them were men and 80 were women. 85 (61%) patients had progressive myopia, in 55 (39%) it was combined with stationary myopia.* ***Results:*** *In patients with myopia, there was no significant difference in the content of Fe, Cu, Ca and Zn ions in the blood compared to the content of these microelements in people with emmetropia. In moderate and high myopia, the content of the studied trace elements in the blood was significantly lower than in persons with emmetropia.* ***Conclusions:*** *The results obtained indicate insufficient saturation of the supporting tissues of the body of patients with myopia with Fe, Cu, Ca and Zn ions.*

Key words: *myopia of varying degrees, microelement composition of blood, excretion.*

Одной из теорий происхождения осевой миопии является теория микроэлементного обеспечения тканей глаза. Прежде всего, это имеет отношение к эссенциальным микроэлементам (селен, цинк, магний), принимающим активное участие в окислительно-восстановительных и иммунных процессах. Установлено, что в крови пациентов с осевой миопией высокой степени имеет место снижение содержания железа, кобальта, кремния и алюминия, а также увеличение концентрации ионов калия и хлора при одновременном снижении уровня кальция [2,8-10].

Помимо системных изменений в содержании микроэлементов при развитии миопии, выявлены и местные отклонения, например, в склере. Установлено, что миопическая склера отличается от нормальной не только типом распределения микроэлементов в ней, но и их составом [1,3-7,11].

Цель исследования

Оценка роли микроэлементного состава крови в развитии и прогрессировании миопии путем определения содержания микроэлементов в сыворотке крови и их экскреции у пациентов с миопией и эмметропией.

Материал и методы

Обследованы 140 (280 глаз) пациентов в возрасте от 18 до 45 лет с различной степенью миопии, из них 60 мужчин и 80 женщин. У 85 (61%) пациентов была прогрессирующая миопия, у 55 (39%) она сочеталась со стационарной миопией.

Общепринятое офтальмологическое обследование у всех пациентов включало как стандартные методики, так и специальные аппаратные методы. Биохимический анализ крови на микроэлементы проводились колориметрическим методом. Так, наряду с визиометрией, офтальмоскопией, скиаскопией, биомикроскопией, офтальмотонометрией и периметрией всем больным выполнялись авторефрактометрия, эхобиометрия (А-скан).

Биохимический анализ крови на микроэлементы проводились колориметрическим методом в Центральной научно-исследовательской лаборатории АндГосМИ. Содержание микроэлементов в сыворотке крови определяли с помощью атомно-эмиссионного спектрального анализа. Микроэлементный анализ проводился с использованием гамма-спектрометрической аппаратуры. В пробах слёзной жидкости определяли содержание общего белка по методу M.M. Bradford. Уровень 25-гидроксихолекальциферола 25(OH)D определяли методом хемилюминесцентного иммуноанализа на микрочастицах, оценивали содержание 25(OH)D в сыворотке крови.

Статистические исследования осуществляли на основании стандартных клинических рекоменда-

ций с применением современных стандартных пакетов статистической обработки данных Statsoft Statistica 6.0. Использовались методы вариационной параметрической и непараметрической статистики с расчетом средней арифметической изучаемого показателя (M), среднего квадратического отклонения, стандартной ошибки среднего (m), относительных величин (частота, %). Статистическая значимость полученных измерений при сравнении средних величин определялось по критерию Стьюдента (t) с вычислением вероятности ошибки (P) при проверке нормальности распределения. Коэффициент корреляции вычисляли по методу Пирсона.

Результаты

При определении микроэлементного состава крови у пациентов с миопией выявлено достоверное снижение содержания в крови ионов железа, меди и кальция, при этом количество ионов цинка, напротив, было повышено (табл.).

Таблица

Содержание в крови изучаемых микроэлементов у обследованных больных, мкмоль/л

Микроэлемент	Контрольная группа	Степень миопии		
		слабая	средняя	высокая
Fe	21,3±1,2	20,9±1,2	18,7±1,99*	15,9±1,3*
Cu	19,9±1,5	16,4±1,4	14,2±1,0*	11,1±1,99*
Ca	2,4±0,8	2,2±0,2	1,9±0,25*	1,8±0,2*
Zn	15,5±1,2	16,1±1,8	18,2±1,4*	19,1±1,7*

Примечание. p<0,05.

Так, у пациентов с миопией слабой степени достоверной разницы в содержании в крови ионов Fe, Cu, Ca и Zn по сравнению с содержанием этих микроэлементов у лиц с эмметропией не выявлено. При миопии средней и высокой степени содержания в крови изучаемых микроэлементов было достоверно ниже, чем у лиц с эмметропией.

Уровни общего и ионизированного кальция, а также неорганического фосфора в сыворотке крови и их выведение с мочой позволяют оценить обеспеченность процессов насыщения опорных тканей организма (соединительной ткани) солями кальция и фосфорной кислотой. Снижение содержания в сыворотке крови общего и ионизированного кальция, фосфора при одновременном уменьшении экскреции кальция и повышении экскреции фосфора с мочой свидетельствует о недостаточном насыщении опорных тканей солями кальция и фосфорной кислотой, тогда как повышение уровней общего и ионизированного кальция, фосфора в сыворотке крови, экскреции кальция и понижение экскреции фосфора указывает на повышенное насыщение.

Результаты проведенных исследований показали, что не только уровень Ca в сыворотке крови (1,85±0,2), но и экскреция Ca (2,3±0,6 ммоль/л) с мочой у пациентов с миопией достоверно ниже чем у лиц контрольной группы (соответственно 2,4±0,8 и 5,5±1,4 ммоль/л). Все это свидетельствуют о недостаточном насыщении микроэлементами опорных тканей организма. Кроме того, выявлено достоверное снижение изучаемых показателей при прогрессирующей миопии.

Выводы

1. В крови у пациентов с миопией выявлено снижение содержание ионов железа, меди и кальция и, напротив, повышение содержания ионов цинка.

2. При миопии средней и высокой степени наблюдается достоверное снижение содержания в крови ионов Fe, Cu, Ca по сравнению с содержанием их у пациентов с эмметропией.

3. У пациентов с миопией уровень Ca в сыворотке крови и экскреция этого микроэлемента с мочой были достоверно ниже, чем у лиц контрольной группы, что свидетельствуют о недостаточном насыщении им опорных тканей организма.

Литература

1. Аветисов Э.С. Близорукость. – М.: Медицина, 1999. – 284 с.
2. Апрелев А.Е., Сетко Н.П., Исеркепова А.М., Пашинина Р.В. Особенности влияния микроэлементов на состояние органа зрения у студентов // Мед. вестн. Башкортостана. – 2016. – Т. 11, №1 (61). – С. 154-157.
3. Безденежных В.Н. Миопия – проблема XXI века // Молодой ученый. – 2015. – №24. – С. 253-255.
4. Витковская О.П. Стратегия укрепления здоровья в офтальмологии // Рус. мед. журн. Клин. офтальмол. – 2013. – №3. – С. 88-92.
5. Иомдина Е.Н. Современные направления фундаментальных исследований патогенеза прогрессирующей миопии // Вестн. РАМН. – 2014. – №2-3. – С. 44-49.
6. Корсакова Н.В., Александрова К.А. Осевая прогрессирующая миопия: современные аспекты этиопатогенеза // Офтальмохирургия. – 2017. – №2. – С. 67-73.
7. Тарутта Е.П. Возможности профилактики прогрессирующей и осложненной миопии в свете современных знаний о ее патогенезе // Вестн. офтальмол. – 2006. – Т. 122, №1. – С. 43-46.
8. Третьяк Л.Н., Герасимов Е.М. Специфика влияния селена на организм человека и животных (применительно к проблеме создания селеносодержащих продуктов питания) // Вестн. Оренбург. гос. ун-та. – 2007. – №12. – С. 136-145.
9. Fedor M., Socha K., Urban B. Serum concentration of zinc, copper, selenium, manganese, and Cu/Zn ratio in children and adolescents with myopia // Biol. Trace Elem. Res. – 2017. – Vol. 176. – P. 1-9.
10. Holick M.F., Binkley N.C. et al. Evaluation, treatment, and prevention of vitamin D deficiency: an Endocrine Society clinical practice guideline // J. Clin. Endocrinol. Metab. – 2011. – Vol. 96, №7. – P. 1911-30.
11. Huibi X., Kaixun H., Quihua G. Prevention of axial elongation in myopia by the trace element zinc // Biol. Trace Elem. Res. – 2001. – Vol. №79, №1. – P. 39-47.

СОДЕРЖАНИЕ МИКРОЭЛЕМЕНТОВ В СЫВОРОТКЕ КРОВИ И ИХ ЭКСКРЕЦИЯ У ПАЦИЕНТОВ С МИОПИЕЙ И ЭММЕТРОПИЕЙ

Икрамов Д.А., Бузруков Б.Т., Икрамов А.Ф.

Цель: *оценка роли микроэлементного состава крови в развитии и прогрессировании миопии путем определения содержания микроэлементов в сыворотке крови и их экскреции у пациентов с миопией и эмметропией.* ***Материал и методы:*** *обследованы 140 (280 глаз) пациентов в возрасте от 18 до 45 лет с различной степенью миопии, из них 60 мужчин и 80 женщин. У 85 (61%) пациентов была прогрессирующая миопия, у 55 (39%) она сочеталась со стационарной миопией.* ***Результаты:*** *у пациентов с миопией слабой степени достоверной разницы в содержании в крови ионов Fe, Cu, Ca и Zn по сравнению с содержанием этих микроэлементов у лиц с эмметропией не выявлено. При миопии средней и высокой степени содержания в крови изучаемых микроэлементов было достоверно ниже, чем у лиц с эмметропией.* ***Выводы:*** *полученные результаты свидетельствуют о недостаточном насыщении опорных тканей организма пациентов с миопией ионами Fe, Cu, Ca и Zn.*

Ключевые слова: *миопия разной степени, микроэлементный состав крови, экскреция.*

УДК: 613.633:615.218.3+616-056.3/.4:616-097

ПРОГНОЗИРОВАНИЕ ЭФФЕКТИВНОСТИ И ПЕРЕНОСИМОСТИ РАЗЛИЧНЫХ МЕТОДОВ АЛЛЕРГЕН-СПЕЦИФИЧЕСКОЙ ИММУНОТЕРАПИИ

Ирсалиева Ф.Х., Низамов К.Ф., Айдарова Н.П.

ALLERGIYAGA XOS IMMUNOTERAPIYANING TURLI USULLARINING BARQARORLIGI VA SAMARADORLIGINI BAHOLASH.

Irsalieva F.H., Nizamov K.F., Aydarova N.P.

PREDICTING THE EFFECTIVENESS AND TOLERABILITY OF VARIOUS ALLERGEN-SPECIFIC IMMUNOTHERAPY METHODS

Irsalieva F.H., Nizamov K.F., Aydarova N.P.

Ташкентская медицинская академия

Maqsad: pollinoz xastaligi mavjud bemorlarda allergen spetsifik immunoterapiyaning turli usullari ta'sirini asoslash va O'zbekiston mintaqasida respirator allergozlarning davolash strategiyasini ishlab chiqish. Material va usullar: tadqiqotga kiritilgan 240 nafar allergik rinit bilan kasallangan bemorlarning 102 nafari ayollar (42,5%) va erkaklar - 138 (57,5). Allergiyaga xos immunoterapiyaning turli samarasini oshirish uchun vobenzym yordamida tizimli ferment terapiyasi (TFT) usuli qo'llanildi. Natijalar: bizning tahlilimiz natijasi o'laroq allergiyaga xos immunoterapiyaning turning samarasizligini taxmin qiluvchilarni aniqlashga va ularning prognostik qiymatini hisoblashga imkon berdi. Xulosa: allergen spetsefik immunoterapiyaning sublingual usuli xavfsizroq, rivojlanish chastotasi past, tizimli va mahalliy reaktsiyalarning og'irligi darajasi, klinik samaradorligi jihatidan klassik allergiyaga xos immunoterapiyaning turli usullaridan kam emas va uy changlari allergenlariga nisbatan sezgirlik darajasini kamaytirish va PNUdagi allergenning umumiy dozasida undan 2,2 marta samaraliroq.

***Kalit so'zlar**: uy changi, allergenlar, allergen spetsefik immunoterapiya, pollinozi, respirator allergozlar, interleykinlar, tizimli ferment terapiyasi.*

***Objective:** To assess the impact of various methods of allergen-specific immunotherapy in patients with pollinosis and to develop a strategy for the treatment of respiratory allergies in the regions of Uzbekistan. **Material and methods:** 240 patients with allergic rhinitis were under observation, of which 102 (42.5%) were women and 138 (57.5%) were men. To force ASIT in the study, we used the method of systemic enzyme therapy (SET) using the drug Wobenzym. **Results:** The analysis of the factor made it possible to identify predictors of ASIT ineffectiveness and calculate their prognostic significance. **Conclusions:** The sublingual method of allergen-specific immunotherapy is safer, has a lower frequency of development, the degree of severity of systemic and local reactions, is not inferior in terms of clinical efficacy to the classical method of ASIT, and surpasses it in reducing the degree of sensitization to pollen allergens and in terms of the total total dose of allergen in PNU 2.2 times.*

***Key words:** pollen, allergens, allergen-specific immunotherapy, hay fever, respiratory allergy, interleukins, systemic enzyme therapy.*

Аллергические заболевания – важная медико-социальная проблема и огромное бедствие для здравоохранения многих государств мира в силу широкой распространенности и влияния на качество жизни многих миллионов людей. Ежегодный повсеместный рост аллергопатологии, низкий уровень обращаемости больных аллергическим ринитом (АР) на ранних стадиях заболевания, поздняя диагностика, утяжеление течения и снижение качества жизни пациентов с аллергическими ринитами, высокий удельный вес прямых расходов на лечение АР – серьезное экономическое и социальное бремя для здравоохранения любого государства, что обосновывает актуальность изучения теоретических и прикладных вопросов аллергии в целом и аллергических ринитов – в частности [1,7].

В Узбекистане – регионе с выраженной солнечной радиацией, высокой температурой воздуха, значительной его сухостью и запыленностью, комбинированным персистирующим воздействием аэрополлютантов, длительным периодом вегетации и цветения имеются благоприятные условия для нарушения механизмов защиты и/или репарации слизистых оболочек с формированием проявлений вторичного иммунодефицита, вследствие чего возрастает удельный вес пациентов, торпидных к традиционным методам аллерген-специфической иммунотерапии (АСИТ) [3,5].

Терапия – это пока единственный способ не просто устранить неприятные проявления болезни, но и полностью победить аллергию. Такой эффект достигается за счет воздействия на организм аллергенов в возрастающей концентрации, начиная с малых доз [4,6,8]. Постепенное повышение дозы позволяет выработать устойчивость к воздействию аллергена. Когда воздействие аллергена становится привычным, организм перестает воспринимать вещество как потенциальную угрозу, и интенсивность аллергической реакции существенно снижается (вплоть до полного ее исчезновения).

АСИТ проводится в холодный период – с октября по март-апрель (до начала цветения растений). Перед курсом необходим осмотр врача со сбором анамнеза, а также тестирование на аллергены, которое покажет, на что именно так остро реагирует организм больного. Для тестирования используют только утвержденные лечебно-диагностические аллергены. Без анализа аллергенспецифическая иммунотерапия может оказаться бесполезной. После определения аллергена, если не выявлено противо-

показаний, начинается курс АСИТ – микродозы аллергена начинают вводиться в организм [2,9,10].

Цель исследования

Оценка влияния различных методов аллерген-специфической иммунотерапии у больных поллинозами и разработка стратегии терапии респираторных аллергозов в регионах Узбекистана.

Материал и методы

Под наблюдением были 240 больных аллергическим ринитом, имеющих пыльцевую сенсибилизацию и находящиеся в 2014-2018 гг. на учете в Республиканском специализированном аллергологическом центре. Диагноз выставляли в соответствии с международными рекомендациями (ARIA,2002), а также рекомендациями Национальной программы МЗ РУз по диагностике и терапии аллергических заболеваний у детей и взрослых (1998).

Из 240 больных аллергическим ринитом, включенных в исследование, женщин было 102 (42,5%), мужчин – 138 (57,5%). 65,8% больных были в возрасте от 20 до 40 лет.

Для форсификации АСИТ в исследовании использовали метод системной энзимотерапии (СЭТ) с помощью препарата вобэнзим (Wobenzym, Германия), который назначался в дозе до 6 таблеток в сутки за 2 недели до АСИТ. Больные были рандомизированы на 4 группы по 30 человек в каждой. Больные 1-й группы получали лечение по схеме водно-солевыми пыльцевыми аллергенами, вводимыми инъекционным методом (иАСИТ). Во 2-й группе лечению по схеме водно-солевыми пыльцевыми аллергенами, вводимыми инъекционным методом (иАСИТ) предшествовала двухнедельная СЭТ препаратом вобэнзим в дозе 6 таблеток в сутки, Пациенты 3-й группы получали АСИТ сублингвально (слАСИТ) по схеме в соответствии с международными рекомендациями. У больных 4-й группы АСИТ сублингвальным методом предшествовал курс системной энзимотерапии вобэнзимом до 6 таблеток в сутки.

После курса АСИТ проводили подсчет суммарной дозы аллергена в единицах белкового азота (PNU). Ориентируясь на выбор сублингвальной АСИТ, мы учитывали, что некоторые аспекты слАСИТ – оптимальные дозировки, продолжительность действия, наличие превентивного эффекта, механизм действия – все еще требует серьезного изучения и подтверждения. Считается, что контакт аллергена со слизистой ротовой полости и ЖКТ является залогом успеха иммунотерапии. Одним из объяснений успешности слАСИТ является отличие клеток Лангерганса слизистой полости рта от их аналогов, находящихся на коже. Поддержанию иммунологической толерантности способствует сложно устроенная сеть клеток Лангерганса, эпителиальных клеток и моноцитов, вырабатывающих ИЛ-10, TGF-β и активины.

Специфическое аллергологическое исследование основывалось на изучение аллергоанамнеза и постановке кожных аллергологических проб в соответствие с общепринятой методикой (Адо А.Д., Польнер, 1963) с учетом дополнений Л.А. Горячкиной (1989). Для специфической аллергологической диагностики использовались коммерческие аллергены из пыльцы тимофеевки, ежи сборной, овсяницы луговой, райграса, костры, лебеды, полыни, амброзии, ржи, мятлика, лисохвоста, подсолнечника, кукурузы (производство ФГУП «Аллерген», Ставрополь). Результат скарификационных проб оценивали по методике А.Д. Адо и соавт. (1963).

Иммунологическое исследование в динамике наблюдения включало определение путем иммунофенотипирования мембранных антигенов лимфоцитов периферической крови ($CD3^+$, $CD4^+$, $CD8^+$, $CD16^+$, $CD20^+$, $CD23^+$, $CD95^+$) с использованием моноклональных антител (АО «Сорбент»). Сывороточные иммуноглобулины классов А, М и G проводили методом радиальной иммунодиффузии по G. Manchini (1965) с помощью моноспецифических сывороток против иммуноглобулинов человека (НИИВС им. И.И. Мечникова). Для количественного определения общего IgE использовали «IgE- ИФА-Бест-стрип» производства ЗАО «Вектор-Бест» (Новосибирск). Уровень ЦИК определяли по методу V. Haskova и соавт. (1978) в модификации Ю.А. Гриневича, А.И. Алферовой (1981). Концентрацию цитокинов – интерлейкинов-4,5,6,8 (ИЛ-4,-5,-6,-8) и ИФН-γ – методом иммуноферментного анализа (реактивы ООО «Цитокин» Санкт-Петербургского НИИ особо чистых биопрепаратов).

Цитологические исследования слизистой полости рта проводили по модифицированной методике Э.С Каливраджияна и соавт. (2006) с дальнейшим окрашиванием мазков по Романовскому – Гимзе и по Лейшману. Степень зрелости эпителиоцитов оценивали по ядерно-цитоплазматическому соотношению по методике А.А Кунина (1973). По методике А.С. Григорьяна и соавт. (2004) определяли цитологические индексы: деструкции (ИД), воспалительно-деструктивного (ВДИ) и цитологического показателя гигиены (ЦПГ). Микрофотографирование осуществляли при увеличении 100x7 с помощью цифровой фотокамеры Canon 300D EOS (масляная иммерсия, микроскоп BIOLAR-PI). Для изучения микроциркуляции слизистой полости рта применяли лазерную допплеровскую флоуметрию (ЛДФ).

После курса АСИТ проводили подсчет суммарной дозы аллергена в единицах белкового азота (PNU). Безопасность проведения АСИТ оценивали по частоте и характеру побочных реакций, которые классифицировали в соответствии с международными стандартами (Standarts for practical allergen-specific immunotherapy, 2006).

Статистическая обработка результатов исследования выполнена с применением современных вычислительных систем типа IBM при помощи пакета стандартных программ Excel. Для выявления взаимосвязей между анализируемыми показателями проводили корреляционный анализ с использованием коэффициента корреляции r и проверкой его значимости с помощью критериев t Стьюдента и $\chi 2$ Пирсона.

Результаты и обсуждение

Полученные результаты показали, что прием вобэнзима не оказывает отрицательного эффекта на показатели местных нейрорефлекторных механизмов регуляции микроциркуляции. Препарат положительно влияет на капиллярный и артериоло-венулярный компоненты кровотока, что приводит к улучшению состояния эндотелиальной выстилки и

гладкомышечного аппарата. Наиболее достоверные реверсные различия наблюдаются для параметров венозного компонента, характеризующего изменения давления в венозном отделе сосудистого русла и вызываемого дыхательными экскурсиями, и артериального компонента, определяющего характер внутрисосудистого сопротивления сосудов.

Вобэнзим снижает активность воспалительных процессов и модулирует физиологические защитные реакции организма. При его непосредственном участии уменьшается инфильтрация плазматическими белками интерстиция и увеличивается эпителизация белкового детрита и депозитов фибрина в зоне воспаления, нормализуется проницаемость сосудистой стенки, уменьшается выраженность отека.

Проведенное исследование показало, что после лечения вобэнзимом в цитологических мазках количество патологических форм значительно уменьшается. Наиболее достоверные изменения в цитограммах отмечались со стороны эозинофилов, количество которых после лечения снизилось более чем в 2 раза и составило 2,3%.

Прогноз неэффективности аллерген-специфической иммунотерапии – важный момент для повышения качества лечения больных поллинозами и разработки критериев, возможных методов и курсов продолжения аллерген-специфической иммунотерапии. Проведенный нами анализ позволил выделить предикторы неэффективности АСИТ и рассчитать их прогностическую значимость. Как показали полученные данные, значимыми предикторами неэффективности АСИТ являются мужской пол, повышающий риск формирования неэффективности АСИТ в 1,42 раза; возраст старше 30 лет – в 1,16 раза, сезоны обострений: весна-лето-осень – в 1,69 раза, весна-осень – в 1,4 раза, весна – в 1,3 раза; количество причинно-значимых аллергенов более 5 – в 2,01 раза; суммарная доза аллерген-специфической терапии менее 4000 PNU – в 2,48 раза; $CD3^+$ менее 45% – в 2,0 раза; $CD4^+$ менее 25% – в 2,67 раза; $CD8^+$ менее 20% – в 4,0 раза и IgG менее 10 г/л – в 4,4 раза.

Выводы

1. Обобщение результатов многопланового комплексного исследования позволило разработать стратегию прогнозирования эффективности АСИТ и дифференцированных подходов АСИТ в зависимости от степени прогноза ее неэффективности, в которой представлены предикторы неэффективности АСИТ и отражены дифференцированные режимы терапии, направленные на повышение эффективности АСИТ раза.

2. Сублингвальный метод аллерген-специфической иммунотерапии отличается большей безопасностью, меньшей частотой развития, степенью выраженности системных и местных реакций, не уступает по клинической эффективности классическому методу АСИТ, а по снижению степени сенсибилизации к пыльцевым аллергенам и по общей суммарной дозе аллергена в PNU превосходит его в 2,2 раза.

Литература

1. Гущин И.С., Курбачева О.М. Аллерген-специфическая иммунотерапия атопических заболеваний. Пособие для врачей. – М., 2002. – 32 с.
2. Федеральные клинические рекомендации по проведению аллерген-специфической иммунотерапии. – М.: РААКИ, 2013. – 13 с.
3. Alvarez-Cuesta E., Bousquet J., Canonica G.W. et al. Standards for practical allergen-specific immunotherapy // Allergy. – 2006. – Vol. 61 (82). – P. 1-20.
4. Calderón M.A., Cox L., Casale T.B. et al. Multiple-allergen and single-allergen immunotherapy strategies in polysensitized patients: looking at the published evidence // J. Allergy Clin. Immunol. – 2012. – Vol. 129. – P. 929-34.
5. Devillier Ph., Dreyfus J.-F., Demoly P., Calderón M.A. A meta-analysis of sublingual allergen immunotherapy and pharmacotherapy in pollen-induced seasonal allergic rhinoconjunctivitis // BMC Med. – 2014. – Vol. 1, №12. – P. 71-74.
6. Jacobsen L., Wahn U., Bilo M. B. Allergen-specific immunotherapy provides immediate, long-term and preventive clinical effects in children and adults: the effects of immunotherapy can be categorised by level of benefit -the centenary of allergen specific subcutaneous immunotherapy // Clin. Transl. Allergy. – 2012. – Vol. 2. – P. 8-10.
7. Marogna M., Bruno M., Massolo A., Falagiani P. Long-lasting effects of sublingual immunotherapy for house dust mites in allergic rhinitis with bronchial hyperreactivity: a long-term (13-year) retrospective study in real life // Int. Arch. Allergy Immunol. – 2007. – Vol. 142. – P. 70-78.
8. Pitsios C., Demoly P., Bilo M.B. et al. Clinical contraindications to allergen immunotherapy: an EAACI position paper // Allergy. – 2015. – Vol. 70, №8. – P. 897-909.
9. Wahn V., Tabar A., Kuna P. Efficacy and safety of 5-grass-pollen sublingual immunotherapy tablets in pediatric allergic rhinoconjunctivitis // J. Allergy Clin. Immunol. –, 2009. – Vol. 123. – P. 160-166.
10. WHO Position Paper. Allergen immunotherapy: therapeutic vaccines for allergic diseases // Allergy. – 1998. – Vol. 53 (44). – P. 1-42.

ПРОГНОЗИРОВАНИЕ ЭФФЕКТИВНОСТИ И ПЕРЕНОСИМОСТИ РАЗЛИЧНЫХ МЕТОДОВ АЛЛЕРГЕН-СПЕЦИФИЧЕСКОЙ ИММУНОТЕРАПИИ

Ирсалиева Ф.Х., Низамов К.Ф., Айдарова Н.П.

Цель: *оценка влияния различных методов аллерген-специфической иммунотерапии (АСИТ) у больных поллинозами и разработка стратегии терапии респираторных аллергозов в регионах Узбекистана.* ***Материал и методы:*** *под наблюдением были 240 больных аллергическим ринитом, из них 102 (42,5%) женщины и 138 (57,5%) мужчин. Для форсификации АСИТ в исследовании использовали метод системной энзимотерапии с помощью препарата вобэнзим.* ***Результаты:*** *проведенный анализ фактор позволил выделить предикторы неэффективности АСИТ и рассчитать их прогностическую значимость.* ***Выводы:*** *сублингвальный метод аллерген-специфической иммунотерапии обладает большей безопасностью, меньшей частотой развития, степенью выраженности системных и местных реакций, не уступает по клинической эффективности классическому методу АСИТ, а по снижению степени сенсибилизации к пыльцевым аллергенам и по общей суммарной дозе аллергена в PNU превосходит его в 2,2 раза.*

Ключевые слова: *пыльца, аллергены, аллерген-специфическая иммунотерапия, поллиноз, респираторный аллергоз, интерлейкины, системная энзимотерапия.*

УДК: 616.342-007.64-053.31-092

ПАТОМОРФОЛОГИЧЕСКИЕ ОСОБЕННОСТИ БОЛЕЗНИ ГИРШПРУНГА У НОВОРОЖДЕННЫХ И ДЕТЕЙ ГРУДНОГО ВОЗРАСТА

Исроилов Р.И., Хамроев У.А.

YANGI TUG'ILGAN CHAQALOQLARDA VA EMIZIKLI BOLALARDA GIRSHPRUNG KASALLIGINING PATOMORFOLOGIK XUSUSIYATLARI

Isroilov R.I., Hamroev U.A.

PATHOMORPHOLOGICAL FEATURES OF HIRSCHSPRUNG'S DISEASE IN NEWBORNS AND INFANTS

Isroilov R.I., Khamroev U.A.

Республиканский патологоанатомический центр, Ташкентский педиатрический медицинский институт

Мақсад: *ushbu ishda chaqaloqlarda va ko'krak yoshdagi chaqaloqlarda Girshprung kasalligida yo'g'on ichak devorining intramural nerv to'qimalarining miqdoriy, sifatiy va topografik xususiyatlarini patomorfologik tekshiruvi o'tkazilgan.* ***Material va usullar:*** *chaqaloqlar va 7 kundan 12 oygacha bo'lgan bolalarda Girshprung kasalligining rektosigmoidal shaklidagi jarrohlik yo'li bilan olib tashlangan ichakning aganglioz sohasi va suprastenik qismi tekshirilgan.* ***Natijalar:*** *Girshprung kasalligida yo'g'on ichakning toraygan, o'tish va suprastenotik kengaygan sohalarida quyidagilar aniqlandi: proliferativ-yallig'lanish, atrofik-sklerotik va destruktiv-yallig'lanish morfologik o'zgarishlar.* ***Xulosa:*** *Girschsprung kasalligi bo'lgan yangi tug'ilgan chaqaloqlarda va chaqaloqlarda ichak shikastlanishi proliferativ-yallig'lanish, atrofik-sklerotik va shish-destruktiv o'zgarishlarda o'zini namoyon qildi. Yo'g'on ichak devorining barcha qatlamlarida edematoz-destruktiv morfologik o'zgarishlar bilan shish, mukoid, fibrinoid shish va fibrinoid nekroz shaklidagi edematoz va destruktiv hodisalar, ayniqsa torayish zonasida, aniqlangan asab tugunlarining qoldiqlarini yo'q qilish bilan birga keladi. rezektsiya qilingan ichakning suprastenotik bo'limi 3-4 sm.*

Kalit so'zlar: *Girshprung kasalligi, yo'g'on ichak, aganglioz, gipoganglioz, disganglioz, giperganglioz, yallig'lanish, skleroz.*

Objective: *Pathomorphological study of the quantitative, qualitative and topographic features of the intramural nerve plexuses of the agangliosis zone and the suprasthenic part and different parts of the resected colon for the reliability of wide resection and comparison of the results obtained with the clinical postoperative course of Hirschsprung's disease in newborns and infants.* ***Material and methods:*** *The material for the study was the surgically removed material of the agangliosis zone and the suprasthenic (enlarged) part of the large intestine in rectosigmoidal forms of Hirschsprung's disease in newborns and infants (26 cases) aged from 7 days to 12 months. The autopsy material of a similar part of the large intestine of two premature and two full-term infants who died from other pathologies served as control.* ***Results:*** *In the area of narrowing (agangliosis), transitional area and suprastenotic area of the colon in Hirschsprung's disease, the following were revealed: proliferative-inflammatory, atrophic-sclerotic and edematous-destructive morphological changes.* ***Conclusions:*** *In newborns and infants with Hirschsprung's disease, intestinal damage manifested itself in proliferative-inflammatory, atrophic-sclerotic and edematous-destructive changes. With edematous-destructive morphological changes in all layers of the colon wall, edematous and destructive phenomena in the form of edema, mucoid, fibrinoid swelling and fibrinoid necrosis, especially in the narrowing zone, are accompanied by destruction of the remnants of nerve nodes identified in the suprastenotic section of the resected intestine for 3-4 cm.*

Key words: *Hirschsprung's disease, large intestine, agangliosis, hypogangliosis, dysgangliosis, hypergangliosis, inflammation, sclerosis, destruction.*

Болезнь Гиршпрунга – это классический вариант мегаколон, который характеризуется наличием зоны сужения в дистальном отделе толстой кишки с одновременным расширением и удлинением вышележащих отделов. Заболевание известно давно, встречается нередко. Первое упоминание о мегаколон связано с именем патологоанатома F. Ruycsh (1691), который обнаружил расширение толстой кишки при аутопсии пятилетнего ребенка. В последующие годы в литературе появились сообщения J. Ebers (1823) об идиопатическом расширении кишечника [2,4,10].

Качественный перелом в понимании сущности этого заболевания связан с блестящими работами O. Swenson, H. Bill (1948), F. Witehouse, G. Kernohan (1948), T. Ehrenpeis (1946), которые с помощью серийных срезов, подробно изучив автономную иннервацию толстой кишки у больных разного возраста, в том числе у новорожденных, имевших симптомы врожденного мегаколон, установили, что при болезни Гиршпрунга имеет место зона полного или частичного аганглиоза мейснерова и ауэрбахова сплетений [1,7]. Авторы пришли к выводу, что патогномоничный кишечный стаз, приводящий к возникновению болезни Гиршпрунга, локализуется в суженной части толстой кишки, лишенной полной моторной активности, а дилатация толстой кишки является вторичной [4,8,12].

В 1969 г. J.R. Garrett и соавт. при дальнейшем изучении нервного сплетения толстой кишки выявил еще две разновидности: с уменьшением количества и размеров ганглиев, а также с уменьшением в них количества нейронов, протекающих клинически как болезнь Гиршпрунга. В другой группе мегаколон от-

мечаются изменения, заключающиеся в увеличении размеров ганглиев – гиперганглиоз или нейрональная кишечная дисплазия [6,9,11].

Само заболевание манифестируют клиникой колита. Ранее в отечественной литературе подобные проявления описывались как парадоксальные поносы (Исаков Ю.Ф., 1965). Колитический вариант течения болезни Гиршпрунга может затруднять ее своевременную диагностику. С другой стороны, в диагностике применение морфологического метода ограничено у новорожденных и недоношенных детей в связи незрелостью структур аноректальной области, которые не позволяют достоверно трактовать результаты исследования [3,5,12]. Морфологическая диагностика включает различные типы биопсии кишки: полнослойную, слизистой оболочки с подслизистым слоем, серозно-мышечную, щипковую и аспирационную биопсию слизистой оболочки прямой кишки для иммуногистохимического анализа определения уровня ацетилхолинэстеразы. Нет конкретного решения тактических задач по ранней диагностике, оптимальному выбору хирургического метода, интраоперационному определению уровня резекции супрастенотической зоны, а также морфологической верификации результатов исследований у новорожденных и грудных детей с болезнью Гиршпрунга [11,12]. Поэтому изучение морфологических особенностей интрамуральных нервных сплетений в зоне сужения, на переходных участках и в супрастенотической зоне стенки толстой кишки при болезни Гиршпрунга у детей грудного возраста остается чрезвычайно актуальной проблемой детской хирургии.

Цель исследования

Патоморфологическое исследование количественных, качественных и топографических особенностей интрамуральных нервных сплетений зоны аганглиоза и супрастенической части различных отделов резецированной кишки на предмет достоверности широкой резекции и сравнение полученных результатов с клиническим послеоперационным течением болезни Гиршпрунга у новорожденных и грудных детей.

Материал и методы

Материалом для исследования явился хирургически удаленный материал зоны аганглиоза и супрастенической (расширенной) части толстой кишки при ректосигмоидальных формах болезни Гиршпрунга у новорожденных и грудных детей (26 случаев) в возрасте от 7 дней до 12 месяцев. Контролем служил аутопсийный материал аналогичной части толстой кишки двух недоношенных и двух доношенных детей, умерших от других патологий. После макроскопического изучения из стенки кишки суженной зоны, переходного отдела и расширенной зоны макропрепарата вырезали кусочки размерами 1,5х2 см. Во всех случаях кусочки брали из проксимального края препарата, чтобы определить состояние нервного аппарата на уровне верхней линии резекции 5 см и более. Кусочки кишечника фиксировали в 10% растворе нейтрального формалина в течение 48 часов, затем в течение 4-х часов промывали в проточной воде и обезвоживали в спиртах возрастающей концентрации и в хлороформе, после чего заливали в парафин с воском. Гистологические срезы толщиной 5-6 мкм окрашивали гематоксилином и эозином и просматривали под световым микроскопом фирмы Лейка, нужные участки фотографировали.

Результаты и обсуждение

Результаты микроскопического исследования показали, что в зоне сужения кишки в 24 из 26 случаев полностью отсутствовали ганглии нервного сплетения, в 2 отмечался дисганглиоз. В остальных тканевых структурах стенки кишки отмечались разнообразные патоморфологические изменения, в зависимости от которых материал был разделен на 3 группы.

В 1-й группе (8 случаев) во всех слоях стенки кишки зоны аганглиоза выявлялись хроническая воспалительная инфильтрация и склероз. Во 2-й группе (7 случаев) отмечалось отсутствие нервных ганглиев в переходной зоне и диффузное разрастание соединительной ткани в подслизистом слое и в интерстиции мышечного слоя стенки кишки

В 3-й группе (9 случаев) преобладали отечно-деструктивные изменения и поражение лимфоидного аппарата кишечника.

1-я группа. Примеры. Пациент А., 3,5 мес. Пр. №4/2; пациент Б., 8 мес. Пр. №5/4; пациент В., 11 мес. Пр. №6/2; пациент Г., 12 мес. Пр. №9/3). Во всех слоях стенки кишки зоны аганглиоза выявляется развитие хронической воспалительной инфильтрации и склероза. При этом наружная серозная оболочка, межмышечный интерстиций, подслизистый слой и даже собственная пластинка слизистой оболочки утолщены, уплотнены, интенсивно окрашены гематоксилином за счет воспалительной лимфогистиоцитарной инфильтрации и склероза в зоне аганглиоза (рис. 1). Причем воспалительная лимфогистиоцитарная инфильтрация более выражена в периваскулярной и периневрональной зонах. В подслизистом слое воспалительный инфильтрат в сочетании с разрастанием соединительной ткани диффузно охватывает всю толщину слоя. Соединительная ткань формирует толстые пучки за счет преобладания волокнистых структур, местами в виде фиброэластоза и гиалиноза. Венозные сосуды расширены, полнокровные, артерии сужены за счет утолщения стенки. Единичные нервные пучки мейснера окружены плотной фиброзной тканью и представлены мелкоклеточным пучком из глиальных и соединительнотканных клеток. Мышечный слой стенки кишки утолщен за счет гипертрофии гладкомышечных клеток и увеличения миофибриллярной массы. Между продольными и поперечными пучками гладкомышечных клеток имеется сосудисто-соединительнотканный интерстиций, где определяется отсутствие нейронов, глиоз и неравномерное расположение швановских клеток (рис. 2). В зонах, где воспалительный процесс затрагивает подслизистый слой и слизистую оболочку, имеются изъязвления на слизистой оболочке кишки.

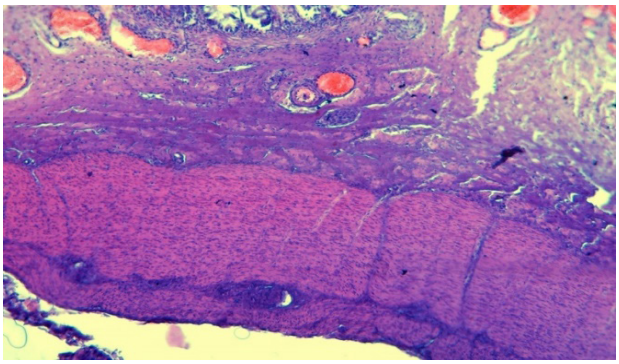

Рис. 1. Пациент А. Диффузный интерстициальный воспалительный инфильтрат с переходом в склероз стенки кишки. Окраска гематоксилином и эозином. Ув.: 10х10.

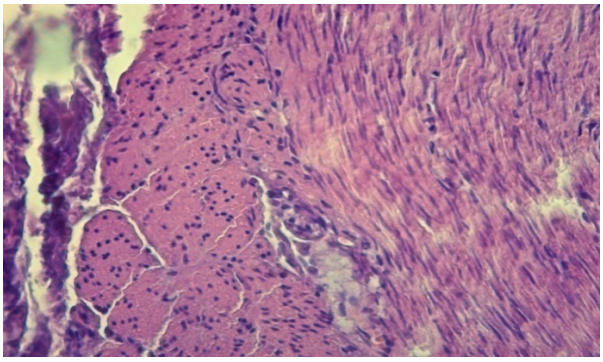

Рис. 2. Пациент А. Мышечный слой стенки кишки, отек, небольшой глиоз нервного узла в интерстиции. Окраска гематоксилином и эозином. Ув.: 10х40.

2-я группа. Примеры: Пациент А., 4 мес. Пр. №4/4; Пациент А., 6 мес. Пр. №5/3; пациент Р., 10 мес. Пр. №6/1; 22.01.2019). Отмечалось отсутствие нервных ганглиев в переходной зоны и диффузное разрастание соединительной ткани в подслизистом слое и в интерстиции мышечного слоя стенки кишки (рис. 3). При этом наружная серозная оболочка кишки утолщена. Мышечный слой гипертрофирован за счет утолщения гладкомышечных пучков и гиперплазии и гипертрофии ядерных структур. Межмышечный интерстиций также склерозирован, нервные ганглии отсутствуют. Подслизистый слой утолщен за счет диффузного склероза в виде формирования продольных и поперечных волокнисто-клеточных пучков, которые местами проникают в мышечный слой. В данном слое стенки кишки сосуды спазмированы за счет пролиферации клеточных элементов стенки и периваскулярного воспалительного инфильтрата. Собственный мышечный слой слизистой оболочки также утолщен за счет гипертрофии гладкомышечных клеток и воспалительной инфильтрации. Слизистая оболочка представлена глубокими железистами криптами и отечной собственной пластинкой. Апикальная часть крипт несколько расширена за счет наполнения слизистой массы и набухания бокаловидных клеток. Базальная часть узкая, состоит из гиперхромных энтероцитов и бокаловидных клеток.

3-я группа Примеры: Пациент А., 12 мес. Пр. №7/3; пациент Э., 7 мес. Пр. №8/4; пациент К., 24.01.2018 г. Пр. № 9/4). В хирургически удаленном материале во всех слоях стенки кишки отмечается преобладание отечно-деструктивных процессов и поражение лимфоидного аппарата толстой кишки. При этом определяется выраженный отек и деструкция структурных элементов слизистой оболочки и подслизистого слоя, интерстиции мышечного слоя и серозной оболочки.

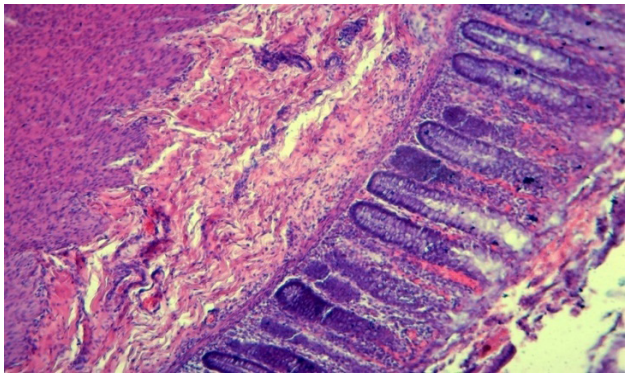

Рис. 3. Склероз подслизистого и интерстиции мышечного слоя стенки кишки, отсутствие нервных ганглиев. Окраска гематоксилином и эозином. Ув.: 10х10.

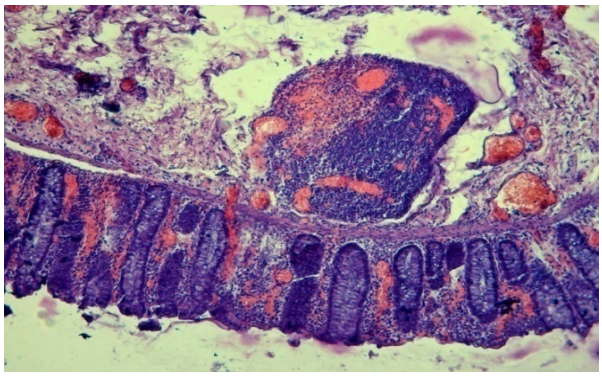

Рис. 4. Полнокровие сосудов, кровоизлияние в лимфоидные фолликулы, выраженный отек подслизистого слоя. Окраска гематоксилином и эозином. Ув.: 10х10.

Слизистая оболочка толстой кишки неравномерно утолщена за счет выраженного отека и вакуолизации собственной соединительнотканной пластинки. На поверхности слизистой оболочки появляются неравномерные выросты. Крипты разной толщины и окрашиваемости, их базальная часть не доходит до собственной мышечной оболочки. Энтероциты в состоянии вакуолизации с отеком цитоплазмы бокаловидных клеток. Подслизистый слой резко утолщен за счет выраженного отека и деструкции волокнисто-клеточной соединительной ткани. Вакуолизированные отечные очаги расположены в основном вокруг сосудов. Соединительнотканные прослойки расположены хаотично с наличием воспалительной инфильтрации, волокнистые структуры подвергнуты фибриноидному набуханию и фибриноидному некрозу.

В отдельных случаях в этой группе резецированного участка материала по поводу болезни Гиршпрунга отмечается и поражение лимфоидного аппарата толстой кишки. При этом выявляется вы-

раженное полнокровие венозных сосудов с диапедезными кровоизлияниями как в слизистой оболочке, так и в подслизистом слое стенки кишки.

Вокруг лимфоидных фолликулов сформирован обширный очаг отека и деструкции соединительной ткани. При этом лимфоидный фолликул округлой формы, в нем не различаются основные морфофункциональные зоны, в толще фолликула определяются очаги массивного кровоизлияния (рис. 4). Таким образом, микроскопическое изучение зоны сужения толстой кишки позволило выделить различные морфологические формы хронического колита при болезни Гиршпрунга у грудных детей: пролиферативно-воспалительную, склеротическую и отечно-деструктивную.

Проведенное комплексное патоморфологическое исследование показало, что при болезни Гиршпрунга у грудных детей в основе нарушения иннервации лежат хронический воспалительный атрофически-склеротический, а также отечно-деструктивный процесс со стойкими нарушениями микроциркуляции, преобладанием атрофии нервных ганглиев. При этом нервный аппарат как мышечного, так и подслизистого слоя почти отсутствовал, имелись лишь единичные мелкие, атрофичные, рыхло упакованные узлы без нервных клеток и волокон.

Результаты микроскопического исследования стенки промежуточной (средней) части расширения толстой кишки при пролиферативно-воспалительной форме хронического колита при болезни Гиршпрунга у грудных детей показали, что в данном отделе толстой кишки преобладает также пролиферативный воспалительный процесс подслизистого и мышечного слоев. Мышечный слой утолщен за счет гипертрофии гладкомышечных клеток и наличия интерстициального лимфогистиоцитарного инфильтрата с атрофией и деструкцией нервных ганглиев. Ауэрбаховские нервные узлы сдавлены воспалительным инфильтратом, атрофичные, нервные клетки сдавленные и мелкие, гиперхромные. Эти патоморфологические изменения нервного аппарата толстой кишки соответствуют гипоганглиозу. В данном слое нервные узлы Мейснера плотно упакованы воспалительным инфильтратом и гиперемированными сосудами. Подслизистый слой значительно утолщен за счет диффузного воспалительного инфильтрата (рис. 5) и разрастания плотно-волокнистой соединительной ткани.

При этом воспалительный инфильтрат сконцентрирован вокруг сосудов, прослойки склероза заполняют интерстиции. В составе склероза определяются формирования очагов гиалиноза и фибриноидного набухания. Сосуды подслизистого и слизистого слоя резко расширены, полнокровны, местами имеются очаги диапедезного кровоизлияния. Слизистая оболочка неравномерно утолщена, сосуды в ней расширены и полнокровны, в апикальной части собственной пластинки имеются очаги кровоизлияния. Просвет крипт расширен до базальной части, энтероциты находятся в состоянии дистрофии, деструкции и атрофии. В базальной части крипт ядра энтероцитов гипертромные, некоторые из них подвергнуты воспалительной дисплазии. В собственной пластинке определяется диффузная воспалительная инфильтрация, особенно плотная в базальной части, которая переходит в подслизистую оболочку.

Нервные узлы подслизистого слоя плотно упакованы прослойками соединительной ткани и воспалительным инфильтратом. Из-за этого они имеют разную форму и величину, некоторые окружены плотным слоем фиброзной ткани (рис. 6). В составе узлов нервные клетки атрофичные, в малом количестве, окружены гиперплазированными глиальными клетками. Венозные сосуды подслизистого слоя резко расширены, полнокровны, артерии сужены за счет утолщения стенки и периваскулярного воспалительного инфильтрата. Морфологическое исследование переходного отдела стенки толстой кишки при атрофически-склеротической форме болезни показало, что все слои покрыты прослойками соединительной ткани. При этом серозная оболочка утолщена за счет разрастания волокнистой соединительной ткани, отдельные прослойки которой проникают в мышечный слой и доходят до поперечного слоя гладкомышечных клеток.

Сосуды серозной оболочки и интерстиции мышечного слоя сужены за счет утолщения стенки и наличия склероза. Межмышечные нервные ганглии плотно окружены прослойками соединительной ткани, они разной величины и формы, малоклеточны за счет атрофии нервных клеток и нейроглии. Вокруг некоторых из них отмечаются скопления макрофагов с содержанием коричневого пигмента. Мышечный слой стенки кишки утолщен за счет гипертрофии и гиперплазии гладкомышечных клеток.

Подслизистый слой стенки промежуточной части толстой кишки утолщен, плотный за счет диффузного разрастания волокнистой соединительной ткани. Пучки соединительной ткани лежат хаотично, вокруг сосудов с преобладанием волокнистых структур, в промежутке с наличием пигментированных макрофагов. Нервные узлы также окружены плотными пучками склероза, атрофичные, отечные, нервные клетки не выявляются, в окружности имеются лишь единичные глиальные клетки и гиперплазированные шванновские клетки. Собственный мышечный слой слизистой оболочки неравномерно утолщен за счет гипертрофии и гиперплазии гладкомышечных клеток, которые также плотно окружены прослойками соединительной ткани.

Слизистая оболочка также утолщена, разрыхлена, с дислокацией структурных элементов. Покровный эпителий десквамирован, крипты прерваны в виде отдельных фрагментов желез. На покровном эпителии много бокаловидных клеток с усилением слизеобразования. Соединительнотканная собственная пластинка утолщена за счет диффузной клеточной инфильтрации и склероза. Мейснеровские нервные узлы подслизистого слоя промежуточной части при атрофически-склеротической форме болезни Гиршпрунга представлены разнообразными узлами, плотно окруженными прослойками соединительной ткани. В составе узла опре-

деляются единичные атрофированные нейроны с вакуолизированной цитоплазмой, на периферии которых глиальные клетки и лимфоциты формируют клеточные капсулы (рис. 7). Соединительная ткань представлена толстыми пучками волокнистых структур и гипертрофированными клетками. Собственная пластинка слизистой оболочки инфильтрирована лимфогистиоцитарными клетками, плотно окружающими железы, которые прорастают в подслизистый слой.

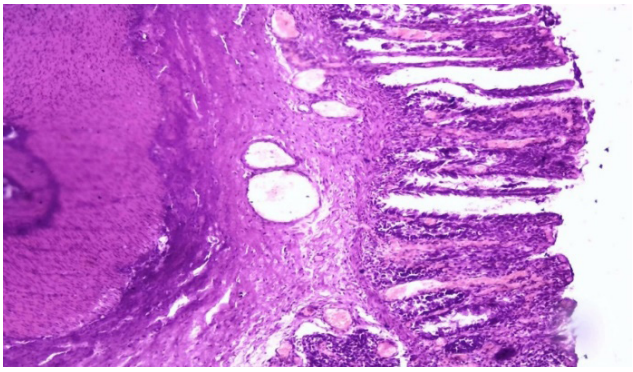

Рис. 5. Переходной отдел толстой кишки. Диффузный воспалительный инфильтрат всех слоев с атрофией нервных ганглиев. Окраска гематоксилином и эозином. Ув.: 10х10.

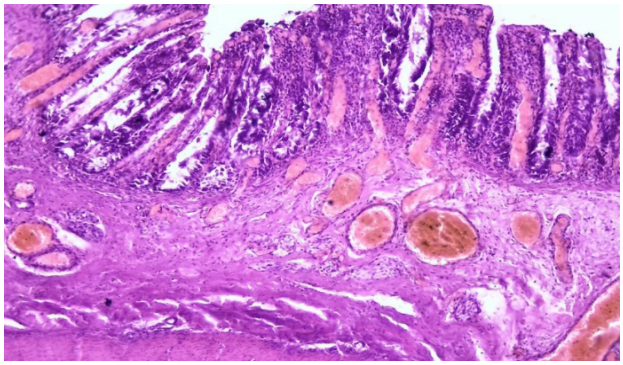

Рис. 6. Переходной отдел толстой кишки, воспалительная форма болезни. За счет диффузного воспалительного инфильтрата и склероза нервные узлы сдавлены, атрофичны, сосуды расширены. Окраска гематоксилином и эозином. Ув.: 10х10.

При микроскопическом исследовании промежуточной части стенки толстой кишки при отечно-деструктивной форме болезни во всех слоях выявлены различной степени отечные явления и деструктивные процессы. Последние в основном охватывают соединительнотканные интерстиции, сосудов, в отдельных случаях мышечный слой и проявляются деструкцией в виде отека, мукоидного, фибриноидного набухания и фибриноидного некроза.

На слизистой оболочке нет покровного эпителия, за счет этого оголена собственная пластинка и железы. В подслизистом слое также отмечается распространенный отек интерстиции с деструкцией волокнистых структур в виде распада и фибриноидного некроза. Из-за этого нервные узлы также деформированы, атрофичны, нервные клетки в них не определяются. Сосуды расширены, полнокровны, некоторые вены разорваны, с массивным кровоизлияниям в окружающие ткани. Подслизистый слой и слизистая оболочка промежуточной части стенки толстой кишки при отечно-деструктивной изменении болезни представлены диффузным отеком и деструкцией нервных узлов в виде разрыва и дислокации клеточных элементов (рис. 8).

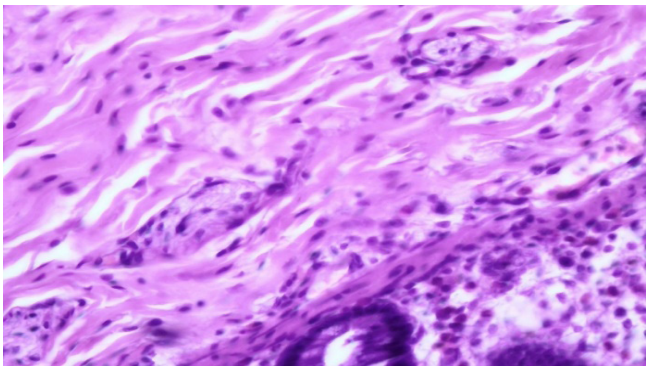

Рис. 7. Подслизистый слой и слизистая оболочка промежуточной части стенки толстой кишки. Атрофия нервных узлов, воспаление собственной пластинки и собственного мышечного слоя слизистой оболочки. Окраска гематоксилином и эозином. Ув.: 10х40.

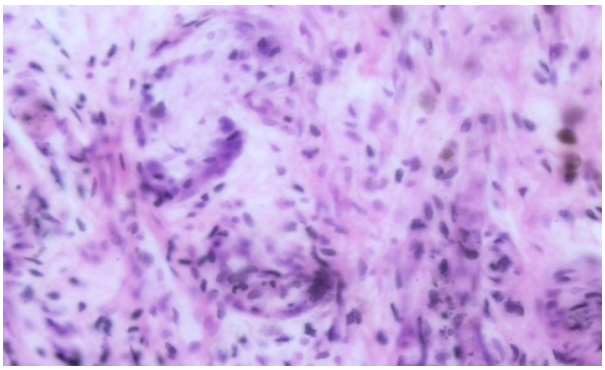

Рис. 8. Подслизистый слой и слизистая оболочка промежуточной части стенки толстой кишки при отечно-деструктивной форме болезни. Деструкция нервных узлов в виде разрыва и дислокации клеточных элементов. Окраска гематоксилином и эозином. Ув.: 10х40.

В нервных узлах нервные клетки не определяются, глиальные клетки и леммоциты сконцентрированы вокруг узла и сливаются с элементами окружающей соединительной ткани. В мышечном слое отечно-деструктивные изменения обнаруживаются в основном в интерстиции и между слоями гладкомышечных клеток.

В отдельных случаях отечно-деструктивной формы болезни в стенке промежуточной части стенки толстой кишки мышечный слой отсутствует, по-видимому, за счет деструктивных и некротических изменений (рис. 9).

При этом на микрофотографии вместо мышечного слоя имеется тонкая склерозированная волокнистая ткань. Подслизистый слой широкий, выражено отечный, с деструкцией как сосудов, так и волокнистых структур. Лишь в отдельных зонах определяются нервные узлы, которые также окру-

жены воспалительным инфильтратом и деструктивными прослойками соединительной ткани. Слизистая оболочка утолщена за счет гиперплазии и удлинения крипт с большим количеством бокаловидных клеток. При этом гладкомышечные клетки разрыхлены, местами распавшиеся, цитоплазма их вакуолизирована с миолизом миофибрилл. Местами мышечные клетки распавшиеся и некротизированы. Интерстиций мышечного слоя также отечный, с распадом структурных элементов, нервные узлы сильно отечные с распадом, дислокацией структурных элементов (рис. 10). Клеточные элементы узлов разрыхлены, отечны, сконцентрированы на периферии узла. Выявленные изменения соответствуют дисганглиозу.

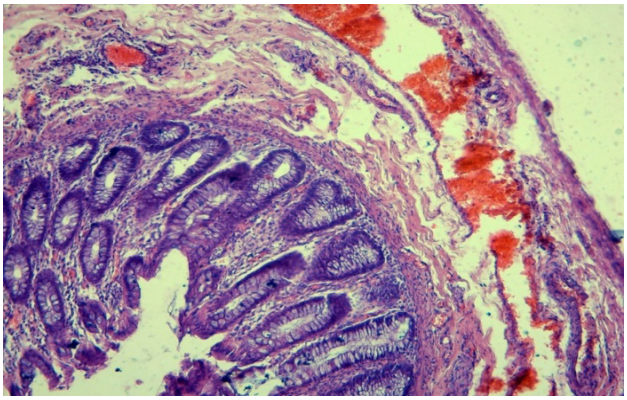

Рис. 9. Стенка кишки промежуточной части. Отсутствие мышечного слоя, преобладание деструктивных процессов в подслизистом слое. Окраска гематоксилином и эозином. Ув.: 10х20.

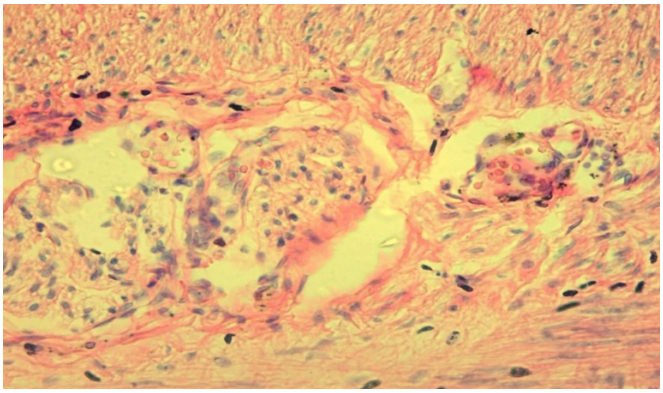

Рис. 10. Промежуточная часть стенки толстой кишки при отечно-деструктивной форме болезни. Отек и деструкция нервных узлов. Окраска гематоксилином и эозином. Ув.: 10х40.

При микроскопическом исследовании зоны супрастенотического расширения стенки толстой кишки наблюдается сохранение диффузного или очагового воспалительного поражения в основном подслизистого слоя кишки. Воспалительный процесс локализован непосредственно под слизистом слоем, с проникновением в собственную пластинку слизистой оболочки. В случаях, когда воспалительный инфильтрат более выраженный, в стенке толстой кишки зоны расширения отмечается выраженная воспалительная гиперемия сосудов с наличием периваскулярного воспалительного инфильтрата. Нервные узлы сдавленные, деформированные, деструктивные, атрофированные, в окружности нервных узлов отмечается выраженное воспаление и развитие фибриноидного некроза (рис. 11). Такая картина соответствует состоянию дисганглиоза. Иногда в составе воспалительного инфильтрата и в собственной пластинке слизистой оболочки определяются эозинофилов, что, по-видимому, указывает на развитие иммунопатологического процесса на фоне хронического воспаления в стенке толстой кишки. Микроскопическое изучение стенки толстой кишки показало, что в зоне расширения на фоне атрофически-склеротических изменений сохраняются очаги атрофии и склероза с поражением почти всех слоев стенки кишки. Из-за склероза подслизистого слоя слизистая оболочка деформирована, с появлением складок и полиповидных выростов. Склероз подслизистого слоя охватывает собственный мышечный слой слизистой оболочки и приводит к деструкции и распаду мышечных клеток. Разрастание соединительной ткани в подслизистом слое распространяется диффузно, причем ближе к мышечному слою она более плотная за счет преобладания волокнистых структур. Нервные узлы плотно осумкованы пучками соединительной ткани, за счет которого они деформированы, некоторые атрофированы, другие гипертрофированы, что соответствует состоянию дисганглиоза. При данной форме болезни мышечный слой гипертрофирован, его интерстициальная ткань также замещена соединительной тканью в виде формирования грубых фиброзированных прослоек склероза. Межмышечные нервные узлы окружены прослойками фиброзной ткани с деструкцией, атрофией и гиперхромазией нервных и глиальных клеток.

В этих случаях в стенке толстой кишки зоны расширения выявляются участки с диффузным разрастанием склероза, в составе которого мало сосудов и нет нервных узлов, что можно трактовать как дисганглиоз. При микроскопическом исследовании зоны расширения стенки толстой кишки при отечно-деструктивной форме болезни выявляются очаги отека, деструкции структурных элементов слоев стенки кишки. Имеются очаги деструкции всех слоев и отдельного слоя стенки кишки. При этом крипты слизистой оболочки разной формы и величины, клетки их гиперхромные, собственная пластинка с очагами кровоизлияния и фибриноидного некроза. Подслизистый слой почти полностью подвергнут отеку и деструкции волокнистой соединительной ткани, между которых нервные узлы также в состоянии деформации и деструкции. Мышечный слой представлен небольшими пучками гладкомышечных клеток. В некоторых случаях деструктивный процесс затрагивал только подслизистый слой в виде выраженного отека, распада и фибриноидного некроза волокнистой соединительной ткани. Отмечается разрыв сосудов и деструкция нервных узлов.

Определяются участки подслизистого слоя в стенке кишки зоны расширения, где нервные узлы были увеличены в размерах с очаговым отеком. Эти узлы были окружены прослойками соединитель-

ной ткани и сосудами, последние несколько спавшие и малокровные. В составе нервных узлов определяется некоторая гипертрофия и гиперхромазия нервных клеток, гиперплазия глиальных клеток и леммоцитов (рис. 12), что соответствует состоянию гиперганглиоза.

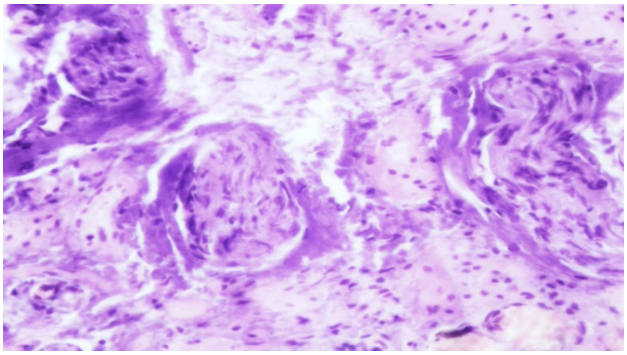

Рис. 11. Зона расширения стенки толстой кишки при пролиферативно воспалительной форме болезни. Нервные узлы окружены воспалением и фибрин-оидным некрозом. Окраска гематоксилином и эозином. Ув.: Ув:10х40.

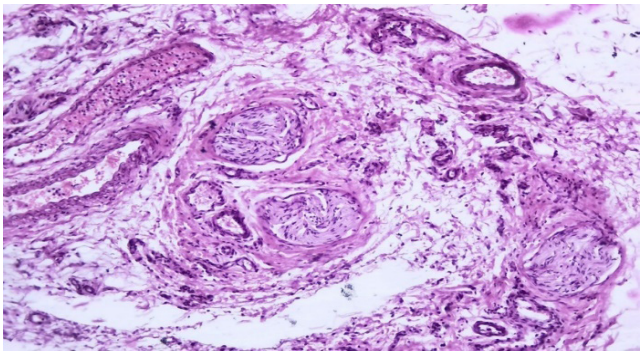

Рис. 12. Зона расширения стенки толстой кишки при отечно-деструктивной форме болезни. Периневральный склероз, гипер-трофия нервных узлов подслизистого слоя. Окраска гематоксилином и эозином. Ув.: Ув:10х10.

Выводы

1. Морфологическое изучение зоны сужения (аганглиоза), переходного участка и супрастенической зоны расширения толстой кишки при болезни Гиршпрунга у новорожденных и грудных детей показало, что поражение кишки проявились пролиферативно-воспалительными, атрофически-склеротическими и отечно-деструктивными изменениями.

2. Болезнь Гиршпрунга с преобладанием пролиферативного воспалительного процесса характеризовалась отсутствием нервных узлов всех слоев зоны сужения, в промежуточной зоне отмечались гипоганглиоз и дисганглиоз. Хотя воспалительный процесс был минимален в зоне супрастенического расширения стенки толстой кишки, со стороны нервного аппарата наблюдались дисганглиоз и гиперганглиоз.

3. При атрофически-склеротических морфологических изменениях стенки толстой кишки склеротический процесс распространялся на слизистую и подслизистую оболочки, а также интерстиций мышечного слоя с атрофией нервного аппарата в зоне сужения в виде первичного и вторичного повреждения их, в промежуточной части были гипоганглиоз и дисганглиоз, которые в супрастенотическом отделе выявлялись на протяжении 3-5 см.

4. При отечно-деструктивных морфологических изменениях всех слоев стенки толстой кишки отечные и деструктивные явления в виде отека, мукоидного, фибриноидного набухания и фибриноидного некроза, особенно в зоне сужения, сопровождаются деструкцией остатков нервных узлов, выявленной в супрастенотическом отделе резецированной кишки на протяжении 3-4 см.

Литература

1. Ахпаров Н.Н. Избранные вопросы детской колопроктологии. – Алматы, 2018. – 224 с.
2. Болезнь Гиршпрунга у детей: Руководство для врачей; Под ред. А.Ю. Разумовского и др. – М.: ГЭОТАР-Медиа, 2019. – 368 с.
3. Воробей А.В. и др. Роль интерстициальных клеток Кахаля в определении объема резекции толстой кишки при болезни Гиршпрунга у взрослых // Актуальные вопросы хирургии: Материалы 14-го съезда хирургов Респ. Беларусь; Под ред. А.Н. Косинца. – Витебск, 2010. – С. 314-315.
4. Воробей А.В. и др. Болезнь Гиршпрунга у детей и взрослых; Под общ. ред. А.В. Воробья. – Минск: Строй Медиа Проект, 2016. – 252 с.
5. Говорухина О.А. и др. Ультраструктурные изменения толстой кишки при болезни Гиршпрунга в зависимости от возраста // Новые подходы в системе последипломного образования: Актуальные вопросы медицинской науки и практики: Материалы конгресса. – Минск, 2011 // Arsmedica. – 2011. – №14. – С. 120-122.
6. Aworanti O., Hung J., McDowell D. et al. Are Routine Dilatations Necessary PostPull-Through Surgery for Hirschsprung Disease? // J. Pediatr. Surg. – 2013. – Vol. 23. – P. 383-388.
7. De la Torre L., Cogley K., Santos K. et al. The anal canal is the fine line between “fecal incontinence and colitis” after a pull-through for Hirschsprung disease // J. Pediatr. Surg. – 2017. – Vol. 52. – P. 2011-2017.
8. Frykman Ph.K., Cowles R.A., Horton J. et al. Guidelines for the diagnosis and management of Hirschsprung-associated enterocolitis // Pediatr. Surg. – 2017. – Vol. 33. – P. 517-521.
9. Langer J.C., Rollins M.D., Levitt M. et al. Guidelines for the management of postoperative obstructive symptoms in children with Hirschsprung disease // Pediatr. Surg. Int. – 2017. – Vol. 33. – P. 523-526.
10. Levitt M.A., Dickie B., Pena A. The Hirschsprungs patient who is soiling afterwhat was considered a “successful” pull-through // Semin. Pediatr. Surg. – 2012. – Vol. 21. – P. 344-353.
11. Muise E.D., Cowles R.A. Rectal biopsy for Hirschsprung’s disease: a review of techniques, pathology, and complications // Wld J. Pediatr. – 2016. – Vol. 12, №2. – P. 135-141.
12. Westfal M.L., Goldstein A.M. Diagnosing and Managing Hirschsprung Diseasein the Newborn // J. Neo Rev. – 2018. – Vol.19, №10. – P. 577-589.

ПАТОМОРФОЛОГИЧЕСКИЕ ОСОБЕННОСТИ БОЛЕЗНИ ГИРШПРУНГА У НОВОРОЖДЕННЫХ И ДЕТЕЙ ГРУДНОГО ВОЗРАСТА

Исроилов Р.И., Хамроев У.А.

Цель: *патоморфологическое исследование количественных, качественных и топографических особенностей интрамуральных нервных сплетений зоны аганглиоза и супрастенической части иразличных отделов резецированной кишки на предмет достоверности широкой резекции и сравнение полученных результатов с клиническим послеоперационным течением болезни Гиршпрунга у новорожденных и грудных детей.* ***Материал и методы:*** *материалом для исследования явился хирургически удаленный материал зоны аганглиоза и супрастенической (расширенной) части толстой кишки при ректосигмоидалных формах болезни Гиршпрунга у новорожденных и грудных детей (26 случаев) в возрасте от 7 дней до 12 месяцев. Контролем служил аутопсийный материал аналогичной части толстой кишки двух недоношенных и двух доношенных детей, умерших от других патологий.* ***Результаты:*** *в зоне сужения (аганглиоза), переходного участка и супрастенотической зоны толстой кишки при болезни Гиршпрунга выявлены следующие: пролиферативно-воспалительные, атрофически-склеротические и отечно-деструктивные морфологические изменения.* ***Выводы:*** *у новорожденных и грудных детей болезнью Гиршпрунга поражение кишки проявлялось пролиферативно-воспалительными, атрофически-склеротическими и отечно-деструктивными изменениями. При отечно-деструктивных морфологических изменениях всех слоев стенки толстой кишки отечные и деструктивные явления в виде отека, мукоидного, фибриноидного набухания и фибриноидного некроза, особенно в зоне сужения, сопровождаются деструкцией остатков нервных узлов, выявленной в супрастенотическом отделе резецированной кишки на протяжении 3-4 см.*

Ключевые слова: *болезнь Гиршпрунга, толстая кишка, аганглиоз, гипоганглиоз, дисганглиоз, гиперганглиоз, воспаление, склероз, деструкция.*

УДК: 616.392-008.63-085.242.4:547.932

ОЦЕНКА КЛИНИЧЕСКОЙ ЭФФЕКТИВНОСТИ ПРИМЕНЕНИЯ ПРОБИОТИКОВ В КОМПЛЕКСЕ ЭРАДИКАЦИОННОЙ ТЕРАПИИ ХЕЛИКОБАКТЕР-АССОЦИИРОВАННЫХ ЗАБОЛЕВАНИЙ

Каримов М.М., Зуфаров П.С., Исламова Ш.З., Каримова Д.К.

ХЕЛИКОБАКТЕР БИЛАН АССОЦИЯЛАНГАН КАСАЛЛИКЛАРНИ ЭРАДИКАЦИОН ДАВОЛАШ КОМПЛЕКСИГА ПРОБИОТИК ҚЎШИЛИШИНИНГ КЛИНИК САМАРАДОРЛИГИНИ БАҲОЛАШ

Каримов М.М., Зуфаров П.С., Исламова Ш.З., Каримова Д.К.

EVALUATION OF THE CLINICAL EFFECTIVENESS OF THE USE OF PROBIOTICS IN CONJUNCTION WITH ERADICATION THERAPY OF HELICOBACTER ASSOCIATED DISEASES

Karimov M.M., Zufarov P.S., Islamova Sh.Z., Karimova D.K.

Республиканский специализированный научно-практический медицинский центр терапии и медицинской реабилитации, Ташкентская медицинская академии

Мақсад: *пробиотик Хеликоцитни® хеликобактер билан ассоциялашган касалликларни эрадикацион даволаш комплексига қўшилишининг клиник самарадорлигини солиштирма баҳолаш.* ***Материал ва усуллар:*** *HP ассоциациялашган B шаклдаги сурункали гастрит ва 12бармоқли ичак яра касалликлари бўлган 40 бемор текширувдан ўтказилган. Улар 2 гуруҳга бўлинган. Биринчи гуруҳ протон помпа ингибиторини 2 маротаба юқори дозада, амоксициллин 2,0 г суткада, кларитромицин 1,0 г суткада 10 кун давомида ва висмутнинг учкалилий цитратини 120 мг суткасига 4 маротаба қабул қилган. Иккинчи гуруҳ беморлар юқорида келтирилган даво муолажалари билан бирга пробиотик хеликоцитни қабул қилган. Препаратларнинг антисекретор самарадорлиги топографик pH-метрия усулида баҳоланган.* ***Натижалар:*** *текширувлар кўрсатишича, эрадикацион даволаш усулини пробиотик билан бирга қўлланилганда антибиотик дорилар ишлатилиши натижасида юзага келадиган диспепсик ножўя асоратлар бирмунча кам учрайди. Бунинг негизида пробиотикнинг таъсири натижасида ичакда лакто- ва бифидобактерияларнинг кўпайиши ва нисбий патоген микрофлоранинг ўсишининг чекланиши ётади.* ***Хулоса:*** *янги препарат хеликоцит® юқори эрадикацион фаолликга эга, яхши ўзлаштирилади ва салбий таъсири йўқ. Ошқозон ичак йўлларининг HP ассоциациялашган касалликларида эрадикация даволаш схемасига киритиш тавсия этилади.*

Калит сўзлар: *HP инфекция, сурункали гастрит, яра касаллиги, эрадикацион даволаш, пробиотиклар.*

Objective: *Comparative assessment of the efficacy and safety of ET in an adjuvant regime, using the probiotic Helicocyte® in combination with anti-Helicobacter pylori therapy on patients with HP associated stomach diseases.* ***Material and methods:*** *40 patients with a verified diagnosis of HP-associated chronic gastritis of type B and duodenal ulcer in the acute stage were examined, divided by random sampling into 2 groups. Patients of the 1st group took proton pump inhibitors in a double dose, amoxicillin 2.0 g per day, clarithromycin 1.0 g per day for 10 days, and bismuth tripotassium decitrate 120 mg 4 times a day. Patients of the 2nd group also took probiotic helicocyte against the background of similar therapy.* ***Results:*** *when a probiotic is included in the complex of eradication therapy, there is a significant reduction in the frequency of dyspeptic side effects from the use of antibacterial drugs. This is due to an increase in the content of lacto- and bifidobacteria in the intestine and suppression of the growth of opportunistic microflora.* ***Conclusion:*** *Helicocyte® has a high eradication activity, good tolerance and no side effects; it can be recommended for inclusion in the eradication therapy regimen for HP associated diseases of the gastrointestinal tract.*

Key words: *helicobacter pylori infection, chronic gastritis, peptic ulcer disease, eradication therapy, probiotics.*

Лечение H. pylori (HP)-ассоциированных заболеваний желудочно-кишечного тракта остается сложной задачей ввиду отсутствия схем, гарантирующих 100% успех. Интерес ученых к недостаточной эффективности эрадикационной терапии (ЭТ) подчеркивается колоссальным количеством публикаций, включающим на сегодняшний день более 120 мета-анализов контролируемых исследований, посвященных различным аспектам данной проблемы [1]. Если в середине 90-х годов прошлого столетия эффективность указанной схемы составляла 90%, то в настоящее время во многих регионах мира редко превышает 60% [2]. Необходимым критерием эффективности используемых схем эрадикационной терапии, согласно Маастрихтским соглашениям, является степень эрадикации не менее 80% [3]. Если в начале использования стандартной «тройной» эрадикационной терапии результат, получаемый в течение 7 дней, отвечал предъявляемым требованиям, то со временем эффективность этой схемы лечения стала снижаться до 65-75%. В качестве причин снижения эффективности используемых схем рассматривается резистентность H. pylori к антибактериальным препаратам, невыполнение больными рекомендаций по лечению, развитие побочных эффектов, связанных с приемом антибиотиков, проявляющихся нарушениями функции желудочно-кишечного тракта (ЖКТ) и ухудшающих выполнение больными рекомендаций по лечению. Это, в свою очередь, вынудило разрабатывать схемы лечения с удлинением сроков эрадикационной терапии до 10-14 дней, что в прямой пропорциональной степени связано с формированием дисбиотических изменений в кишечнике и развитием различных дисбиотических симптомов, усложняющих проведение ЭТ [4].

Одним из методов коррекции нарушения микробиоценоза при проведении ЭТ является использование пробиотических препаратов. Согласно итоговым протоколам Маастрихт V, включение пробиотиков в схему эрадикационной терапии инфекции H. pylori приводит к повышению ее эффективности и снижению частоты возникновения нежелательных явлений, включая развитие с H. pylori-ассоциированной болезни (УДД 1, УУР B) [5,6].

Механизм действия пробиотиков на инфекцию H. pylori и их синергизма с эрадикационной терапией полностью не раскрыт. Снижение колонизационной способности HP при наличии пробиотиков показано в эксперименте. Предполагают, что пробиотические штаммы способствуют блокаде уреазы HP, снижению адгезии HP к желудочным эпителиоцитам (доказано для Lactobacillus) и подвижности HP.

В большинстве систематических обзоров и мета-анализов сообщается об эффективности применения пробиотиков в сочетании с эрадикационной терапией H. pylori в отношении увеличения процента эрадикации. Так, в мета-анализе R. Zhu и соавторов по итогам оценки 21 рандомизированных клинических исследований с числом больных 3814 уровень эрадикации H. pylori при использовании пробиотиков составил 80,3% по сравнению с 72,2% при проведении терапии без пробиотиков (RR1,12, 95% ДИ 1,06–1,19) [7]. Положительное влияние на эффективность лечения оказывал прием в течение более 2-х недель мультиштаммовых пробиотиков и Lactobacillus. При добавлении пробиотиков к эрадикационной терапии снижается количество нежелательных явлений, наблюдающихся при ее проведении. Например, по данным R. Zhu и соавт. [7], RR составил 0,60 (95%ДИ 0,40–0,91).

Цель исследования

Сравнительная оценка эффективности и безопасности ЭТ в адъювантном режиме с использованием пробиотика Хеликоцит® в комплексе с антихеликобактерной терапией у больных с HP-ассоциированными заболеваниями желудка.

Материал и методы

Были обследованы 40 больных в возрасте от 19 до 58 лет (26 мужчин и 14 женщин, средний возраст 32,5±3,8 года) с верифицированным диагнозом HP-ассоциированный хронический гастрит (ХГ) типа B и язвенная болезнь двенадцатиперстной кишки (ЯБДПК) в стадии обострения. Методом случайной выборки больные были разделены на две сопоставимые по полу, возрасту и особенностям клинического течения заболевания репрезентативные группы. Пациенты 1-й группы принимали ингибиторы протонной помпы (ИПП) в удвоенной дозе, амоксициллин 2,0 г в сутки, кларитромицин 1,0 г в сутки в течение 10 дней и висмут трикалия децитрат по 120 мг 4 раза в сутки. Больные 2-й группы на фоне аналогичной терапии получали также пробиотик хеликоцит (состав: лиофильно высушенная биомасса культур не менее 50 млрд живых КОЕ антагонистически антихеликобактерно активных штаммов в соотношении 1:1 = Lactobacillus casei & Propionibacterium avidum). Антисекреторную эффективность препаратов оценивали с помощью топографической pH-метрии с использованием стеклянно-сурьмяных зондов и их регистрацией в микропроцессорном ацидогастрометре «АГМ-03». Диагностику и оценку эрадикации HP согласно Маастрихтским консенсусам III и IV проводили двумя независимыми прямыми и непрямыми методами. Прямой метод диагностики HP заключался в определении HP в биоптатах быстрым уреазным «AMA RUT Pro» тестом (AMA, С-Петербург). Непрямой метод диагностики HP проводили неинвазивным C^{14}-уреазным дыхательным тестом (HUBT-20P Helicobacter pylori detector). Исследования выполняли до начала лечения и через 4 недели после окончания курса ЭТ. Содержание в желудочном соке секреторного иммуноглобулина A (sIgA) определяли методом ИФА. Полученные результаты исследования обрабатывали методом вариационной статистики с использованием пакета статистических программ.

Результаты и обсуждение

У больных ХГ при эндоскопии отмечалась картина антрального гастрита с наличием картины субатрофического и атрофического гастрита. При эндоскопическом исследовании было отмечено, что у пациентов основной и контрольных групп ЯБДПК была в стадии обострения, что выражалось гиперемией слизистой оболочки желудка (СОЖ) и наличием одиночного или двух язвенных дефектов.

Топографическая, трансэндоскопическая pH-метрия больных ХГ и ЯБДПК показала явления гиперацидности желудочного сока (табл. 1). Это выражалось в снижении показателя pH в зоне активного кислотообразования (передняя и задняя стенка тела желудка и «озерцо» ниже 2,0). В зоне кислотонейтрализации в антральном отделе желудка значения pH также были достоверно ниже, чем у здоровых лиц. У больных показатель нарушения кислотонейтрализации, состоящий из разницы значений pH тела желудка и антрального отдела желудка, при язвенной патологии был значительно ниже контроля (0,3 при ХГ и ЯБДПК и 4,5 – в контрольной группе). Это свидетельствовало о том, что при HP-ассоциированных заболеваниях желудка имеются суб- и декомпенсированные нарушения процесса нейтрализации соляной кислоты в желудочном соке. При этом ощелачивающую функцию антрального отдела считали сохраненной при pH >5 в средней трети антрального отдела. Изучение динамики течения ХГ и ЯБДПК в результате применения стандартной тройной терапии и комбинации эрадикационной терапии с хеликоцитом® показало, что у больных обеих групп наблюдаемые симптомы купировались в течение первой недели лечения. Контрольное определение pH-метрических показателей желудочного сока в динамике мы проводили через 4 недели после ЭТ во время повторной процедуры эзофагогастродуоденоскопии (табл. 1). В указанные сроки у пациентов обеих групп были достигнуты достоверные сдвиги в средних значениях pH желудочного сока. Это выражалось, прежде всего, в повышении показателя

pH в зоне активного кислотообразования («озерцо», свод желудка, передняя и задняя стенки тела желудка) до оптимальных значений (в среднем 4,0). Эти достоверные повышения значений pH в желудочном соке у больных основной и контрольной групп регистрировались примерно в одинаковой степени. pH-метрия зон активной кислотонейтрализации после курса лечения выявила некоторые достоверные различия. В данной зоне (большая и малая кривизна антрального отдела, передняя стенка луковицы ДПК) оптимальным считается значение pH выше 5,0. Активность кислотонейтрализации определяется также разницей между средними показателями зон активного кислотообразования и зон кислотонейтрализации. У больных контрольной группы показатель pH желудочного сока в малой кривизне антрального отдела был менее 5,0, составляя 4,5.

Таблица 1

Показатель pH в контрольных точках у больных ХГ и ЯБДПК до (числитель) и после (знаменатель) лечения, M±m

Локализация точек измерения	Основная группа, n=20	Контрольная группа, n=20
«Озерцо»	1,1±0,05 4,5±0,06*	1,05±0,05* 4,6±0,07*
Свод желудка	1,0±0,06 4,2±0,08*	0,9±0,04* 4,3±0,08*
Тело желудка, задняя стенка	0,9±0,05 4,4±0,07*	1,0±0,08* 4,2±0,07*
Тело желудка, передняя стенка	0,8±0,06 4,6±0,07*	0,7±0,07* 4,2±0,08*
Антральный отдел, малая кривизна	1,6±0,08* 6,6±0,06*	1,5±0,07* 5,9±0,05*
Антральный отдел, большая кривизна	1,3±0,07* 6,7±0,07*	1,2±0,06* 6,5±0,07*
Луковица ДПК, передняя стенка	4,2±0,6* 6,9±0,4*	4,1±0,4* 6,7±0,4*

Примечание. * – p<0,05 по сравнению с данными до лечения.

Контрольные исследования по оценке эффективности использованных эрадикационных схем лечения проводили через 4 недели после ЭТ. При этом использовали как непрямой дыхательный HP-тест, так и прямой уреазный тест в биоптате СОЖ, поскольку эрадикация считалась достигнутой только при отсутствии положительного HP-теста. При этом удовлетворительным лечение признавали, когда эффективность эрадикационной схемы превышала 80%. У пациентов контрольной группы эффективность эрадикационной терапии по результатам дыхательного теста составила 75%, что на 5% ниже необходимого порога удовлетворительного эффекта (табл. 2).

Таблица 2

Показатель эффективности эрадикационных схем лечения у больных с ЯБДПК основной (числитель) и контрольной (знаменатель) групп

Показатель	Число больных
Дыхательный HP тест (-), абс. (%)	18 (90) 16 (80)
Уреазный HP тест (-), абс. (%)	18 (90) 16 (80)
Дыхательный и уреазный HP тесты (-), %	90 80

По данным уреазного теста эффективность эрадикации составила 80%, что можно было бы оценивать как удовлетворительный результат. Включение в комплекс эрадикационной схемы лечения хеликоцита® показало лучшие результаты по этим двум тестам на HP. Так, по результатам прямого уреазного и дыхательного тестов эрадикацию удалось достигнуть у 90% больных, что можно оценивать как хороший результат.

Диспепсические симптомы, присущие дисбактериозу, включали в себя такие неспецифические жалобы как снижение аппетита, отрыжка воздухом, периодическая отрыжка, Специфичные для дисбактериоза кишечника жалобы включали диарею и неустойчивый стул по Бристольской шкале кала, соответствующих 4 и 5 баллам. Исследования показали (табл. 3), что у пациентов как основной, так и контрольной группе наиболее частыми симптомами были снижение аппетита, отрыжка воздухом и периодический метеоризм, которые были более характерными для дисбактериоза I степени.

У больных основной группы введенный per os пробиотик запускал «хоминг эффект», в результате которого в слизистой оболочке ЖКТ увеличивалось количество плазматических клеток, синтезирующих sIgA (рисунок).

Секретируемый в полость пищеварительной трубки sIgA адсорбировался на структурах слизистой оболочки, создавая в области гликокаликса дополнительный защитный слой. Этот эффект подтверждался лабораторными исследованиями, которых показали рост содержания sIgA на 26,6% по сравнению с контролем (p<0,05).

Таблица 3

Частота диспепсических синдромов у больных до (числитель) и после (знаменатель) лечения, %

Симптом	Группа	
	основная, n=20	контрольная, n=20
Снижение аппетита	40,0/10,0	35,0/25,0
Отрыжка воздухом	30,0/5,0	30,0/35,0
Метеоризм (периодический)	25,0/4,0	25,0/35,0
Постоянный метеоризм	-/-	-/5,0
Диарея	-/-	-/5,0
Неустойчивый стул	5,0/-	5,0/20,0

Таким образом, включение пробиотика в комплекс тройной терапии способствовало решению одной из основных поставленных задач – повышению эффективности эрадикационной терапии.

Другой, не менее важной задачей данного исследования было снижение побочных эффектов эрадикационной терапии.

При изучении состояния кишечного дисбиоза дисбактериоз выявлен у 25% больных основной группы. Дисбактериоз I степени наблюдался у 20% больных контрольной группы. Следует отметить, что дисбактериоз II и III степени не обнаружен. У большинства пациентов дисбактериоз I степени протекал в субклинической форме, с минимально выраженными такими клиническими симптомами, как периодический метеоризм, послабление стула по Бристольской шкале кала, что соответствовало 4 баллам.

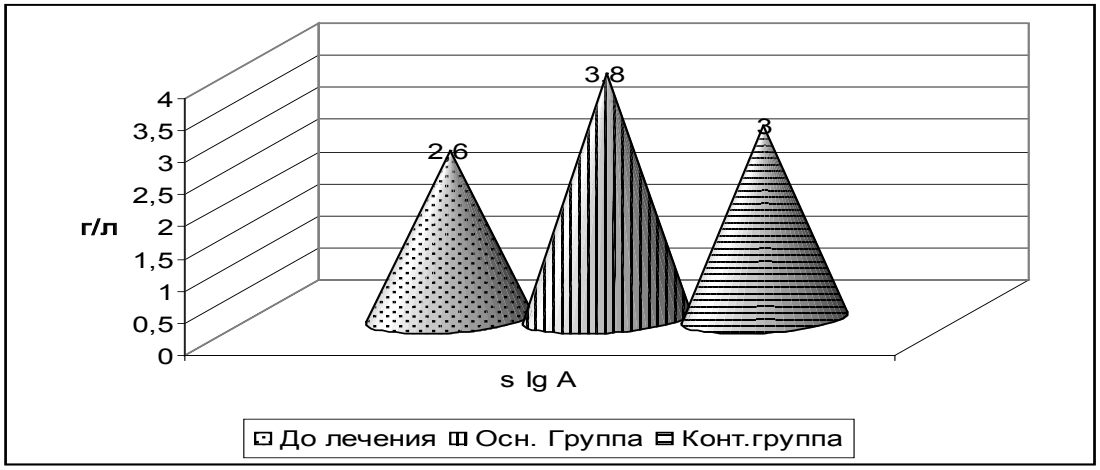

Рисунок. Содержание sIgA в СОЖ у больных до и после лечения.

По результатам бактериологического исследования фекалий, проведенного до лечения, группы пациентов достоверно между собой не различались. Характерной особенностью микробного пейзажа при дисбактериозах было более или менее выраженный дефицит бифидо- и лактобактерий, наличие которых является непременным условием правильной работы кишечника. Так, дефицит бифидобактерий и лактобактерий выявлен у 10,0% пациентов основной и у 5,0 и 10,0% – контрольной группы.

Динамику диспепсических симптомов у больных мы оценивали после начала эрадикационной терапии к концу 4-й недели. Следует отметить, что, несмотря на имеющиеся побочные эффекты в виде дисбактериоза и диспепсических симптомов, выраженность их была умеренной, случаев отмены лечения не было. В контрольной группе после проведения эрадикационной терапии число больных со снижением аппетита уменьшилось на 15%. В то же время число больных с отрыжкой воздухом увеличилось на 10,0%. Число больных с периодическим метеоризмом увеличились на 15,0%. У одного пациента периодический метеоризм перешел в постоянную форму, появился диарейный синдром. Общее же число больных с диареей составило 5,0%. Число больных с неустойчивым стулом, соответствующей по Бристольской шкале кала 3 и 4 баллам, увеличилось пятикратно. У больных основной группы, принимавших пробиотик, диспепсические симптомы были выражены в меньшей степени. Например, число больных со сниженным аппетитом уменьшилось на 20,0%. Число больных, которых беспокоила отрыжка воздухом, сократилось на 20,0%. Число пациентов с периодическим метеоризмом уменьшилось на 20,0%. Случаев постоянного метеоризма, а также диареи в основной группе не отмечалось. Прием пробиотика способствовал также купированию неустойчивого стула. У больных этой группы консистенция кала соответствовала 2 и 3 баллам по Бристольской шкале.

В контрольной группе больные с дисбактериозами после эрадикационной терапии составили 45,0%, то есть число больных с дисбактериозами увеличилось на 25,0%. Если до начала эрадикационной терапии в этой группе дисбиотические изменения были только I степени, то после лечения почти у половины больных степень дисбактериоза оцени-

валась как II. А у 3 больных с ЯБДПК в процессе эрадикационной терапии сформировались дисбактериозы I и II степени.

В отличие от контроля, у больных основной группы, которые получали эрадикационную терапию в комплексе с хеликоцитом®, наблюдалась обратная картина. Так, до начала лечения дисбактериоз I степени отмечался у 25%, после курса терапии число больных с дисбактериозами уменьшилось в 2 раза, дисбактериоз сохранялся только у 10,0%. У пациентов с ЯБДПК, у которых до лечения был зарегистрирован дисбактериоз I степени, после курса лечения кишечный микробиоценоз толстого кишечника нормализовался. Проведенный анализ также показал, что 6 пациентов с имеющимся дисбактериозом I степени имели этот диагноз еще до начала лечения. Средний возраст этих больных – 48,5±4,0 года, длительность язвенного анамнеза, по поводу которого они неоднократно принимали различные антибактериальные препараты, – более 10 лет.

Изучение микробиоценоза толстого кишечника в копрограммах больных контрольной группы после лечения показало, что в большинстве случаев в результате применения стандартной тройной эрадикационной терапии отмечалось усугубление дисбиотических процессов. После проведения эрадикационной терапии число больных с дисбиотическими изменениями увеличилось в 3 раза. У больных контрольной группы в результате эрадикационной терапии зарегистрировано трехкратное снижение количества бифидобактерий (с 18,0 до 6,0%). В 3 раза уменьшилось также количество лактобактерий. В контрольной группе количество эшерихий с нормальной активностью сократилось на 26%.

Снижение уровня бифидо-, лактобацилл и эшерихий с нормальной активностью у больных этой группы сопровождалось увеличением доли условно-патогенной микрофлоры на 10%, бактероидов в 3 раза, протея на 18%. Особенно заметно на фоне антибиотикотерапии возросло количество дрожжевых грибков – с 6 до 20%. Клинически это проявлялось появлением у 3 пациентов зуда в заднем проходе, что, по-видимому, было связано с активацией грибков рода Candida. Обращало на себя внимание также трехкратное увеличение количества гемолитических микроорганизмов. Следовательно, примение у больных эрадикационной терапии способствовало усугублению дисбиотических изменений.

У пациентов основной группы, у которых использовалась эрадикационная схема лечения, на фоне пробиотика наблюдалась обратная картина. Число больных с дефицитом бифидобактерий уменьшилось в 2 раза, с недостатком лактобактерий – с 10,5 до 4%. Число больных с низким уровнем эшерихий с нормальной активностью после лечения уменьшилось в 3 раза. Кроме того, отмечалось снижение активности патогенной микрофлоры толстого кишечника. Число больных с повышенным уровнем бактероидов снизилось в 3 раза. Больных с наличием гемолитических микроорганизмов не было. Протей был выявлен только у 1 пациента. Активность условно-патогенной микрофлоры снизилась с 8 до 2%. У пациентов этой группы не выявлены также дрожжевые грибки.

За период лечения случаев серьезных побочных эффектов не отмечалось. Препарат переносился пациентами хорошо, случаев прекращения лечения из-за каких-либо отрицательных симптомов не было.

Заключение

Одним из перспективных направлений не только по предупреждению развития антибиотик-ассоциированных нарушений со стороны кишечной микрофлоры, но и повышения приверженности пациентов к антихеликобактерной терапии является применение пробиотических препаратов. В Практическом руководстве Всемирной организации гастроэнтерологов по применению пробиотиков и пребиотиков, а также данные мета-анализа 14 рандомизированных исследований отмечено, что дополнительное назначение к стандартной схеме эрадикации HP пробиотиков нивелирует побочные эффекты антибиотикотерапии и повышает приверженность пациентов к проводимому лечению.

Во второй половине 1990-х годов была сформулирована концепция пребиотиков, где была указана возможность одновременного назначения антимикробных препаратов и пробиотиков и есть все основания для смены парадигмы в отношении комбинации антибиотик – пробиотик. Комплексное применение этих групп лекарственных препаратов позволяет защищать нормофлору кишечника в период проведения этиотропной терапии, «нейтрализовать» побочные эффекты антибиотикотерапии, усиливать санирующий эффект антимикробных препаратов, сокращать продолжительность основных симптомов заболевания. Одной из главных предпосылок к назначению пробиотиков в комплексной терапии HP-ассоциированных заболеваний является наличие у них собственно антимикробного эффекта. При этом пробиотики могут выступать в качестве сигнальных молекул. В согласительном протоколе консенсуса Маастрихт 4 указано: ***Утверждение 12:*** Некоторые пробиотики и пребиотики, добавляемые в схемы эрадикации, демонстрируют многообещающие результаты в снижении частоты побочных эффектов. ***Уровень доказательности: 5 Класс рекомендаций: D.*** В заключении было указано: «С целью повысить эффективность лечения инфекции HP были использованы пробиотики. В 2 мета-анализах были получены аналогичные результаты, которые свидетельствуют о том, что применение пробиотиков приводит к повышению эффективности трехкомпонентной схемы, содержащей ингибиторы протонной помпы и кларитромицин. Однако необходимо отметить низкое качество некоторых исследований и ограниченное количество медицинских центров, принимавших в них участие. Это снижает обоснованность положительной рекомендации». В то же время в заключении научного общества гастроэнтерологов России (НОГР) также было указано, что «добавление некоторых пробиотиков к стандартной антихеликобактерной терапии в стан-

дартных дозах в течение одного месяца улучшает переносимость терапии, повышает эффективность эрадикации HP и комплаенс».

Проведенные нами исследования действительно показали, что при включении в комплекс лечения пробиотиков отмечается увеличение процента истинной эрадикации. Эти эффекты мы склонны связывать в первую очередь со стимуляцией продукции плазматическими клетками секреторного иммуноглобулина А. В нашем случае введенный per os пробиотик запускает «хоминг эффект», в результате которого в слизистой оболочке ЖКТ увеличивается количество плазматических клеток, синтезирующих sIgA. Секретируемый в полость пищеварительной трубки sIgA адсорбируется на структурах слизистой оболочки, создавая в области гликокаликса дополнительный защитный слой.

Включение пробиотика в комплекс тройной терапии повышало эффективность эрадикационной терапии. Существующие терапевтические схемы, применяемые для эрадикации HP, основаны на сочетанном применении нескольких антибиотиков и ИПП. Одновременное назначение нескольких антибактериальных препаратов не может не повлиять на микробиоценоз тонкого и толстого кишечника. Побочные явления вследствие проводимой антибиотикотерапии (диарея, тошнота, рвота, вздутие кишечника, нарушение вкусовых ощущений), которые, по разным данным, регистрируется в 18,2% случаев, часто приводят к досрочному прекращению приема антибактериальных препаратов, что обусловливает неудачную эрадикацию HP.

Наши наблюдения показали, что к моменту начала лечения у 25% пациентов основной и у 20% – контрольной группы был дисбактериоз I степени. У больных контрольной группы, принимавших стандартную тройную терапию, наблюдались случаи увеличения диспепсических явлений, которые сопровождалось появлением таких симптомов как метеоризм, чувство горечи во рту, антибиотико-ассоциированная диарея у 8 больных. В результате эрадикационной терапии мы наблюдали также увеличение случаев кишечного дисбактериоза I и II степени почти в 3 раза. Микробный пейзаж в толстом кишечнике характеризовался уменьшением количества лакто- и бифидобактерий, эшерихий с нормальной активностью. У этих пациентов отмечалась также активация бактероидов, условно-патогенной микрофлоры, гемолитических микроорганизмов и дрожжевых грибков примерно в 3 раза.

У больных же основной группы, принимавших тройную терапию в комплексе с пробиотиком, наблюдалось значительное купирование диспепсических симптомов, характеризирующих наличие дисбиотических изменений в кишечнике. Также у них не было случаев развития дисбактериоза. До лечения явления дисбактериоза имели место у 12 пациентов, после лечения – у 6.

Таким образом, при применении стандартной тройной эрадикационной схемы лечения у больных с HP-ассоциированными заболеваниями усиливаются или появляются такие диспепсические симптомы как отрыжка воздухом, периодический или постоянный метеоризм и нарушения стула в виде его послабления. Включение в комплекс традиционной эрадикационной схемы первой линии пробиотика способствовало купированию этих симптомов. Следовательно, применение пробиотика в комплексе с эрадикационной терапией позволяет больным не только лучше переносить антибиотикотерапию, но и способствует купированию уже имеющейся диспепсической симптоматики, наблюдаемой при HP-ассоциированных заболевания желудочно-кишечного тракта.

Выводы

1. Применение пробиотика хеликоцит® в составе комплексной терапии повышает эффективность эрадикации на 10%.
2. Включение пробиотика в комплекс эрадикационной терапии способствует купированию признаков дисбактериоза и нормализации стула.
3. Дисбиотические изменения в толстом кишечнике при проведении ЭТ характеризовались выраженным уменьшением количества бифидо- и лактобактерий, эшерихий с нормальной активностью и активацией бактероидов, условно-патогенной микрофлоры, гемолитических микроорганизмов и дрожжевых грибков.
4. Комбинированная терапия с пробиотиком хеликоцитом предотвращала развитие дисбактериоза, а также способствовала коррекции имеющихся нарушений кишечного микробиоценоза.
5. Комбинированная терапия препаратом хеликоцит® способствовала увеличению sIgA на слизистой оболочке желудка и повышала ее барьерную функцию.
6. Препарат хеликоцит® показал высокую эффективность эрадикации (90%), хорошую переносимость и отсутствие побочных эффектов, что позволяет рекомендовать его для включения в схему эрадикационной терапии HP-ассоциированных заболеваний желудочно-кишечного тракта.

Литература

1. Маев И.В., Самсонов А.А., Андреев Д.Н. Инфекция Helicobacter pylori. – М.: ГЭОТАР-Медиа, 2016. – 256 с.
2. Atkinson N.S., Braden B. Helicobacter Pylori Infection: Diagnostic Strategies in Primary Diagnosis and after Therapy // Dig. Dis. Sci. – 2016. – Vol. 61, №1. – P. 19-24.
3. Chey W.D., Leontiadis G.I., Howden C.W., Moss S.F. AC Clinical Guideline: Treatment of Helicobacter pylori Infection // Amer. J. Gastroenterol. – 2017. – Vol. 112, №2. – P. 212-239.
4. Maev I.V., Andreev D.N., Kucheryavyi Yu.A., Dicheva D.T. Host factors influencing the eradication rate of Helicobacter pylori // Wld Applied. Sci. J. – 2014. – Vol. 30. – P. 134-140.
5. Malfertheiner P., Megraud F., O'Morain C.A. et al. Management of Helicobacter pylori infection-the Maastricht V/Florence Consensus Report // Gut. – 2017. – Vol. 66, №1. – P. 6-30.
6. Sugano K., Tack J., Kuipers E.J. et al. Kyoto global consensus report on Helicobacter pylori gastritis // Gut. – 2015. – Vol. 64. – P. 1353-1367.
7. Zhu R., Chen K., Zheng Y-Y. et al. Meta-analysis of the efficacy of probiotics in Helicobacter pylori eradication therapy // Wld J. Gastroenterol. – 2014. – Vol. 20. – P. 18013-18021.

ОЦЕНКА КЛИНИЧЕСКОЙ ЭФФЕКТИВНОСТИ ПРИМЕНЕНИЯ ПРОБИОТИКОВ В КОМПЛЕКСЕ ЭРАДИКАЦИОННОЙ ТЕРАПИИ ХЕЛИКОБАКТЕР-АССОЦИИРОВАННЫХ ЗАБОЛЕВАНИЙ

Каримов М.М., Зуфаров П.С.,
Исламова Ш.З., Каримова Д.К.

Цель: *сравнительная оценка эффективности и безопасности эрадикационной терапии в адъювантном режиме с использованием пробиотика Хеликоцит® в комплексе с антихеликобактерной терапией у больных с HP-ассоциированными заболеваниями желудка.* ***Материал и методы:*** *обследованы 40 больных с верифицированным диагнозом HP-ассоциированный хронический гастрит типа B и язвенная болезнь двенадцатиперстной кишки в стадии обострения, разделенных методом случайной выборки на 2 группы. Пациенты 1-й группы принимали ингибиторы протонной помпы в удвоенной дозе, амоксициллин 2,0 г в сут, кларитромицин 1,0 г в сут в течение 10 дней и висмута трикалия децитрат по 120 мг 4 раза в сут. Больные 2-й группы на фоне аналогичной терапии также принимали пробиотик хеликоцит.* ***Результаты:*** *при включении в комплекс эрадикационной терапии пробиотика наблюдаются существенное снижение частоты диспепсических побочных эффектов от использования антибактериальных препаратов. Это обусловлено увеличением в кишечнике содержания лакто- и бифидобактерий и подавлением роста условно-патогенной микрофлоры.* ***Выводы:*** *препарат хеликоцит® обладает высокой эрадикационной активностью, хорошей переносимостью и отсутствием побочных эффектов, что позволяет рекомендовать его для включения в схему эрадикационной терапии HP-ассоциированных заболеваний желудочно-кишечного тракта.*

Ключевые слова: *хеликобактерная инфекция, хронический гастрит, язвенная болезнь, эрадикационная терапия, пробиотики.*

УДК: 616.147.3-007.64(616.89-02-089)

ВЫБОР ОПТИМАЛЬНОГО МЕТОДА ЛЕЧЕНИЯ БОЛЬНЫХ С СИНДРОМОМ МИРИЗЗИ

Курбаниязов З.Б., Сулаймонов С.У., Рахмонов К.Э., Рустамов И.М.

МИРИЗЗИ СИНДРОМИ БИЛАН БЕМОРЛАРДА ОПТИМАЛ ДАВОЛАШ УСУЛИНИ ТАНЛАШ

Курбаниязов З.Б., Сулаймонов С.У., Рахмонов К.Э., Рустамов И.М.

CHOOSING THE OPTIMAL TREATMENT FOR PATIENTS WITH MIRIZZI SYNDROME

Kurbaniyaov Z.B., Sulaymanov S.U., Rakhmanov K.E., Rustamov I.M.

Самаркандский государственный медицинский институт

Мақсад: *Мириззи синдроми бўлган беморларни даволаш натижаларини турига қараб жарроҳлик тактикасини оптималлаштириш орқали яхшилаш.* ***Материал ва усуллар:*** *2009 йилдан 2019 йилгача Самарканд давлат тиббиёт институти 1-клиникасининг жарроҳлик бўлимида МС ташхиси қўйилган 52 нафар бемор операция қилинди. Беморларнинг ёши 32 ёшдан 86 ёшгача ва ўртача 61,8 ± 2,6 ёшни ташкил этди. 18 эркак ва 34 аёл.* ***Натижалар:*** *механик сариқлик билан асоратланган холецистит учун диагностика усулларига 22 та беморда ўтказилган МРПХГ қўшилди. Ушбу тадқиқот усулининг диагностик сезгирлиги юқори бўлиб чиқди ва 54,5% ни ташкил этди. Жарроҳликдан олдин МС 12 беморда аниқланган.* ***Хулоса:*** *агар МС шубҳа қилинган бўлса, энг яхши натижалар ўт пуфаги бўйининг «ичкаридан» вазиятни баҳолашга имкон берадиган Прибрам усули ёрдамида ўт пуфагини «пастдан» олиб ташлаш орқали эришилади. Шу билан бирга, МС турига қараб, ўт пуфагини тўлиқ олиб ташлаш (I тур), канал деворини алоҳида тикиш билан ўт пуфагини олиб ташлаш (кўпинча II тур МС билан), ўт пуфаги деворининг нуқсонини ўт пуфагини бўйин девори билан тиклаш, ўт пуфаги бўйинини муштарак устига тикиш мумкин. (II ва III турлар билан).*

Калит сўзлар: *ўт-тош касаллиги, Мириззи синдроми, ҳаракатлар алгоритми, операциядан кейинги асоратлар, профилактика.*

Objective: *To improve the results of treatment of patients with Mirizzi syndrome by optimizing surgical tactics depending on its type.* ***Material and methods:*** *In 2009-2019 in the surgical department of the 1st clinic of the Samara State Medical Institute, 52 patients with a diagnosis of SM, aged from 32 to 86 years, were operated. There were 18 men, 34 women.* ***Results:*** *In case of calculous cholecystitis complicated by obstructive jaundice, MRPHG was added to the diagnostic methods, which was performed in 22 patients. The diagnostic sensitivity of this research method turned out to be higher and amounted to 54.5%, that is, CM before surgery was detected in 12 patients.* ***Conclusions:*** *If SM is suspected, the best results are obtained by removing the GB "from the bottom" using the Pribram method, which allows assessing the situation "from the inside" of the GB neck. Depending on the type of SM, complete removal of the gallbladder (type I), removal of the bladder with suturing of the duct wall with separate sutures (more often, with type II SM), plastics of the duct wall defect with the wall of the gallbladder neck, suturing of the gallbladder neck over the fistulous passage (in and III types).*

Key words: *cholelithiasis, Mirizzi syndrome, algorithm of actions, postoperative complications, prevention.*

Аргентинский хирург Pablo Luis Mirizzi в 1948 г. описал локальный спазм мышечного слоя общего печеночного протока (ОПП) в ответ на вклинение камня в шейку желчного пузыря (ЖП). Несмотря на то, что мышечные волокна в ОПП так и не были найдены, синдром получил имя Мириззи. С.К. McSherry и соавт. в 1982 г. выделили два типа синдрома Мириззи (СМ): компрессия ОПП камнем шейки ЖП или пузырного протока (I тип) и пузырно-холедохеальный свищ (II тип). A. Csendes и соавт. в 1989 г. к вышеназванным типам добавили еще два, приняв за основу степень разрушения пузырно-холедохеальным свищом стенки ОПП. В настоящее время последняя классификация является наиболее распространенной. T. Nagakawa и соавт. в 1997 г. предложили свою классификацию, согласно которой при IV типе, кроме свища, выделено воспалительное сужение ОПП, нуждающееся в иссечении и гепатикоеюностомии (цит. по Ф.Г. Назырову и соавт.) [5].

Синдром Мириззи – трудное для диагностики и лечения осложнение желчнокаменной болезни [1,2]. Холецистэктомия при СМ нередко заканчивается интраоперационным повреждением ОПП с образованием дефекта в его стенке. Иногда узкую дистальную часть общего желчного протока (ОЖП), расположенную под камнем, принимают за пузырный проток, а расширенную часть ОПП – за продолжение кармана Гартмана [3,4,6].

Цель исследования

Улучшение результатов лечения больных с синдромом Мириззи путем оптимизации хирургической тактики в зависимости от его типа.

Материал и методы

При ретроспективном исследовании, проведенном в хирургическом отделении 1-й клиники СамГосМИ в 2009-2019 гг., СМ диагностирован у 52 (2,5%) из 2042 пациентов с желчнокаменной болезнью. Возраст больных – от 32 до 86 лет, средний возраста составил 61,8±2,6 года. Мужчин было 18, женщин – 34. Длительность болезни до поступления в клинику – 3,6±0,2 года. Клиническая картина болезни была характерной для острого и хронического холецистита, у 41 (78,8%) больных была желтуха, у 11 (21,2%) – холангит.

Всем больным проводили УЗИ. При этом обращали внимание на диаметр ОЖП, а также возмож-

ные признаки СМ, такие как близкое расположение содержащей камень шейки желчного пузыря к ОПП, сочетание расширенных проксимального отдела ОПП и внутрипеченочных протоков с нерасширенным ОЖП, наличие сморщенного ЖП.

Из 41 больного с механической желтухой 7 (17,1%) выполнена РПХГ, 22 (53,6%) – магнитно-резонансная панкреатохолангиография (МРПХГ). Во время исследования учитывались такие признаки, как наличие пузырно-холедохеального свища, короткий и широкий пузырный проток или его отсутствие, размеры желчного пузыря, сочетание расширенных внутрипеченочных протоков с нерасширенным ОЖП, наличие камней в ЖП и протоках.

Больные ретроспективно, включая данные протоколов операций, были разделены на 4 группы в зависимости от степени изменения ОЖП (A. Csendes et al., 1989) [5]): I тип – вколоченный в шейку ЖП или в пузырный проток камень, сдавливающий ОПП или ОЖП – 25 больных; II тип – между шейкой ЖП и ОПП или ОЖП имеется свищ, занимающий менее одной трети окружности протоков, – 14 больных; III тип – свищ занимает две трети окружности – 8 больных; IV тип – стенка ОПП или ОЖП полностью разрушена – 5 больных.

7 больным с механической желтухой и холангитом лечение начинали с РХПГ, 1 пациенту выполнена эндоскопическая папиллосфинктеротомия (ЭПСТ) с безуспешной попыткой эндоскопической литоэкстракции, что потребовало конверсии.

При лапароскопической холецистэктомии СМ выявлен у 5 (9,6%) пациентов, при холецистэктомии из минидоступа – у 6 (11,5%), при открытой – у 41 (78,9%). Холецистэктомия от шейки производилась у 13 (25%) больных, от дна – у 39 (75%), из них по Прибраму – у 11 (28,2%).

При подозрении на СМ во время операции, наличии инфильтрата в области шейки ЖП и отсутствии пузырного протока холецистэктомию начинали от дна. У 11 больных вскрывали просвет ЖП, удаляли камни и, используя методику Прибрама, осуществляли доступ к шейке ЖП. Прошив в проекции пузырной артерии стенку ЖП, последний отсекали на уровне его шейки и далее производили ревизию пузырно-холедохеального соединения, чтобы уберечь от повреждения стенку протока.

При I типе СМ старались произвести удаление ЖП. При II типе ЖП удаляли, отверстие в стенке протока ушивали отдельными узловыми швами (пролен 5/0 на атравматической игле) или производили пластику протока стенкой шейки ЖП. Во всех случаях предварительно удаляли камни и в ОЖП вводили дренаж Кера дистальнее ушитого свищевого отверстия.

При III и IV типах СМ сначала вскрывали ОЖП, удаляли камни и только после тщательной оценки ситуации решали вопрос о характере пластики свищевого отверстия, то есть дефекта стенки ОПП или ОЖП. Для пластики использовали стенку шейки ЖП или ушивали шейку, закрывая, таким образом, холецисто-холедохеальный свищ. Дренаж Кера вводили дистальнее свищевого отверстия или через ушитую шейку ЖП и свищевое отверстие в протоке (3). У больных с выраженным разрушением ОПП (IV тип СМ), а также при ятрогенном пересечении ОПП выполняли гепатикоеюностомию (6). Оценивали ближайшие и отдаленные результаты лечения.

Результаты исследования

Мы не обнаружили зависимости развития различных типов СМ от возраста больных и продолжительности болезни. Диагностическая чувствительность УЗИ была низкая и составила 9,6%, позволив заподозрить СМ у 5 больных.

Диагностическая чувствительность РХПГ при СМ составила 14,3% – в 1 случае был выявлен пузырно-холедохеальный свищ. Однако в заключениях РХПГ не было учтено сочетание таких имеющихся признаков, как расширение проксимального отдела ОПП над камнем с нерасширенным дистальным его отделом или нерасширенным ОЖП. Учет таких признаков позволил бы повысить диагностическую чувствительность метода до 68%. Таким образом, по данным УЗИ и РХПГ СМ до операции был выявлен у 6 из 52 (11,5%) больных, то есть уровень дооперационной диагностики был чрезвычайно низким. В связи с этим нами при калькулезном холецистите, осложненным механической желтухой, к методам диагностики добавлена МРПХГ, которая была выполнена 22 больным. Диагностическая чувствительность этого метода исследования оказалась выше и составила 54,5%, то есть СМ до операции был выявлен у 12 больных. На операции до удаления желчного пузыря СМ был заподозрен у 15 (28,8%) больных, при обнаружении дефекта в стенке ОПП после холецистэктомии – у 9 (17,3%). Диагноз у 7 (13,5%) больных был поставлен только при ретроспективном анализе истории болезни. При холецистэктомии "от шейки" (13 б-х) повреждение протока наступило у 4 пациентов (все больные с I типом СМ). При холецистэктомии "от дна" (39 больных, из них 11 – по методике Прибрама) травматическое повреждение произошло у четырех при IV типе СМ, когда расширенный ОПП был принят за карман Гартмана.

При I типе СМ (25 б-х) касательная травма ОПП произошла у 4 (у 2 – при лапароскопической холецистэктомии, у 2 – при холецистэктомии из минидоступа). У этих больных при УЗИ ОЖП не был расширен, поэтому МРПХГ не выполнялась. Ни в одном из этих случаев СМ не был диагностирован ни до операции, ни до удаления желчного пузыря.

У 19 из 22 больных со II и III типами СМ были пузырно-холедохеальный свищ и холедохолитиаз с достоверным расширением ОЖП до 1,5±0,14 см ($p<0,05$) и возросшей до 107,6±17,7 ммоль/л билирубинемией. СМ был заподозрен во время операции у 5 больных. Однако наличие плотного инфильтрата в области шейки ЖП заставило хирурга произвести холецистэктомию "от дна" с использованием метода Прибрама у 11 больных, при этом повреждений протока не было. Однако у 2 больных обнаружение бокового дефекта в стенке ОЖП после холецистэктомии было расценено хирургом как ятрогенная травма. На самом же деле, вероятно, произошло разобщение пузырно-холедохеального свища.

У всех 5 больных с СМ IV типа имелась механическая желтуха (уровень общего билирубина сыворот-

ки крови был равен 137,7±33,8 ммоль/л). Диаметр ОЖП по данным УЗИ составил 1,2±0,07 см при значительном расширении внутрипеченочных желчных протоков и наличии сморщенного желчного пузыря (у 4 из 5). У 2 из них в результате УЗИ диагностирована опухоль Клатскина, которая была исключена при МРПХГ. У 4 больных на операции расширенная часть ОЖП была принята за продолжение сморщенного ЖП, а узкая – за пузырный проток. В результате ОЖП был иссечен вместе с ЖП.

Анализ данных показывает, что нет надежных методов диагностики СМ во время операции. О наличии его могут свидетельствовать такие признаки как спайки между шейкой ЖП и ОПП, плотный инфильтрат в области шейки ЖП, сочетание сморщенного ЖП и широкого ОЖП, сочетание широкого ОПП с узким ОЖП у больных холедохолитиазом, чаще при значительном разрушении стенки протоков.

При повреждении протоков у больных с СМ I типа применяли следующие операции: 2 больным с небольшим боковым касательным ранением ОЖП на дефект стенки было наложено несколько узловых швов, операцию завершили наружным дренированием протока по Керу (1) или по Вишневскому (1). 2 другим произвели гепатикоеюностомию с выключенной по Ру петлей тощей кишки. При II и III типах СМ повреждений протоков не было. Из 5 больных с СМ IV типа ОПП был иссечен у 4. Операции завершены гепатикоеюностомией.

В раннем послеоперационном периоде умерла 1 больная от тромбоэмболии легочной артерии на фоне варикозного расширения вен нижних конечностей и мерцательной аритмии.

Послеоперационные осложнения развились у 15 больных: пневмония (5); нагноение раны (7); затек желчи в подпеченочное пространство, удаленный пункцией под контролем УЗИ (1); резидуальный холедохолитиаз, разрешенный эндоскопически (1); желудочно-кишечное кровотечение у больной с длительно существующей механической желтухой (1).

Отдаленные результаты прослежены у 29 (55,8%) больных. Из 6 больных, перенесших гепатикоеюностомию по поводу иссечения протока, стриктура анастомоза наступила у 1. Произведена повторная гепатикоеюностомия. Еще у 1 больной с IV типом СМ без повреждения протока через год после удаления Т-образного дренажа развилась стриктура нижней части ОЖП – больной также наложен гепатикоеюноанастомоз с хорошим отдаленным результатом. У остальных 27 (93,1%) больных результат был удовлетворительным. Сроки наблюдения колебались от 9 месяцев до 10 лет.

Заключение

СМ не является частым осложнением желчнокаменной болезни. Опыт хирургов [7,11], чаще не превышает 20-30 наблюдений. Самое большое число больных с СМ (91) представлено В.И. Ревякиным [8], который рассматривает в основном, эндоскопические аспекты этого синдрома. Профилактика ятрогенных повреждений желчных протоков при СМ является основной задачей хирурга. Большую роль при этом играет дооперационная диагностика. По данным литературы [10], поставить правильный диагноз до операции сложно и удается лишь в 21,9% (по нашим данным, до применения МРПХГ – в 33,3%, после применения МРПХГ – в 54,5% наблюдений), что значительно осложняет проблему хирургического лечения.

УЗИ при СМ малоинформативно. По нашим данным, только 2 признака – сочетание сморщенного ЖП с желчной гипертензией и сочетание расширенных внутрипеченочных желчных протоков с узким ОЖП при холедохолитиазе – могут помочь хирургу заподозрить СМ.

Информативность РХПГ выше, чем УЗИ. Однако повышение внутрипротокового давления при введении контрастного вещества, вероятно, часто становится причиной отсутствия изображения холецисто-холедохеального свища и ЖП. При проведении исследования R.E. England, D.F. Martin [9] у 4 из 25 больных после эндоскопических вмешательств при СМ отметили развитие острого холецистита, бронхопневмонии, абсцессов печени. Возможно, повторное контрастирование протоков после экстракции камня увеличило бы частоту выявления соустья между ОПП и ЖП. Эффективность МРПХГ при диагностике СМ оказалась выше и составила 54,5%. МРПХГ – метод, обладающий большей разрешающей способностью в диагностике синдрома Мириззи и позволяющий определить морфологический тип данной патологии с высокой диагностической чувствительностью.

Интраоперационная диагностика СМ также сложна. Инфильтрат или сращения в области шейки ЖП, отсутствие пузырного протока, сочетание сморщенного ЖП с широким ОПП или ОЖП могут насторожить хирурга и заставить его изменить стандартный план холецистэктомии. Нельзя также пренебрегать правилом обязательного выявления элементов треугольника Кало и сравнением диаметров ОПП и ОЖП.

Одним из главных вопросов лечения СМ является выбор метода операции. Прежде всего, необходимо подчеркнуть, что подозрение на СМ до операции является противопоказанием к лапароскопической холецистэктомии, а выявление признаков синдрома во время операции – показанием к конверсии на открытую операцию.

При подозрении на СМ лучшие результаты дает удаление ЖП “от дна” с использованием метода Прибрама, позволяющего оценить ситуацию “изнутри” шейки ЖП. При этом в зависимости от типа СМ могут быть выполнены полное удаление ЖП (I тип), удаление пузыря с ушиванием стенки протока отдельными швами (чаще при II типе СМ), пластика дефекта стенки протока стенкой шейки ЖП, ушивание шейки ЖП над свищевым ходом (при II и III типах). После удаления камней следует оставлять Т-образный дренаж, введенный дистальнее свищевого отверстия. Наконец, при IV типе СМ, особенно при широком ОПП, следует закончить операцию гепатикоеюностомией. Основные положения такой тактики поддерживают в своих исследованиях L.W. Johnson и соавт. [10], а также O.J. Shah и соавт. [12].

При ранениях ОПП или ОЖП хирургическая тактика во многом зависела от величины дефекта стенки протока. При небольших касательных ранениях нерасширенного протока, как правило, при I типе СМ, накладывали прецизионный шов на Т-образном дренаже Кера, что давало хорошие отдаленные результаты. Однако если дефект стенки протока был значительным, и пластика на дренаже выполнялась с натяжением, предпочитали гепатикоеюностомию. При II и III типах свищ ушивали за счет оставленной стенки шейки ЖП, дистальнее осуществляли холедохолитотомию, и проток дренировали Т-образным дренажом Кера. При IV типе (с большим диаметром ОПП) хорошие результаты получены после наложения гепатикоеюноаностомоза.

Литература

1. Алиджанов Ф.Б., Хаджибаев Ф.А., Гуломов Ф.К. Дискуссионные вопросы синдрома Мириззи // Вестн. неотложной и восстановительной хирургии. – 2018. – Т. 3, №3. – С. 218-225.
2. Береговенко Д.А., Горова А.Ю. Синдром Мириззи. Хирургическое лечение // Соврем. иссл. – 2018. – №10. – С. 62-66.
3. Коханенко Н.Ю., Глебова А.В. Диагностика и лечение синдрома Мириззи // Фундамент. исследования. – 2013. – Т. 3, №12.
4. Курбаниязов З.Б., Махмудов Т.Б., Сулаймонов С.У., Давлатов С.С. Хирургическое лечение больных с синдромом Мириззи // Врач-аспирант. – 2012. – №51. – С. 135-138.
5. Назыров Ф.Г., Акбаров М.М., Нишанов М.Ш. Диагностика и лечение синдрома Мириззи // Хирургия. Журн. им. Н.И. Пирогова. – 2010. – №4. – С. 67-73.
6. Назыров Ф.Г., Девятов А.В., Салимов У.Р. Синдром Мириззи – вариабельность течения с двойным блоком желчеоттока // Анналы хир. гепатол. – 2018. – Т. 21, №3. – С. 119-123.
7. Рахманов К.Э., Давлатов С.С. Диагностика и лечение синдрома Мириззи // Вопр. науки и образования. – 2020. – №13 (97).
8. Ревякин В.И., Савельев В.С. Диагностика и лечение синдрома Мириззи // 50 лекций по хирургии; Под ред. В.С. Савельева. – М.: Медиа Медика, 2006. – С. 413-422.
9. Davlatov S., Rakhmanov K., Qurbonov N. et al. Current State of the Problem Treatment of Mirizzi Syndrome (Literature Review) // Int. J. Pharmac. Res. – 2020. – Vol. 12. – P. 1931-1939.
10. Johnson L.W., Sehon J.K., Lee W.C. Mirizzi's Syndrome: Experience from a Multi & institutional Review // Amer. Surg. – 2001. – Vol. 67, №1. – P. 11-14.
11. Kamalesh N.P., Prakash K., Pramil K. et al. Laparoscopic approach is safe and effective in the management of Mirizzi syndrome // J. Min. Access Surg. – 2015. – Vol. 11, №4. – P. 246.
12. Shah O.J. Management of Mirizzi syndrome: a new surgical approach // ANZ J. Surg. – 2001. – Vol. 71, №7. – P. 423-427.

ВЫБОР ОПТИМАЛЬНОГО МЕТОДА ЛЕЧЕНИЯ БОЛЬНЫХ С СИНДРОМОМ МИРИЗЗИ

Курбаниязов З.Б., Сулаймонов С.У.,
Рахмонов К.Э, Рустамов И.М.

Цель: *улучшение результатов лечения больных с синдромом Мириззи (СМ) путем оптимизации хирургической тактики в зависимости от его типа.* **Материал и методы:** *в 2009-2019 гг. в хирургическом отделении 1-й клиники СамГосМИ прооперированы 52 пациентов с диагнозом СМ в возрасте от 32 до 86 лет. Мужчин было 18, женщин – 34.* **Результаты:** *при калькулёзном холецистите, осложненным механической желтухой, к методам диагностики добавлена МРПХГ, которая была выполнена 22 больным. Диагностическая чувствительность этого метода исследования оказалась выше и составило 54,5%, то есть до операции СМ выявлен у 12 больных.* **Выводы:** *при подозрении на СМ лучшие результаты дает удаление желчного пузыря (ЖП) "от дна" с использованием метода Прибрама, позволяющего оценить ситуацию "изнутри" шейки ЖП. У зависимости от типа СМ могут быть выполнены полное удаление ЖП (I тип), удаление пузыря с ушиванием стенки протока отдельными швами (чаще, при II типе СМ), пластика дефекта стенки протока стенкой шейки ЖП, ушивание шейки ЖП над свищевым ходом (при II и III типах).*

Ключевые слова: *желчнокаменная болезнь, синдром Мириззи, алгоритм действий, послеоперационные осложнение, профилактика.*

УДК: 616.36-07+615.212.7.015.6

ДИНАМИКА ПСИХОПАТОЛОГИЧЕСКИХ ИЗМЕНЕНИЙ В ПОСТАБСТИНЕНТНОМ ПЕРИОДЕ У БОЛЬНЫХ С ОПИОИДНОЙ НАРКОМАНИЕЙ С СОМАТИЧЕСКОЙ ПАТОЛОГИЕЙ

Кучкоров У.И.

СОМАТИК ПАТОЛОГИЯСИ БЎЛГАН ОПИЙЛИ ГИЁҲВАНД БЕМОРЛАРНИНГ ПОСТАБСТИНЕНТ ДАВРИДАГИ ПСИХОПАТОЛОГИК БУЗИЛИШЛАРИ ДИНАМИКАСИ

Қўчқоров У. И.

DYNAMICS OF PSYCHOPATHOLOGICAL CHANGES IN THE POST-WITHDRAWAL PERIOD IN PATIENTS WITH OPIOID ADDICTION WITH SOMATIC PATHOLOGY

Kuchkorov U.I.

Бухарский государственный медицинский институт

Мақсад: *неврозсимон бузилишларнинг клиник жиҳатларини ва опийга қарам бўлган беморларнинг ҳаёт сифатини ўрганиш.* ***Материал ва усуллар:*** *постабстинент даврда опий гиёҳвандлиги ташхиси қўйилган 32 бемор текширилди. Қуйидаги соматик асоратлар қайд этилди: вирусли гепатит С, вирусли гепатит В+С, токсик жигар шикастланиши ва ОИВ инфекцияси. Беморлар 2 гуруҳга бўлиниб, клиник ва психологик усуллар ва анкеталардан фойдаланилган ҳолда ўрганилди.* ***Натижалар:*** *постабстинент синдром тузилишида неврозсимон бузилишлар алоҳида ўрин тутади ва бу ремиссиянинг асосий сабабларидан биридир. Иккала гуруҳда ҳам, учинчи авлод антидепрессанти венлаксор қабул қилинганда, неврозга ўхшаш кўринишларнинг сезиларли даражада пасайиши қайд этилди. Бундан ташқари, руҳий тушкунлик ва ички зўриқиш туйғуларининг йўқолиши, асабийлашишнинг пасайиши ва уйқуни нормаллаштириш бўйича ижобий натижага эришилди. Асосий гуруҳда ҳаёт даражаси мезонлари кўп миқёсда яхшиланди. Назорат гуруҳида ушбу ўзгаришлар камроқ аниқланди ва статистик жиҳатдан аҳамиятсиз бўлди.* ***Хулоса:*** *нейротрансмиттерлар қайта сўрилишини блокловчи антидепрессант венлаксор психопатологик симптомлар редукциясига ва ремиссия шаклланишига ижобий таъсир кўрсатди. Опийли гиёҳвандликни даволаш учун препаратни қўллаш 1 ойдан кейин беморнинг ҳаёт сифатини ишончли яхшилайди.*

Калит сўзлар: *гиёҳвандлик, олиб ташланганидан кейинги давр, вирусли гепатит, ремиссия, ҳаёт сифати.*

Obyective: *To study the clinical aspects and the effect of neurosis-like disorders on the quality of life of patients with opioid addiction and to assess the effectiveness of venlaxor in the post-withdrawal period.* ***Material and methods:*** *32 patients with a diagnosis of opium addiction in the post-withdrawal period were examined. The patients of the main group took the 3rd generation antidepressant venlaxor, the control group – amitriptyline.* ***Results:*** *Neurosis-like disorders, which are one of the main causes of relapse, occupy a special place in the structure of post-withdrawal syndrome. In patients who took venlaxor, the reduction in neurosis-like manifestations was more pronounced than with amitriptyline. The quality of life has improved in many ways. In the control group, these changes were statistically insignificant.* ***Conclusions:*** *The antidepressant venlaxor, eliminating the imbalance of neurotransmitters, had a positive effect on psychopathological symptoms and the formation of remission. The use of the drug for opioid addiction after 1 month significantly improves the patient's quality of life.*

Key words: *opium addiction, post-withdrawal period, viral hepatitis, remission, quality of life.*

Психопатологические нарушения формируются на ранних стадиях героиновой наркомании, нередко предваряя клинические проявления физической зависимости. В дальнейшем они сопутствуют болезни на всех этапах ее развития, утяжеляясь и усложняясь. Преобладающими в спектре непсихических расстройств у больных являются неврозоподобные расстройства, в том числе астения, нарушения сна, тревога и субдепрессия [1,2,4]. Именно расстройства невротического спектра лежат в основе этих ключевых проявлений аддиктивной деформации личности у лиц, злоупотребляющих опиоидами [7]. Эти психопатологические симптомы основных предиспонирующих факторов аддиктивного поведения определяют клинику и динамику основных наркопатологических расстройств психической и физической зависимости, абстиненции, постабстинентных состояний и последствий хронической наркотизации [3,6]. Кроме того, неврозоподобные расстройства являются основным интегрирующим звеном триады психобиологической зависимости, состоящей из трех компонентов: идеаторного, аффективного и соматического [1,2,5]. Аномальное функционирование мозга при опийной наркомании прогрессирует по мере увеличения стажа наркотизации, но имеет тенденцию, по меньшей мере, к частичному регрессу, коррелирующему с длительностью периода воздержания от употребления наркотика. В связи с этим оценка клинико-динамических особенностей и коррекция неврозоподобных расстройств является одной из центральных задач практикующего психиатра-нарколога.

Цель исследования

Изучение клинических аспектов и влияния неврозоподобных нарушений на качество жизни больных с опиоидной наркоманией и оценка эффективности венлаксора в постабстинентном периоде.

Материал и методы

Под наблюдением находились 32 больных в возрасте 21-45 лет с диагнозом опийной наркомании в постабстинентном периоде. У всех обследованных наблюдались достаточно серьезные проблемы, связанные с физическим здоровьем, появившиеся в процессе заболевания. Из соматических осложнений 8 (25%) больных страдали вирусным гепатитом С, 4 (12,5%) – вирусным гепатитом В+С. Признаки токсического поражения печени обнаружены у 18 (56,3%) обследованных. ВИЧ-инфекция диагностирована у 6 (18,8%) пациентов, токсическая кардиопатия – у 9 (28,1%), хронические поражения других органов и систем – у 11 (34,4%).

Больные были разделены на 2 группы. Основную группу составили 20 больных, получивших на фоне базисной терапии венлаксор, в контрольную группу включены 12 больных, которые на фоне базисной терапии принимали амитриптилин. Критериями включения пациентов в исследования явилось соответствие клинических проявлений рубрике МКБ-10 – F-11.0 – Психические и поведенческие расстройства, вызванные употреблением опиоидов. Клинико-психологическое исследование включало оценку уровня реактивной тревожности Ч.Д. Спилберга и Ю.Л. Ханина, синдрома ангедонии по Е.М. Крупицкому, изучали также качество жизни больных с SF-36. Степень обоснованности и достоверности результатов исследования подтверждена статистической обработкой полученных данных на основе программы Statistica 6,0 for Windows.

Результаты и обсуждение

Результаты исследования показали, что в структуре ПАС неврозоподобные расстройства занимает особое место и являются одной из основных причин рецидива. Больные в большой степени нуждаются в поддержании внутреннего напряжения: устранении симптомов абстинентного синдрома психического и физического дискомфорта. Следует отметить, что венлаксор и амитриптилин назначали в виде порошков, и пациенты не знали, какое лекарственное средство они получают.

Средняя суточная доза венлаксора в начале лечения на фоне базисной терапии (гепатотропные препараты, витамины) составила 75 мг. Пациенты принимали венлаксор по 37,5 мг утром и вечером после еды. Через неделю дозу увеличили до 150 мг в сутки (по 75 мг вечером). 3 больным, учитывая побочные явления в связи с имеющейся соматической патологией, была назначена дозировка 18,75 мг утром и 18,75 мг вечером, с увеличением дозы до 75 мг в сутки к 10-му дню лечения. В некоторых случаях при малой интенсивности соматических расстройств доза была повышена до 225 мг с 10-12-го дня приема. Улучшение состояния больных оценивали по таким показателям как уменьшение симптомов постабстинентных нарушений и степень дезактуализации патологического влечения к наркотику.

Как видно из полученных результатов, компоненты синдрома ангедонии улучшились у пациентов обеих групп, но достоверно лучшие результаты достигнуты в основной группе (табл. 1).

Таблица 1

Оценка триады психобиологической зависимости (синдром ангедонии по Крупицкому Е.М. и др.) до (числитель) и после (знаменатель) лечения

Группа	Тяжесть течения синдром ангедонии (средний балл± стандартная ошибка)		
	аффективный компонент	идеаторный компонент	поведенческий компонент
Контрольная	34,5±0,8 / 7,4±0,4а	13,6±0,6 / 3,1±0,2а	10,7±0,3 / 2,3±0,2а
Основная	34,7±0,5 / 4,5±0,4аб	13,5±0,3 / 1,8±0,2аб	10,5±0,2 / 1,4±0,2аб

Примечание. p<0,001: а – по сравнению с данными до лечения; б – по сравнению с контролем.

Клинически и статически было установлено, что уже через 5-7 дней приёма венлаксора отмечались достаточно выраженная редукция неврозоподобных проявлений, выражавшаяся в уменьшении раздражительности, дисфории, тревоги и повышении жизненной активности.

У пациентов обеих групп до начала терапии отмечались раздражительность, дисфория, тревога, нарушения сна, иногда снижение настроения с апатией, общий дискомфорт, неверие в свои силы. Все эти патологические проявления отличались от таковых в общей психиатрической практике тем, что они тесно были связаны с патологическим влечением к наркотику, чётко подразделялись на аффективный, идеаторный, поведенческий компоненты и могли быть купированы применением наркотических средств.

В дальнейшем наблюдалась положительная динамика: исчезали подавленность настроения и чувство внутреннего напряжения, уменьшилась раздражительность, нормализовался сон, дезактуализировались общий дискомфорт, патологическое влечение к наркотику. У части больных появилась работоспособность (табл. 2).

Следует отметить хорошую переносимость венлаксора лицами, страдающими гепатитом. Доза венлаксора 75 мг в день никак не повлияла на лабораторные показатели печеночных проб (АЛТ и АСТ).

У 50% больных после наступившего минимального улучшения тяга к наркотическим средствам сохранилась, отмечался дисфорический, пониженный фон настроения. Этим больным потребовалось увеличение доз венлаксора до 225 мг в сутки.

Уровень реактивной тревожности до лечения оценивался по шкале Спилберга – Ханина и соответствовал низкому и среднему уровню (20-40 баллов) Уже на 10-й день лечения больные основной группы чувствовали ослабление тревоги и общего дискомфорта. По шкалам Спилберга и Ханина достоверное уменьшение тревоги отмечалось на 20-й день постабстиненции (табл. 3).

Таблица 2

Динамика психопатологических изменений в ПАС до (числитель) и на 20-й день (знаменатель) лечения, абс. (%)

Симптом	Основная группа, n=20			Контрольная группа, n=12		
	1 балл	2 балла	3 балла	1 балл	2 балла	3 балла
Астения	- 9 (45,0)	10 (50,0) 8 (40,0)	10 (50) 3 (15)	- 4 (33,3)	5 (41,7) 5 (41,7)	7 (58,3) 3 (25,0)
Дисфории	- 7 (35,0)	8 (40,0) 12 (60,0)	12 (60) 1 (5)	- 3 (25,0)	4 (33,3) 6 (50,0)	8 (66,7) 3 (25,0)
Патологическое влечение к наркотику	- 9 (45,0)	10 (50,0) 11 (55,0)	10 (50) -	- 4 (33,3)	7 (58,3) 5 (41,7)	5 (41,7) 3 (25,0)
Тревога	- 12 (60,0)	12 (60,0) 8 (40,0)	8 (40) -	- 5 (41,7)	6 (50,0) 4 (33,3)	6 (50,0) 3 (25,0)
Нарушения сна	- 13 (65,0)	7 (35,0) 7 (35,0)	13 (65) -	- 6 (50,0)	4 (33,3) 4 (33,3)	8 (66,7) 2 (16,7)
Снижение настроения	- 15 (75,0)	8 (40,0) 5 (25,0)	12 (60) -	- 7 (58,3)	4 (33,3) 4 (33,3)	8 (66,7) 1 (8,3)
Общий дискомфорт	- 14 (70,0)	8 (40,0) 6 (30,0)	12 (60) -	- 7 (58,3)	7 (58,3) 5 (41,7)	5 (41,7) -

Примечание. Степень выраженности симптома оценивали в баллах от 0 до 3 («0» – отсутствие симптома, «1» – слабо выраженный, «2» – умеренно выраженный, «3» – сильно выраженный симптом).

Таблица 3

Уровень реактивной и личностной тревожности Ч.Д. Спилберга, Ю.Л. Ханина до (числитель) и после (знаменатель) лечения

Группа пациентов	Тест Ч.Д. Спилберга, Ю.Л. Ханина
Контрольная	45,4±0,6 32,5±0,7[а]
Основная	47,5±0,7 19,4±0,7[аб]

Примечание. p<0,001: а – по сравнению с данными до лечения; б – по сравнению с контролем.

Но эта положительная динамика пациентами контрольной группы не осознавалась из-за отрицательных побочных проявлений амитриптилина: заторможенности, головокружения, особенно у соматически ослабленных пациентов. Пациенты контрольной группы часто неохотно принимали лечение амитриптилином, отказывались от него, и только под давлением врача и родственников продолжали терапию. Злобность, иногда агрессивное поведение часто сопровождало весь курс лечения в этой группе.

Следует отметить, что в процессе терапии больные основной группы сообщали о своём состоянии, просили помощи и были хорошо подвержены психотерапии. Больные контрольной группы, которые принимали амитриптилин, при актуализации психопатологических проявлений стремились их погасить, предпринимая попытки нарушения режима.

Больные контрольной группы жаловались на сухость во рту, нарушение аккомодации, слабость, головокружение, тахикардию, затруднение мочеиспускания, атонические запоры (побочный эффект амитриптилина). В процессе терапии венлаксором холинолитические побочные эффекты встречались лишь у 3 больных. Больные думали о своем будущем, составляли планы, подумывали об исправлении ошибок и серьезно относились к лечению. При изучении параметров качества жизни (тест SF-36) после лечения венлаксором оказалось, что критерии качества жизни в основной группе улучшились по шкале жизненной активности, шкале функционирования, связанного с физическим состоянием, шкале функционирования, связанного с эмоциональным состоянием, и шкале психического здоровья. В контрольной группе эти изменения были менее выраженными и статистически недостоверными (табл. 4).

Таблица 4

Качество жизни больных до (числитель) и после (знаменатель) лечения

Критерии качества жизни	Основная группа, n=20	Контрольная группа, n=12
Общее состояние здоровья	35,7±3,5 73,7±1,7[бв]	37,0±5,4 66,3±3,0[б]
Физическая активность	61,8±3,2 81,0±3,0[бг]	57,5±6,5 65,0±3,6
Функционирование, связанное с физическим состоянием	42,1±6,2 70,0±4,3[бг]	39,6±6,5 41,7±5,6
Функционирование, связанное с эмоциональным состоянием	31,8±7,7 72,0±4,3[бг]	31,0±6,5 39,3±8,1
Социальное функционирование	50,3±2,8 67,6±1,6[бв]	52,3±3,4 65,8±5,1[а]
Интенсивность боли	28,5±5,1 55,4±4,0[бв]	22,3±4,7 35,8±7,7
Жизненная активность	32,9±3,1 48,8±1,6[бв]	31,3±1,8 37,5±3,6
Психическое здоровье	36,0±2,7 51,2±2,4[бг]	34,3±2,5 35,3±3,2

Примечание. По сравнению с данными до лечения: а – p<0,05; p<0,001 – б; по сравнению с контролем: в – p<0,05; г – p<0,001.

Выводы

1. Тревога и депрессия при опийной наркомании отличаются от таковых при других психических заболеваниях тем, что они тесно связаны с влечением к наркотику и могут быть успешно купированы его применением. Медикаментозно воздействуя на эти нарушения, мы можем успешно преодолевать тягу к наркотикам. Проведенное исследование подтверждает высокую эффективность венлаксора при фармакотерапии неврозоподобных расстройств опийной наркомании. Клинические исследования показывают, что препарат венлаксор обладает маловыраженными побочными эффектами и может с успехом применяться у пациентов с опийной наркоманией с соматической патологией. Улучшение параметров качества жизни в процессе лечения венлаксором ещё раз доказывает высокую эффективность препарата.

2. Препарат венлаксор при достаточно продолжительной терапии не вызывает привыкания, может быть рекомендован в амбулаторной практике для длительного лечения у больных с опийной наркомании с соматической патологией.

Литература

1. Альтшулер В.Б., Галактионова Т.Е., Макарова Н.Е. Синдромальная структура острых состояний у больных героиновой наркоманией в связи с их лечением // Наркология. – 2007. – №8 (68). – С. 43-49.
2. Илюк Р.Д., Громыко Д.И., Бочаров В.В. и др. Предикторы агрессии и гнева у больных с синдромом зависимости от опиоидов с различным ВИЧ-статусом // Вопр. наркол. – 2017. – №12 (160). – С. 57-84.
3. Клименко Т.В., Козлов А.А., Субханбердина А.С. Перспективы применения комплексной реабилитации больных с опиоидной зависимостью: блокаторы опиоидных рецепторов как альтернатива их агонистам // Наркология. – 2014. – Т. 13, №2 (146). – С. 64-69.
4. Кибитов А.О. Фармакогенетика в психиатрии: ожидания, реальность и дорожная карта // Психическое здоровье. – 2018. – №4. – С. 27-30.
5. Полунина А.Г., Брюн Е.А. Нейровизуализационные исследования опийной наркомании // Наркология. – 2016. – Т. 15, №3 (171). – С. 51-60.
6. Турсунходжаева Л.А., Эргашева Ю.Ю. Изменение личности у больных опийной (героиновой) наркоманией, осложнённой алкогольной зависимостью // Неврология. – 2011. – №4. – С. 38-43.
7. Ходжаева Н.И., Кучкоров У.И. Неврозоподобные расстройства в постабстинентном периоде героиновой наркомании // Неврология. – 2008. – №2 (38). – С. 41-45.

ДИНАМИКА ПСИХОПАТОЛОГИЧЕСКИХ ИЗМЕНЕНИЙ В ПОСТАБСТИНЕНТНОМ ПЕРИОДЕ У БОЛЬНЫХ С ОПИОИДНОЙ НАРКОМАНИЕЙ С СОМАТИЧЕСКОЙ ПАТОЛОГИЕЙ

Кучкоров У.И.

Цель: *изучение клинических аспектов и влияния неврозоподобных нарушений на качество жизни больных с опиоидной наркоманией и оценка эффективности венлаксора в постабстинентном периоде.* **Материал и методы:** *обследованы 32 больных с диагнозом опийной наркомании в постабстинентном периоде. Пациенты основной группы принимали антидепрессант 3-го поколения венлаксор, контрольной – амитриптилин.* **Результаты:** *в структуре постабстинентного синдрома особое место занимают неврозоподобные расстройства, которые являются одной из основных причин рецидива. У пациентов, которые принимали венлаксор, редукция неврозоподобных проявлений была выражена в большей степени, чем при приеме амитриптилина. Качество жизни улучшилось по многим показателям. В контрольной группе эти изменения были статистически недостоверными.* **Выводы:** *антидепрессант венлаксор, устраняя дисбаланс нейромедиаторов, положительно влиял на психопатологические симптомы и формировании ремиссии. Применение препарата при опиоидной наркомании через 1 месяц достоверно улучшает качество жизни больного.*

Ключевые слова: *опийная наркомания, постабстинентный период, вирусный гепатит, ремиссия, качество жизни.*

УДК: 616.66-002.181

ДИАГНОСТИКА И ЛЕЧЕНИЕ ОСТРОКОНЕЧНЫХ КОНДИЛОМ ПЕРИАНАЛЬНОЙ ОБЛАСТИ

Маматкулов Ш.М., Мирзахмедов М.М., Хосилов М.М.

ПЕРИАНАЛ СОҲАСИНИНГ ЎТКИР УЧЛИ КОНДИЛОМАСИНИ ТАШХИСЛАШ ВА ДАВОЛАШ

Маматкулов Ш.М., Мирзахмедов М.М., Хосилов М.М.

DIAGNOSTICS AND TREATMENT OF GENITAL WARTS OF THE PERIANAL REGION

Mamatkulov Sh.M., Mirzakhmedov M.M., Khosilov M.M.

Ташкентская медицинская академия

Мақсад: *электрпичоқ ёрдамида перианал соҳаси ўткир учли кондиломаларни даволаш натижаларини яхшилаш.* **Материал ва усуллар:** *ССВнинг 1-РКШ колопротология бўлимда 2017-2020йилга қадар даволанган 55 та беморларни натижалари ўрганилди. Беморларни ўртача ёши -28дан 30 ёш. Эркаклар 35 (63,7%), аёллар (36,3%) ташкил килган.* **Натижалар:** *электрпичоқ билан биргаликда иммуномодулятор ва вирусга қарши дори воситларни қўлланилганда, факат электрпичоқ ёрдамида қўлланилган холга нисбатан 92,7% яхши натижаларга эришилган. Перианал соҳасининг ўткир учли кондиломали беморларни даволашда электрпичони қўллаш билан биргаликда иммуномодуляторлар, вирусга қарши ва яллиғланишга қарши дори воситларини йўғон ичакни дистал қисмига қўллаш лозим.* **Хулоса:** *электрпичоқ перианал соҳаси ўткир учли кондиломаси билан касалланган беморларда қўллаш унинг кам травма етказишлиги ва кам миқдорда хавф солади.*

Калит сўзлар: *перианал соҳасинг ўткир учли кондиломалари, иммуномодуляторлар билан даволаш, вирусга қарши дори воситалари, электрпичоқ.*

Objective: *To improve the immediate and long-term results of treatment of warts of the perianal region and the anal canal using an electric knife in the surgical treatment of genital warts of the perianal region.* **Material and methods:** *The results of examination and treatment of 55 patients with genital warts of the perianal region who were treated at the Department of Coloproctology of the RCH No.1 of the Ministry of Health of the Republic of Uzbekistan in 2017-2020 were studied. The average age of patients is from 28 to 30 years. There were 35 men (63.7%) and 20 women (36.3%).* **Results:** *The effectiveness of immunomodulatory therapy in combination with surgical excision was significantly higher than that of surgical excision alone and amounted to 92.7%. When treating patients with genital warts, along with the use of an electric knife, it is necessary to prescribe immunomodulatory therapy, antiviral drugs and anti-inflammatory therapy of the distal colon.* **Conclusions:** *Due to the minimal trauma and insignificant risk, the electric knife will burn most of all in patients with genital warts.*

Key words: *genital warts of the perianal region, immunomodulatory therapy, antiviral drugs, electric knife.*

Диагностика и лечение кондилом аногенитальной области является чрезвычайно актуальной проблемой [5,6]. В первую очередь это связано с этиологической ролью вируса папилломы человека (ВИЧ) в развитии злокачественных новообразований анального канала, перианальной кожи, шейки матки, вульвы на фоне высокого риска инфицирования при половом контакте [1,2,10] Кроме того, распространенность папилломавирусной инфекции в мире на протяжении последних 10 лет возросла более чем в 10 раз, а число таких больных, особенно в развивающихся странах, продолжает увеличиваться (Аполихина И.А., 2002; Peyton C.L., 2001).

Сегодня благодаря исследованиям в различных отраслях медицины (вирусологии, иммунологии, гинекологии и т.д.) достаточно хорошо изучены вопросы этиологии, патогенеза заболевания, достигнуты успехи в разработке методов диагностики и профилактики инфекции, однако существующие в настоящее время методы лечения больных с кондиломами остаются недостаточно эффективными (Прилепская В.П., 2007). Так, рецидив кондилом после деструктивных методов лечения возникает в 29-51% случаев (Молочков В.А., 2004; Wiley D., 2002), что, по мнению многих исследователей, связано не только с реинфицированием, но и с реактивацией процессов репликации вируса (Mathijs H., 2002). Это обстоятельство диктует необходимость поиска средств и методов, воздействующих не только на очаги клинических проявлений инфекции, но на коррекцию системных иммунных нарушений [3,4,7,8].

Таким образом, многие вопросы, касающиеся этиологии и патогенеза папилломавирусной инфекции и ее клинических проявлений, в настоящее время являются хорошо изученными, однако до сих пор не уделялосьено достаточного внимания вопросам распространенности, путям и рискам инфицирования, профилактики и лечения кондилом перианальной области и анального канала [9,11]. Следует отметить, что в колопроктологии для лечения данной патологии преимущественно использовались физические деструктивные способы.

Цель исследования

Улучшение непосредственных и отдаленных результатов лечения кондилом перианальной области и анального канала с помощью электроножа при хирургическом лечении остроконечных кондилом перианальной области.

Материал и методы

Изучены результаты обследования и лечения 55 больных с остроконечными кондиломами пери-

анальной области, находившихся на лечении в отделении колопроктологии РКБ №1 МЗ РУз в 2017-2020 гг. Средний возраст пациентов – от 28 до 30 лет. Мужчин было 35 (63,7%), женщин – 20 (36,3%).

Все больные госпитализировались в стационар только после того, как в консультативной поликлинике был выполнен комплекс серологических реакций на сифилис; определение антител к ВИЧ, гепатиту В, С, после осмотра терапевта.

При поступлении в стационар пациенты предъявляли жалобы на наличие одиночных или множественных образований с тонкой ножкой или широким основанием в виде папул, папиллом, образований в виде «цветной капусты», «петушиного гребня» или пятен, локализующихся в перианальной области и анальном канале, на кожных покровах паховой области, промежности, а у мужчин – на головке полового члена, венечной борозде, уздечке полового члена, внутреннем листке крайней плоти, теле полового члена, коже мошонки; зуд, парестезии в области поражения, дискомфорт и боль при дефекации, мокнутие и кровоточивость кожных покровов и слизистых оболочек в местах поражения.

Длительность заболевания варьировала от 3-х месяцев до 1-го года.

Все больные обследованы согласно стандарту, который включает общеклинические и инструментальные методы.

Проанализировав зависимость частоты различных клинических проявлений от распространенности процесса в анальном канале, мы отметили, что в группе пациентов с поражением более половины окружности анального канала достоверно чаще отмечались жалобы на боль в области поражения и кровянистые выделения при дефекации и после нее, что, по нашему мнению, связано с деформацией и травматизацией стенок анального канала. Выраженность жалоб при этом не зависит от распространенности процесса в перианальной области.

У 2 (3,6%) пациентов основной группы была диагностирована опухоль Бушке – Левенштейна перианальной кожи. Длительность анамнеза заболевания у этих пациентов варьировала от 1,5 до 5 лет. При осмотре оценивали состояние наружных половых органов, области промежности и перианальной области. Оценивали площадь поражения, состояние и площадь здоровых тканей между очагами поражения. При пальпации определяли консистенцию образований и состояние их основания. У женщин обязательно проводилось вагинальное исследование и осмотр шейки матки.

Определялось наличие образований во влагалище и шейке матки, заинтересованность окружающих тканей. При пальцевом исследовании определялись наличие и площадь поражения стенок анального канала, вовлеченность в процесс окружающих тканей и мышц анального сфинктера. Всем больным проводилась ректороманоскопия, при которой проводили осмотр слизистой оболочки прямой и дистального отдела сигмовидной кишки.

Со дня поступления в клинику больным назначалась бесшлаковая диета. В основной группе системная коррекция выявленных иммунных нарушений в предоперационном периоде проводилась препаратами, подобранными индивидуально для каждого пациента. 44 (80%) пациентов получали галавит по схеме: 1-й день – 200 мг в/м, 2-й день – 100 мг, с 3-го дня – по 100 мг каждые 48 часов: полный курс лечения – 10 инъекций. 6 (10,9%) больным был назначен иммуномакс по 2 мл (200 Ед) в/м в 1-й, 2-й, 3-й, 8-й, 9-й и 10-й дни лечения. У 4 (7,27%) использован циклоферон по 250 мг в/м в течение первых 2-х дней, затем через день в той же дозировке, на полный курс лечения 2,5 г.

Все пациенты оперированы под спинальным обезболиванием. При проведении операции с использованием электроножа проводилось иссечение кондилом. При скученности кондиломатозных узлов иссекалась зона поражения в виде треугольного лоскута с оставлением кожной перемычки с целью профилактики стриктуры анального канала. Кондиломатозные узелки, расположенные у основания мошонки, на половом члене, также удалялись при помощи электроножа. Возникновение кондилом в этих областях, по-видимому, связано с расчесом и переносом вирусных частиц в область гениталий. Особое внимание уделялось тщательной ревизии перианальной области и анального канала. Обнаружение незначительных выпячиваний на коже служит показанием к их электродеструкции. В послеоперационном периоде на рану накладывали повязки раствором бетадина.

Особенностью оперативного вмешательства у больных с опухолью Бушке – Левенштейна являлось широкое иссечение новообразования, при этом границы резекции составляли не менее 1 см от видимого и пальпируемого края опухоли. После этого под визуальным и пальпаторным контролем производилось иссечение основания с вовлеченными в патологический процесс тканями. У всех оперированных пациентов проведено патологогистологическое исследование удаленных тканей. У 2 больных, у которых был подтвержден диагноз опухоль Бушке – Левенштейна перианальной кожи, были выявлены типичные остроконечные кондиломы перианальной области.

Результаты и обсуждение

Оценка проводилась согласно следующим критериям: частота рецидивов заболевания и послеоперационная стриктура анального канала. Благодаря использованию электроножа при иссечении остроконечных кондилом перианальной области и назначения иммуномодулирующей терапии хорошие результаты были достигнуты у 51 (92,7%) больного. У 4 (7,27%) в ближайшие 3 месяца после операции отмечался рецидив заболевания. Рецидивные остроконечные кондиломы имели разрозненный характер, не образовывали больших конгломератов. Этим больным в амбулаторных условиях проводилось их прижигание 33% раствором пергидроли с хорошим результатом. У 1 больного в связи с возникновени-

ем рубцового процесса в перианальной области, с последующей стриктурой анального канала произведена повторная операция, при которой выполнено иссечение рубцовой ткани.

Принимая во внимание минимальную травматичность и незначительный риск рецидива заболевания при использовании электроножа у больных с остроконечными кондиломами, мы считаем данный способ наиболее приемлемым.

Таким образом, полученные нами результаты свидетельствуют о том, что эффективность лечения пациентов с применением иммуномодулирующей терапии в комбинации с хирургическим иссечением была достоверно выше, чем только оперативное удаление и составила 92,7%.

Выводы

1. Основными клиническими симптомами заболевания является наличие опухолевидных образований в перианальной области и анальном канале (82%), а также зуд (93%). Болевой синдром (6%) отмечался лишь при поражении более половины окружности анального канала.

2. Эффективность иммуномодулирующей терапии в комбинации с хирургическим иссечением была достоверно выше, чем только оперативного удаления и составила 92,7%.

3. При лечении больных с остроконечными кондиломами, наряду с применением электроножа, необходимо назначение иммуномодулирующей терапии, противовирусных препаратов и проведение противовоспалительной терапии дистальных отделов толстой кишки.

Литература

1. Аполихина И.А. Папилломавирусная инфеция гениталий у женщин. – М.: ГЭОТАР-Медиа, 2002. – 112 с.
2. Ван Крог Г., Лейси Д., Гросс Г. Европейский курс по заболеваниям, ассоциированным с ВПЧ: Рекомендации для врачей общей практики по диагностике и лечению аногенитальных бородавок // ИППП. – – 2001. – №1. – С. 5-12.
3. Воробьев Г.И., Шелыгин Ю.А., Капуллер Л.Л. и др. Лечение папилломавирусной инфекции перианальной области и анального канала // Анналы хир. – 2007. – №4. – С. 66-70.
4. Гомберг М.А., Соловьев А.М. Опыт применения солкодерма в дерматовенерологической практике // Вестн. дерматол. и венерол. – 2000. – №2. – С. 60-62.
5. Кожные и венерические болезни: руководство для врачей; Под редакцией Ю.К. Скрипкина, В.Н. Мордовцева. – М.: Медицина, 1999. – 880 с.
6. Козлова В.И., Пухнер А.Д. Вирусные, хламидийные и микоплазменные заболевания гениталий: руководство для врачей. – СПб.: Изд-во «Ольга», 2000. – 572 с.
7. Кривошеев Б.Н., Криницина Ю.М. Терапевтическая эффективность солкодерма у больных с папилломавирусными поражениями кожи и слизистых оболочек // Рос. журн. кож. и вен. бол. – 2001. – №6. – С. 10-15.
8. Михайлов И.Г., Максимов С.Я., Новик В.И. Сравнительная оценка некоторых способов лечения генитальной папилломавирусной инфекции у женщин с различными генотипами вируса // Вопр. онкол. – 2000. – Т. 46, №3. – С. 340-343.
9. Ault K.A. Human papillomavirus infections: diagnosis, treatment, and hope for a vaccine // Obstet. Gynecol. Clin. North Amer. – 2003. – Vol. 30. – P. 809-817.
10. Byars R.W., Poole G.V. Anal carcinoma arising from condyloma acuminate // Amer. J. Surg. – 2001. – Vol. 67, №5. – P. 469-472.
11. 11. Conant M.A. Immunomodulatory therapy in the management of viral infections in patients with HIV infection // J. Amer. Acad. Dermatol. – 2000. – Vol. 43. – P. 27-30.

ДИАГНОСТИКА И ЛЕЧЕНИЕ ОСТРОКОНЕЧНЫХ КОНДИЛОМ ПЕРИАНАЛЬНОЙ ОБЛАСТИ

Маматкулов Ш.М., Мирзахмедов М.М., Хосилов М.М.

Цель: улучшение непосредственных и отдаленных результатов лечения кондилом перианальной области и анального канала с помощью электроножа при хирургическом лечении остроконечных кондилом перианальной области. ***Материал и методы:*** изучены результаты обследования и лечения 55 больных с остроконечными кондиломами перианальной области, находившихся на лечении в отделении колопроктологии РКБ №1 МЗ РУз в 2017-2020 гг. Средний возраст пациентов – от 28 до 30 лет. Мужчин было 35 (63,7%), женщин – 20 (36,3%). ***Результаты:*** эффективность иммуномодулирующей терапии в комбинации с хирургическим иссечением была достоверно выше, чем только оперативного удаления и составила 92,7%. При лечении больных с остроконечными кондиломами, наряду с применением электроножа, необходимо назначение иммуномодулирующей терапии, противовирусных препаратов и проведение противовоспалительной терапии дистальных отделов толстой кишки. ***Выводы:*** благодаря минимальной травматичности и незначительному риску электронож наиболее сожжет применяться у больных с остроконечными кондиломами.

Ключевые слова: остроконечные кондиломы перианальной области, иммуномодулирующая терапия, противовирусные препараты, электронож.

УДК: 616.718.16-001.5-089

СОВРЕМЕННАЯ ХИРУРГИЧЕСКАЯ ТАКТИКА ПРИ ЛЕЧЕНИИ БОЛЬНЫХ С ПЕРЕЛОМАМИ ВЕРТЛУЖНОЙ ВПАДИНЫ

Мирзаев Ш.Х., Гаипов З.А., Дурсунов А.М., Шодиев Б.У., Сайдиахматхонов С.С., Рахимов А.М., Рахматов Р.Б.

QUYMICH KOSACHASI SINISHLARI BILAN OGRIGAN BEMORLARNI DAVOLASHDA ZAMONAVIY JARROHLIK TAKTIKASI

Mirzaev Sh.H., Gaipov Z.A., Dursunov A.M., Shodiev B.U., Saydiaxmatxonov S.S., Raximov A.M., Raxmatov R.B.

MODERN SURGICAL TACTICS IN THE TREATMENT OF PATIENTS WITH ACETABULAR FRACTURES

Mirzaev Sh.Kh., Gaipov Z.A., Dursunov A.M., Shodiev B.U., Saydiakhmatkhonov S.S., Rakhimov A.M., Rakhmatov R.B.

Республиканский специализированный научно-практический медицинский центр травматологии и ортопедии

Maqsad: *suyak osteosintezidan foydalanish texnologiyasini optimallashtirish orqali asetabulyar sinishi bo'lgan bemorlarni jarrohlik davolash natijalarini yaxshilash uchun eng aniq tasnifni va optimal kesimni tanlash.* ***Material va usullar:*** *2015-2019 yillarda. «Respublika ixtisoslashtirilgan travmatologiya va ortopediya ilmiy-amaliy tibbiyot markazi» davlat muassasasining travma asoratlari bo'limida quymich kosachasidan singan 20 yoshdan 69 yoshgacha bo'lgan 62 bemor operatsiya qilindi. Shulardan 50 erkak (81%), 12 ayol (19%). Yo'l-transport hodisalari bemorlarning 86 foizida, katatravma shikastlanishlari esa 14 foizida uchragan.* ***Natijalar:*** *barcha holatlarda sinishning to'liq konsolidatsiyasiga erishildi. Xarris shkalasi bo'yicha ajoyib natijalar 32 (72,7%) bemorda, yaxshi - 8 ta (18,2%), qoniqarli - 4 ta (9,1%) bemorlarda olingan. Bemorlar yaxshi jismoniy faoliyatni qayd etishdi, og'riq kam yoki umuman yo'q.* ***Xulosa:*** *suyak bo`laklarini ochiq usulda to`g`irlaganda u yoki bu kesimni to`g`ri tanlashda, fragmentlar siljishining asosiy yo'nalishini, jarrohning texnik tayyorgarligini va kerakli asboblar mavjudligini hisobga olish kerak.*

Kalit so'zlar: *quymich kosachasi sinishlari, tasnifi, jarrohlik yondashuvlari, osteosintez.*

Objective: *Selection of the most accurate classification and optimal access to improve the results of surgical treatment of patients with acetabular fractures by optimizing the technology of using bone osteosynthesis.* ***Material and methods:*** *In 2015-2019. In the department of trauma consequences of the State Institution "Republican Specialized Scientific and Practical Medical Center of Traumatology and Orthopedics", 62 patients with fractures in the acetabulum at the age of 20 to 69 years were operated. There were 50 men (81%), and 12 women (19%). Traffic accidents were the cause of injuries in 86% of patients, and catatrauma in 14%.* ***Results:*** *In all cases, complete fracture consolidation was achieved. Excellent results according to the Harris scale were obtained in 32 (72.7%) patients, good – in 8 (18.2%), satisfactory – in 4 (9.1%). Patients noted good physical activity, little or no pain.* ***Conclusions:*** *When choosing an access for open reduction, one should take into account the predominant orientation of the displacement of fragments, the technical training of the surgeon and the availability of the necessary instrumentation.*

Key words: *acetabular fractures, classification, surgical approaches, osteosynthesis.*

Переломы вертлужной впадины встречаются сравнительно редко – в 3-х случаях на 100 тыс. человек в год, но частота инвалидизации после этих травм достигает 37,5%. В подавляющем большинстве случаев причиной травмы являются дорожно-транспортные происшествия – 83% и кататравма – 17%. Речь идет о высокоэнергетических повреждениях, в лечении которых не всегда удается получить хорошие результаты. Тем не менее, своевременная хирургическая коррекция позволяет снизить показатель инвалидизации с 37,5 до 12%. Наиболее важными факторами, определяющими конечный результат лечения, являются характер перелома, наличие и тяжесть сочетанных повреждений, возраст пациента, тактика лечения, техника репозиции и фиксации перелома [4].

Переломы вертлужной впадины, сопровождающиеся смещением отломков и вывихом бедра, встречаются, по данным ряда исследователей, в 7-16% случаев всех переломов костей таза. При этом 60-78% пострадавших – лица трудоспособного возраста. Сочетанный характер повреждений при переломах вертлужной впадины у пациентов с политравмой, а также наличие шока и острой кровопотери затрудняют диагностику, поэтому этапы диагностики и оперативного лечения сопровождаются противошоковыми и реанимационными мероприятиями [3].

Несмотря многолетний в диагностике и лечении больных с повреждениями вертлужной впадины, все еще остается целый ряд нерешенных проблем. В диагностическом плане обзорная рентгенография таза недостаточно информативна для диагностики переломов вертлужной впадины в 80% случаев, а применение полипозиционных рентгенологических исследований сопряжено с трудностями во время укладками больных из-за выраженного болевого синдрома [1]. Принципиально новые возможности

в диагностике повреждений вертлужной впадины представляют мультиспиральная компьютерная томография (МСКТ) и магнитно-резонансная томография (МРТ), позволяющие детально визуализировать структуры вертлужной впадины, определить пространственное соотношение костных фрагментов по данным аксиальных и полипозиционных реконструированных изображений, объективно оценить степень стабильности повреждений [3].

С учетом тяжести общего состояния больных с повреждением вертлужной впадины, большинство из которых находятся в состоянии травматического шока, своевременная диагностика переломов и раннее оперативное лечение не всегда возможны. Для достижения лучших функциональных результатов «золотым стандартом» выполнения операции считается не позднее 5-10-х суток от момента повреждения. Несмотря на успехи наружной фиксации костных отломков при переломах вертлужной впадины, после стабилизации состояния, как правило, наружная фиксация заменяется на погружной остеосинтез [6].

Частыми осложнениями открытого остеосинтеза вертлужной впадины являются тракционная нейропатия седалищного нерва, остеолизис костных отломков, асептической некроз головки бедренной кости, в редких случаях – нагноение послеоперационной раны [5]. С другой стороны, консервативное ведение таких переломов характеризуется высоким уровнем инвалидизации больных, особенно при посттравматической инконгруэнтности сустава. Все это заставляет травматолога» при выборе тактики лечения искать «золотую середину [2].

Цель исследования

Выбор наиболее точной классификации и оптимального доступа для улучшения результатов оперативного лечения больных с переломами вертлужной впадины путем оптимизации технологии применения накостного остеосинтеза.

Материал и методы

В 2015-2019 гг. в отделении последствий травм ГУ «Республиканский специализированный научно-практический медицинский центр травматологии и ортопедии» прооперированы 62 пациента с переломами в области вертлужной впадины в возрасте от 20 до 69 лет. В возрасте до 30 лет было 14 пострадавших, от 30 до 40 лет – 18, от 40 до 50 лет – 17, старше 50 лет – 13. Мужчин было 50 (81%), женщин – 12 (19%). Причиной травм у 86% пациентов были дорожно-транспортные происшествия, у 14% – кататравма. У 21 (34%) пациента переломы вертлужной впадины были изолированными, у 41 (66%) они сочетались с повреждениями других сегментов. Сопутствующие повреждения в виде черепно-мозговой травмы отмечались у 7 пациентов, переломы с вывихом головки бедренной кости – у 29, переломы других костей скелета – у 12, травма органов грудной клетки – у 2, повреждение органов брюшной области – у 3, повреждение сосудисто-нервного пучка – у 6, в том числе со стороны седалищного нерва – у 3.

Большинство пострадавших (98-99%) поступили в наш центр из других стационаров Республики Узбекистан после стабилизации общего состояния. Сроки поступления в клинику составили в среднем 5-10 дней (от 1-го до 21 дня). Средняя продолжительность предоперационного периода составила 11 дня: 75% пациентов были оперированы в сроки до 3-х недель, 25% – в сроки от 3-х до 4-х недель с момента травмы.

План предоперационного обследования в обязательном порядке и по нашему клиническому стандарту включал выполнение электронейромиографии, допплерографии, денситометрии, рентгенографии и МСКТ, в ходе которой определяли наличие фрагментов в суставе, перелома головки бедренной кости, степень повреждения артериовенозных сосудов нижних конечностей и повреждения нервных волокон.

В своей работе мы использовали две классификации переломов вертлужной впадины.

В клинической практике большинство хирургов пользуются классификацией, предложенной французскими ортопедами R. Judet, E. Letournel (1981) [4]. Она позволяет разделить переломы на простые и сложные с указанием их локализации.

Классификация переломов вертлужной впадины (R. Judet, E. Letournel (1981)).

Простые переломы:
- задней стенки
- задней колонны
- передней стенки
- передней колонны
- поперечный

Сложные переломы (ассоциированные):
- Т-образный
- задней колонны и задней стенки
- передней колонны (или стенки) с задним полупоперечным
- поперечный и задней стенки

Классификация переломов вертлужной впадины (R. Judet, E. Letournel (1981).

Простые переломы:
- задней стенки
- задней колонны
- передней стенки
- передней колонны
- поперечный

Сложные переломы (ассоциированные):
- Т-образный
- задней колонны и задней стенки
- передней колонны (или стенки) с задним полупоперечным
- поперечный и задней стенки
- двухколонный

С целью стандартизации переломов в 1990 г. АО предложила свою модифицированную классификацию R. Judet, включающую типы А, В и С.

Классификация переломов вертлужной впадины АО (1990).

А. Переломы, вовлекающие одну колонну или стенку.

B. Переломы, вовлекающие обе колонны, с частью свода, присоединенного к осевому скелету.

C. Переломы, вовлекающие обе колонны, когда свод остается не присоединенным к осевому скелету.

Предложенная классификация менее популярна в практической медицине, так как неточно отражает реальные повреждения [5].

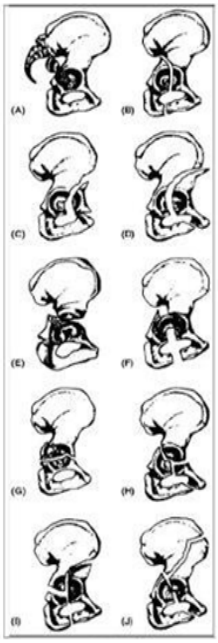

A – перелом задней стенки.
B – перелом задней колонны.
C – перелом передней стенки.
D – перелом передней колонны.
E – поперечный перелом.
Сочетанные переломы
F – переломы задней стенки и задней колонны.
G – поперечный перелом с переломом задней стенки.
H – Т-образный перелом.
I – перелом передней стенки с задним полупоперечным переломом.
J – переломы обеих колонн

Переломы вертлужной впадины невозможно лечить, применяя единственный доступ. Изучив рентгенологические снимки и МСКТ, хирург должен иметь точное изображение анатомии перелома, который он собирается лечить. Выбранный хирургический доступ должен позволить осуществить все необходимые манипуляции по репонированию и фиксации. Нужно также иметь хорошее представление о преимуществах и недостатках каждого доступа.

Хирургические доступы:

- Кохера – Лангенбека
- подвздошно-паховый (по Letournel)
- расширенный подвздошно-бедренный
- комбинация доступов Кохера и подвздошно-пахового
- комбинация доступов Кохера и Смита – Петерсена

Анализ выполненных вмешательств

Перелом заднего края и задней колонны вертлужной впадины диагностирован у 53 (85,5%) больных и занимал первое место по частоте встречаемости. У всех этих больных был использован задний доступ Кохера – Лангенбека. Выполнение доступа осуществлялось по стандартной методике. При данном виде переломов задний доступ позволил достичь необходимой визуализации отломков и произвести стабильную фиксацию реконструктивными пластинами. Остаточных смещений после репозиции не наблюдалось.

Модифицированная АО классификация переломов вертлужной впадины

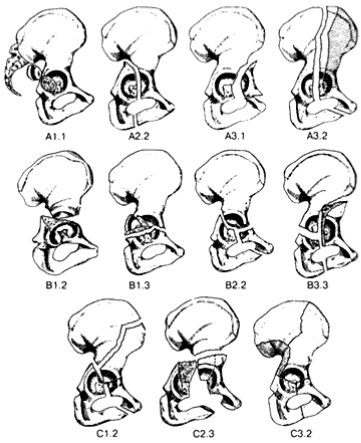

* *

Классификация *Muller AO Classification*, созданная на базе классификации Летурнеля-Жюде (Letournel-Judet):

Тип А	Частично внутрисуставной, с вовлечением одной из двух колонн	**А1** Перелом задней стенки **А2** Перелом задней колонны **А3** Перелом передней колонны или передней стенки
Тип В	Частично внутрисуставные, поперечные	**В1** Поперечный перелом **В2** Т-образный перелом **В3** Перелом передней колонны и задний полупоперечный
Тип С	Полностью внутрисуставной, с повреждением обеих колонн	**С1** Большое разнообразие, распространение до гребня подвздошной кости **С2** Небольшое разнообразие, распространение до переднего края подвздошной кости **С3** Распространение до крестцово-подвздошного сочленения с его вовлечением

Классификация Muller AO Classification
Image 3 of 7
закрыть

Перелом заднего края и поперечный перелом вертлужной впадины отмечался у 7 (11,3%) больных и занимал второе место по частоте встречаемости. Возможной причиной этого повреждения являлся, прежде всего, типичный механизм травмы, а именно автомобильная травма, при которой действие травмирующей силы направлено по оси согнутого и проведенного бедра через его головку на задние отделы вертлужной впадины. У всех этих больных был использован расширенный подвздошно-бедренный доступ.

Т-образный перелом вертлужной впадины диагностирован у 1 (1,6%) больного. У этого больного был использован задний доступ Кохера – Лангенбека. После стабильной фиксации костных отломков интраоперационно производили пассивное движение в тазобедренном суставе. После окончания операции в области вертлужной впадины визуально и пальпаторно проверяли костные фрагменты.

Передний и задний полупоперечный перелом вертлужной впадины выявлен у 1 (1,6%) больного, у которого был использован расширенный подвздошно-бедренный доступ.

Переломы обеих колонн вертлужной впадины в нашей практике не встречались.

Чаще всего мы применяли доступ Кохера – Лангенбека, несколько реже использовали расширенный подвздошно-бедренный доступ. Подвздошно-паховый доступ не нашел применения в связи с отсутствием в нашем центре абдоминального хирурга и ангионеврохирурга.

Результаты и обсуждение

Ближайшие результаты лечения в сроки 6 месяцев после операции изучены у всех 62 больных.

У 3 пациентов операции осложнились невритом малоберцовой и большеберцовой порций седалищного нерва. В редких случаях у 3 пациентов, поверхностное нагноение послеоперационной раны в редких случаях и повреждение сосудистого пучка и жировой эмболии не наблюдалось. Раневой воспалительный процесс был купирован консервативно.

Остаточные смещение после выполнения репозиции и фиксации отломков оценивали в конце операции визуально, пальпаторно, при проведении рентгенологического исследования и компьютерной томографии после операции. Скелетное вытяжение в послеоперационном периоде мы не применяли. Шурупы и спицы, проведенные через сустав, были удалены через 8-12 недель.

В нашей практике особый акцент делали на раннюю разработку движений в суставах. Пассивные движения в тазобедренным и коленном суставах разрешались больным с 2-х суток после операции, на 3-и сутки начинались занятия с физиотерапевтом ЛФК по восстановлению движений конечности. На 7-10-е сутки при стабилизации общего состояния пациентов разрешалась ходьба при помощи костылей или ходунком с осевой нагрузкой на оперированную конечность до 5-7 кг (касание стопой пола). Разрешались ротационные движения в тазобедренном суставе только в сроки 8-10 недель. Через 12-14 недель производилась контрольная рентгенография. При достаточном восстановлении функции мышц тазового пояса и наличии рентгенологических признаков консолидации отломков разрешался постепенной переход к полной нагрузке.

Отдаленные результаты изучены у 44 (71%) больных. Остальные пациенты либо сменили место жительства, либо отказались явиться на осмотр. Сроки наблюдения составили от 1-го года до 4-х лет, средний срок – 2 года.

Отличные результаты по шкале Харриса получены у 32 (72,7%) больных, хорошие – у 8 (18,2%), удовлетворительные – у 4 (9,1%). Социальную адаптацию больных оценивали с использованием русифицированного варианта вопросника SF-36, включающего 36 вопросов, отражающих 9 сфер здоровья: боль, физическая работоспособность, социальная активность, психическое здоровья и его изменения за последний год, степень ограничения физической работоспособности и социальной активности. Больные отмечали хорошую двигательную активность, незначительную выраженность или отсутствие болевых ощущений. Во всех случаях удалось добиться полной консолидации переломов. Посттравматический коксартроз и асептический некроз головки бедренной кости спустя более 3-4-х лет после операции диагностирован у 4 (9,1%) пациентов. Всем им было выполнено эндопротезирование тазобедренного сустава. Во всех случаях в результате лечения достигнута функциональная пригодность нижних конечностей и полная медико-социальная реабилитация (рис. 1, 2).

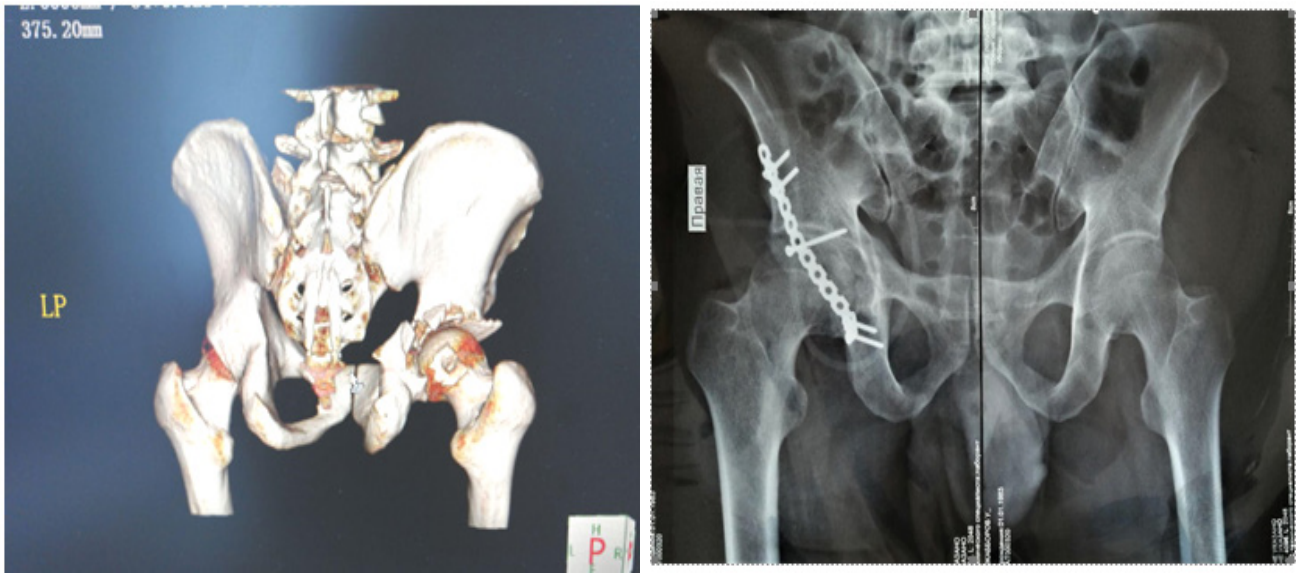

а б

Рис. 1. Больной А., 37 лет. МСКТ с 3D моделированием до операции (а); обзорная рентгенограмма после операции (б).

а б

Рис. 2. Больной И., 48 лет. МСКТ с 3D моделированием до операции (а); обзорная рентгенограмма после операции (б).

Выводы

1. Переломы вертлужной впадины со смещением костных отломков менее 3 мм и при отсутствии свободных костных фрагментов в суставе можно лечить консервативно (при наличии свободных костных отломков внутри сустава рекомендуется ее удаление).

2. Первые 24 часа после травмы всегда сопряжены с повышенном риском кровопотери. Идеальное время для остеосинтеза вертлужной впадины – 5-10-е сутки после травмы. По прошествии 3-х недель при остеосинтезе возникают сложности.

3. Выбор доступа для открытой репозиции зависит от преимущественной направленности смещения отломков, технической подготовки хирурга и наличия необходимого инструментария.

4. При переломах вертлужной впадины со значительным повреждением головки бедра рекомендуется одномоментное эндопротезирование тазобедренного сустава.

Литература

1. Валиев Э.Ю. и др. Совершенствование лечебно-диагностических аспектов повреждений вертлужной впадины // Гений ортопедии. – 2005. – №3. – С. 20-24.
2. Белецкий А.В. и др. Определение показаний к оперативному лечению и выбор хирургических доступов при сложных комплексных переломах вертлужной впадины // Вестн. травматол. и ортопед. им. Н.Н. Приорова. – 2010. – №4. – С. 30-37.
3. Милюков А.Ю. и др. Комплексная диагностика повреждений вертлужной впадины у пациентов при политравме // Политравма. – 2012. – №3. – С. 64-67.
4. Лазарев А.Ф. и др. Проблемы лечения переломов вертлужной впадины // Вестн. травматол. и ортопед. им. Н.Н. Приорова. – 2013. – №4. – С. 81-85.
5. Солод Э.И. и др. Современные возможности остеосинтеза вертлужной впадины // Вестн. травматол. и ортопед. им. Н.Н. Приорова. – 2014. – №2. – С. 25-32.
6. Гудз А.И. Лечение сложных переломов вертлужной впадины и их последствий // Хирургия. – 2017. – №2. – С. 70-76.

СОВРЕМЕННАЯ ХИРУРГИЧЕСКАЯ ТАКТИКА ПРИ ЛЕЧЕНИИ БОЛЬНЫХ С ПЕРЕЛОМАМИ ВЕРТЛУЖНОЙ ВПАДИНЫ

Мирзаев Ш.Х., Гаипов З.А., Дурсунов А.М., Шодиев Б.У., Сайдиахматхонов С.С., Рахимов А.М., Рахматов Р.Б.

Цель: *выбор наиболее точной классификации и оптимального доступа для улучшения результатов оперативного лечения больных с переломами вертлужной впадины путем оптимизации технологии применения накостного остеосинтеза.* ***Материал и методы:*** *в 2015-2019 гг. в отделении последствий травм ГУ «Республиканский специализированный научно-практический медицинский центр травматологии и ортопедии» прооперированы 62 пациента с переломами в области вертлужной впадины в возрасте от 20 до 69 лет. Мужчин было 50 (81%), женщин – 12 (19%). Причиной травм у 86% пациентов были дорожно-транспортные происшествия, у 14% – кататравма.* ***Результаты:*** *во всех случаях удалось добиться полной консолидации переломов. Отличные результаты по шкале Харриса получены у 32 (72,7%) больных, хорошие – у 8 (18,2%), удовлетворительные – у 4 (9,1%). Больные отмечали хорошую двигательную активность, незначительную выраженность или отсутствие болевых ощущений. Выводы: при выборе доступа для открытой репозиции следует учитывать преимущественную направленность смещения отломков, техническую подготовку хирурга и наличие необходимого инструментария.*

Ключевые слова: *переломы вертлужной впадины, классификация, хирургические доступы, остеосинтез.*

UDK: 614.256.5

LEVEL OF DISCRIMINATION AGAINST HIV-POSITIVE PEOPLE

Mirkhamidova S.M.

УРОВЕНЬ ДИСКРИМИНАЦИИ ПО ОТНОШЕНИЮ К ВИЧ-ИНФИЦИРОВАННЫМ

Мирхамидова С.М.

OIV INFEKTCIYASI BILAN KASALLANGAN ODAMLARNING JAMIYATDA KAMSITILISH DARAJASI

Mirhamidova S.M.

Tashkent Medical Academy

Цель: *изучение форм проявления стигматизации и дискриминации людей, живущих с ВИЧ-инфекцией, в обществе.* ***Материал и методы:*** *с целью оценки уровня информированности некоторых контингентов населения о ВИЧ-инфекции социологический опрос проводился среди учащихся школ Шайхантахурского района, лицея при Ташкентской медицинской академии и студентов ТМА.* ***Результаты:*** *большинство респондентов имеют правильное представление о заражении и путях передачи инфекции, однако многие уверены в возможности заражения переносчиками, контактно-бытовыми и пищевыми путями. Высокие показатели получены при анализе осведомленности населения о мерах профилактики заражения. Население осознает актуальность проблемы ВИЧ-инфекции и заинтересовано в информации о ней. Однако до сих пор существуют неправильные представления о ВИЧ, связанные с мифами и дискриминацией.* ***Выводы:*** *необходимо продолжать активно информировать население о профилактике и борьбе с ВИЧ-инфекцией, используя все доступные ресурсы.*

Ключевые слова: *ВИЧ, информированность, опрос, дискриминация.*

Maqsad: *OIV bilan kasallangan odamlarning jamiyatda kamsitilishi va kamsitilishining namoyon bo'lish shakllarini o'rganish.* ***Material va usullar:*** *aholining ayrim kontingentlarining OIV infeksiyasi to'g'risida xabardorlik darajasini baholash maqsadida Shayxontohur tumanida joylashgan maktablar, Toshkent tibbiyot akademiyasi litseyi o'quvchilari va TTA talabalari o'rtasida sotsiologik so'rov o'tkazildi.* ***Natijalar:*** *respondentlarning aksariyati infektsiya va yuqish yo'llari to'g'risida to'g'ri tushunchaga ega, ammo ko'pchilik tashuvchilar, maishiy-aloqa yo'llari va oziq-ovqat orqali yuqish ehtimoli borligiga ishonishadi. Aholining infektsiyani oldini olish choralari to'g'risida xabardorligini tahlil qilishda yuqori ko'rsatkichlarga erishildi. Aholi OIV infektsiyasi muammosining dolzarbligini biladi va bu haqda ma'lumotga qiziqadi. Biroq, OIV haqida afsonalar va kamsitishlar bilan bog'liq bo'lgan noto'g'ri tushunchalar mavjud.* ***Xulosa:*** *mavjud barcha resurslardan foydalangan holda aholini OIV infeksiyasining oldini olish va unga qarshi kurashish to'g'risida faol ravishda xabardor qilishni davom ettirish zarur.*

Kalit so'zlar: *OIV, xabardorlik, so'rovnoma, kamsitish.*

In many countries and communities, HIV-related stigma and subsequent discrimination can lead to the same devastating consequences as the disease itself: separation from a spouse and/or family, social ostracism, loss of employment and property, exclusion from school, denial of health services, lack of care and support, and violence. These consequences, or the fear of them, mean that people are not very willing to be tested for HIV, disclose their HIV status to others, practice behaviors that prevent HIV infection, or seek treatment, care, and support. If they do, they may lose everything. Low access to HIV prevention and testing and counseling services worldwide, stigma and discrimination are associated with low access to HIV prevention services, including insufficient or non-participation in HIV awareness meetings and consultations. Currently, stigma and discrimination are serious problems directly related to HIV/AIDS [2,3]. Stigma in relation to HIV-infected people means a social stereotype that reflects the biased attitude of others towards carriers of HIV infection [1]. These people, because of their infection, are unfairly attributed qualities that are not really present. Thus, at the emotional level, stigmatization is accompanied by a prejudice against HIV-infected people in the population as indecent, unworthy and depraved people. On a rational level, stigmatization means that HIV-positive people risk the health of others and their ability to infect them [3]. Stigma leads to feelings of shame, guilt, and isolation in HIV-positive people (self-stigmatization), and extremely negative attitudes (discrimination) push these people to do nothing or take actions that can harm other people [1,3]. They can negatively affect the health, quality of life, social support, and well-being of HIV-positive people [3]. In recent years, Uzbekistan has taken a number of measures aimed at creating a legislative framework to counter the spread of HIV infection and reduce the level of stigma and discrimination against people living with HIV. However, the level of stigmatization and discrimination in society remains quite high. The issues of stigma and discrimination against people living with HIV and AIDS need further research and broader discussion.

The purpose of this work is to study the forms of stigmatization and discrimination towards people living with HIV infection in society.

Object and methods of research

To achieve this goal, a sociological study was conducted in schools of the Shaikhantakhur district, in the Lyceum at the TMA and in the TMA. Data was collected using a standardized questionnaire containing both closed and open questions.

A "Questionnaire for the population containing questions on stigma and discrimination of HIV-infected people" was used. Mathematical and statistical processing

was performed using descriptive statistics and correlation analysis. The sample size of respondents was determined in the Epi-info computer program developed for population epidemiological analysis (Population Survey, CDC Atlanta, USA). Data collection was carried out using a standardized questionnaire containing both closed (with pre-formulated answers) and open questions. Statistical processing of the material was performed using the Statistica for Windows application software package (Version 6.0).

Research result

The survey was conducted among schoolchildren, Lyceum students, students and teachers. 347 respondents were surveyed (School students – 158, Lyceum – 50, Institute – 139, Teachers – 22), including 145 men and 224 women living in the city of Tashkent. The age of the surveyed people was from 14-17 years 207, from 18-30 years 143, 31-45 years 9, 45 and above 10 people (Fig. 1). Of them: Single-323, Are in a registered marriage-39, Are in a civil marriage-6, divorced-1 (Fig. 2).

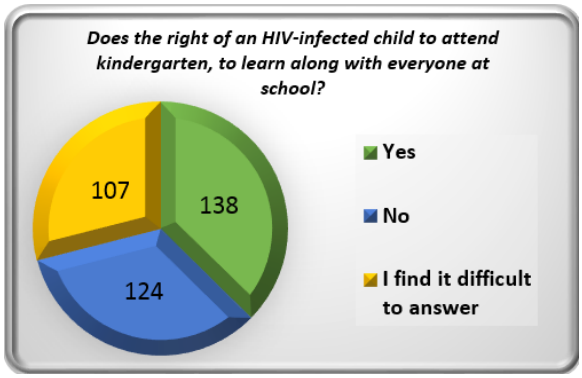

Fig. 1. Age of respondents.

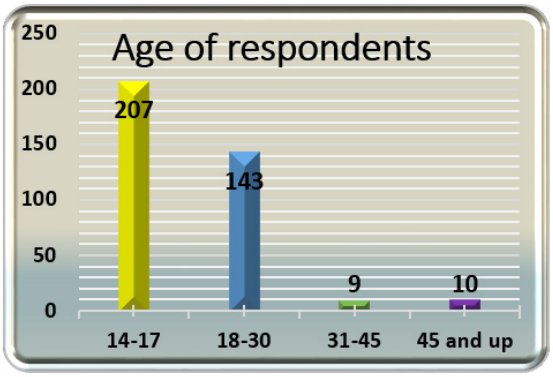

Fig. 2. Marital status.

The majority of respondents said that they will support their friend if he is diagnosed with HIV infection (49%). But there were also responses that show the level of stigma towards HIV-infected people (Fig. 3).

The 61% of respondents will not buy products from a store clerk if they find out that they are infected with HIV (Fig. 4). This shows that respondents do not know enough about this disease and the ways of infection.

According to the survey 34% of respondents believe that people with HIV should be isolated from the society, 29% did not know what to do in such cases and 37% believed that HIV infected children have the right to attend kindergarten, to learn along with everyone at school (Fig. 5).

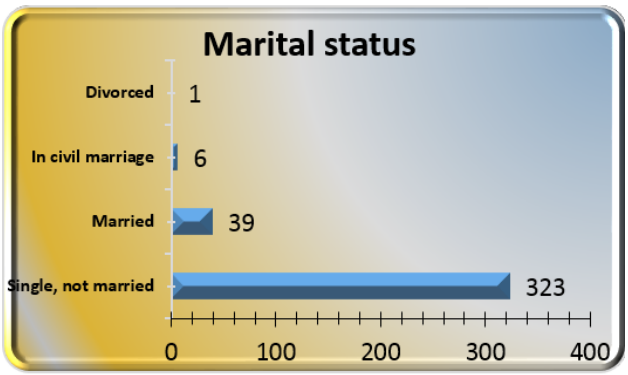

Fig. 3. Distribution of responses to the question: "If you find out that your friend has been diagnosed with HIV, what would you do?"

Fig. 4. Distribution of answers to the question: "Would you buy products from the seller, if you knew that he had HIV?"

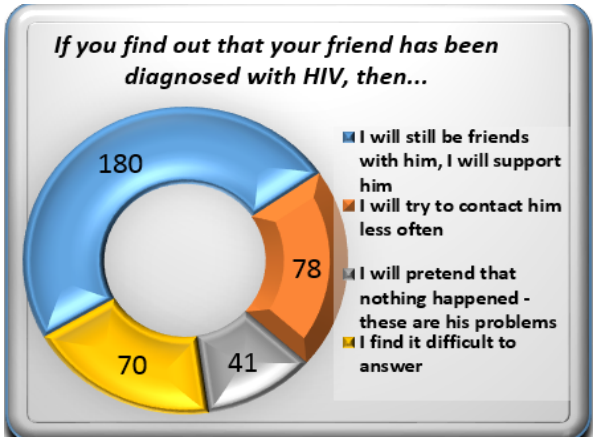

Fig. 5. Distribution of answers to the question: "Does the right of an HIV-infected child to attend kindergarten, to learn along with everyone at school?"

As in most countries of the world, in Uzbekistan, people living with HIV are forced to hide their diagnosis from others, neighbors, work colleagues, friends, including from the people closest to you. For fear of disclosing the child's HIV-positive status, parents often prefer not to send them to kindergarten. And they do not think about the fact that in this way they themselves limit the child's communication with peers, and this negatively affects his development and socialization.

The laws of the Republic of Uzbekistan guarantee HIV-positive adults and children the same rights as all other citizens, without any restrictions. The legislation of our country has provisions regulating the admission and education of HIV-positive children in preschool institutions and in General education schools. Such acts are based on the right of parents not to disclose their diagnosis and the child's diagnosis when enrolling them in an educational institution. The law also insists that kindergarten or school staff observe confidentiality, i.e. that they do not disclose information about the child's health status that they received from their parents or otherwise became known.

The presence of HIV infection in a child can not be a reason for refusing to accept him in kindergarten or primary school, as well as exclusion from them. Whether a child attends kindergarten or school is decided by their parents together with their doctor. With a satisfactory state of health, HIV-positive children can attend regular educational institutions, children's clubs, sports clubs on a General basis, since they do not pose an infectious risk to other children or to staff. If it is difficult for an HIV-positive child to attend school for health reasons, then the issue of temporary or permanent home-based education is resolved.

No official has the right to demand a certificate from parents about the presence or absence of HIV infection in a child or to force parents to declare the child's diagnosis. Informing the head and staff of an educational institution about the presence of HIV infection in a child is only possible on a voluntary basis. Parents can inform the staff of the educational institution of the child's diagnosis, for example, if the child is prescribed ARV drugs and they are taken during the child's stay in kindergarten or school. Medical and other employees of educational institutions who become aware of the HIV-positive status of a child are subject to disciplinary, administrative, and in some cases criminal liability for disclosing information that constitutes a medical secret, which includes the diagnosis of the child and his parents.

There are families that try to hide the positive HIV status of the child. But the need to keep a secret and the constant fear that it will be revealed can negatively affect the child's mental and physical health. He can withdraw into himself, stop being friends with children, become nervous, Moody. While the relevant legislation, including confidentiality of diagnosis, as well as active educational work among managers, educators and teachers, has already allowed many HIV-positive children to go to kindergartens and schools with their peers, to relax with other children in resorts and summer camps.

An employee of an educational institution who knows about the child's HIV-positive status should help parents and the child adapt to the children's team. The task of the teacher is to make sure that the child learns successfully and does not succumb to depression. A professionally Mature, sensitive and competent caregiver or teacher can and should become a partner of parents in the fight for the health and psychological well-being of the child.

Conclusion

Thus, the study showed that there is a negative attitude among some population groups to HIV-infected people. In addition to health care, discrimination affects the areas of education, social welfare, etc. Negative ratings are associated with relatively low awareness of HIV infection, especially among school students, to some extent-with negative emotions, lack of knowledge about HIV infection. It is necessary to introduce topics about this disease in the curriculum, to deepen and broaden the horizons of young people on HIV / AIDS. Close attention should be paid to the practical implementation of knowledge about stigma, ethics and deontology among teachers. This should be done primarily through training programs and other active learning tools.

Literature

1. Голенков А.В., Щербаков А.А. Сферы дискриминации ВИЧ-инфицированных // Вестн. Чувашского ун-та. – 2011. – №3. – С. 327-332.
2. Рустамова Х.Е., Мирхамидова С.М. Уровень осведомленности некоторых контингентов населения по вопросам ВИЧ-инфекции // Бюл. Ассоциации врачей Узбекистана. – 2020. – №2. – С. 66-73.
3. Kalichman S., Simbayi L., Cloete A. et al. Measuring AIDS stigmas in people living with HIV/AIDS: the Internalized AIDS-Related Stigma Scale // AIDS Care. – 2009. – Vol. 21, №1. – P. 87-93.

LEVEL OF DISCRIMINATION AGAINST HIV-POSITIVE PEOPLE

Mirkhamidova S.M.

Objective: *To study the forms of manifestation of stigmatization and discrimination against people living with HIV in society.* ***Material and methods:*** *In order to assess the level of awareness of some contingents of the population about HIV infection, a sociological survey was conducted among schoolchildren of the Shaykhantakhur district, the lyceum at the Tashkent Medical Academy and students of the TMA.* ***Results:*** *The majority of respondents have a correct understanding of infection and transmission routes, but many are confident in the possibility of infection by vectors, household contact and food routes. High rates were obtained when analyzing the population's awareness of infection prevention measures. The population is aware of the urgency of the problem of HIV infection and is interested in information about it. However, there are still misconceptions about HIV linked to myths and discrimination.* ***Conclusions:*** *It is necessary to continue to actively inform the population about the prevention and control of HIV infection, using all available resources.*

Key words: *HIV, awareness, survey, discrimination.*

UDC: 616.345-007-053.2-079.4-089.22

PECULIARITIES OF DIFFERENTIAL DIAGNOSTICS OF MALFUNCTIONS OF ROTATION AND COLONIC FIXATION IN THE CHILDREN

Nazarov N.N., Ergashev N.Sh., Sattarov J.B., Khurramov F.M.

ОСОБЕННОСТИ ДИФФЕРЕНЦИАЛЬНОЙ ДИАГНОСТИКИ НАРУШЕНИЙ РОТАЦИИ И ФИКСАЦИИ ТОЛСТОЙ КИШКИ У ДЕТЕЙ

Назаров Н.Н., Эргашев Н.Ш., Саттаров Ж.Б., Хуррамов Ф.М.

БОЛАЛАРДА ЙЎҒОН ИЧАКНИНГ АЙЛАНИШ ВА ФИКСАЦИЯ БУЗИЛИШЛАРИНИНГ ДИФФЕРЕНСИАЛ ДИАГНОСТИКАСИ ХУСУСИЯТЛАРИ

Назаров Н.Н., Эргашев Н.Ш., Саттаров Ж.Б., Хуррамов Ф.М.

Tashkent Pediatric Medical Institute

Цель: *изучение особенностей дифференциальной диагностики пороков ротации и фиксации толстой кишки (ПРФТК) у детей.* **Материал и методы:** *под наблюдением были 134 ребенка с ПРФТК в возрасте от 1-го месяца до 15 лет. При выборе метода обследования учитывали его информативность в определенной последовательности по принципу от простого, общедоступного, к сложному.* **Результаты:** *пороки ротации и фиксации толстой кишки у мальчиков (59,7) встречались чаще, чем у девочек (40,3%). Частота отдельных нозологических форм в различных возрастных группах неравномерна. 72 (53,7) ребенка поступили в клинику по экстренным показаниям с признаками острой хирургической патологии. У 57 (42,5% больных боли в животе были приступообразными или носили постоянный характер.* **Выводы:** *тщательно проанализированный анамнез с последующим объективным исследованием позволяют диагностировать изучаемые аномалии до развития осложнений и проведения необоснованной аппендэктомии.*

Ключевые слова: *дети, нарушений ротации и фиксации толстой кишки, дифференциальная диагностика.*

Мақсад: *болаларда йўғон ичакнинг айланиши ва фиксацияси нуқсонларини дифференциал диагностикаси хусусиятларини ўрганиш.* **Материал ва усуллар***: 1 ойликдан 15 ёшгача бўлган ПРФТК билан касалланган 134 болаларни ўрганиш натижалари таҳлил қилинди. Касал болаларни ўрганиш усулини танлашда оддий, оммавийдан мураккабгача бўлган принципга кўра маълум бир кетма-кетликда қўлланилган диагностика усулининг ахборотлилиги ҳисобга олинган.* **Натижалар***: йўғон ичакнинг айланиши ва фиксация нуксонлари ўғил болаларда (59,7), қизларга қараганда (40,3%) кўпроқ учраган. Турли ёш гуруҳларида индивидуал нозологик шаклларининг частотаси нотекис. 134 беморнинг 72 нафари (53,7%) клиникага ўткир жарроҳлик патологияси белгилари билан шошилинч кўрсатмалар учун мурожаат қилишди. 57 нафар беморларда (42,5%) қорин оғриғи пароксизмал ва доимий эди.* **Хулоса:** *пухта таҳлил қилинган анамнез кейинги объектив тадқиқотлар билан ушбу аномалияларни асоратлар ва асоссиз аппендэктомия ривожланишининг олдини аниқлашга имкон беради.*

Калит сўзлар: *болалар, йўғон ичакнинг айланиши ва фиксатсияси, дифференсиал диагностика.*

Colon rotation and fixation defects (CRFD) are common pathology. Diagnosis of this defect is relevant, in view of the fact that this anomaly has not been manifested for a long time, but complications or difficulties in the event of an acute disease in the abdominal cavity and different views in such cases regarding the volume of surgical intervention indicate the need for a more in-depth study of this defect in issues of early diagnosis [4, 7].

The main clinical symptoms of the disease manifest themselves in childhood, gradually reaching a maximum by 7-14 years of life, further contributing to the occurrence of secondary inflammatory diseases of the gastrointestinal tract, presenting diagnostic difficulties in making a final diagnosis [1, 6].

CRFD arise mainly in the neonatal period and usually manifest at an early age, but, according to the literature, can be detected as random findings during surgery or at autopsy, or later manifest clinically in older children and adults. Sometimes a combination of several anomalies of the small and large intestines does not bother patients or has a chronic course with pain and chronic constipation [2, 5].

Chronic recurrent abdominal pain is observed in 10-15% of children and adolescents. It is now known that the causes of chronic abdominal pain may be impaired fixation of the colon (C). Pediatricians and pediatric surgeons pay little attention to this disease. Despite the fact that this pathology has been known for a long time, there are very few publications devoted to this issue in both domestic and foreign literature. This is especially true of childhood [3-7].

The purpose of the work is to study the features of the clinical manifestations of rotational defects and colon fixation, simulating acute appendicitis in children.

Methods

The results of a study of 134 children with CRFD from the age of 1 month up to 15 years were to be analyzed who were admitted in departments of clinics bases of the Department of Hospital Pediatric Surgery of the Tashkent Pediatric Medical Institute.

The following were carried out: a) clinical and laboratory tests of blood and urine; b) survey radiography of the abdominal cavity; c) X-ray contrast research meth-

ods (gastrointestinal passage, irrigoscopy with irrigography); d) excretory urography; e) endoscopic research methods (FGDS, colonoscopy, sigmoidoscopy).

When choosing a research method for sick children, the informational content of the applied diagnostic method was taken into account in a certain sequence, on a principle from simple, generally available, to complex. A rational combination of them will complement the results of the findings.

Results and discussion

CRFD was more common in boys (59.7%) than in girls (40.3%). The frequency of individual nosological forms in different age groups is irregular. The absence or violation of C fixation prevailed - 114 (85.1%). Sagging of the hepatic bend of the C was detected in 13 (9.7%), sagging of the splenic bend of the C in 3 (2.2%), Payr's disease (PD) in 27 (20.1%), total ptosis in 15 (11 , 2%), the absence of fixation of the right half of the C – in 56 (41.8%) patients.

Pathological fixation occurred in 20 children (14.9%). All noted violations of the rotation of the C in the form of: a high location of the cecum - in 13 (9.7%); left-sided location of the cecum-hyperrotation – in 2 (1.5%); colon synistroposition (CS) – in 5 (3.7%) patients.

Of the 134 patients, 72 (53.7%) were admitted to the clinic according to emergency indications with signs of acute surgical pathology. In 12 (16.7%), during the observation, acute surgical pathology was excluded. A further planned examination revealed various forms of CRFD: PD in 4 patients; total ptosis – in 4; sagging of the hepatic fold of the C – in 2; CS – in 2 patients. Children were operated on in a planned manner with diagnoses established prior to surgery.

In a planned manner, 62 patients were hospitalized for examination: 20 with chronic constipation; with chronic recurrent abdominal pain – 10; with vomiting syndrome – 5 patients. With a combination of the above symptoms – 27 patients.

Of the 62 patients admitted as planned, 15 (24.2%) had suspicions of rotation defects without a specific diagnosis. In the remaining 47 (75.8%), referral diagnoses were diverse. In this case, only the leading clinical sign (lack of stool or abdominal pain syndrome) was taken into account without a detailed analysis of the examination of patients (see table).

All these patients were treated conservatively with gastroenterologists for a long time and unsuccessfully, 14 of them underwent unreasonable surgical intervention - appendectomy, 2 – laparotomy for adhesive intestinal obstruction.

Clinical and radiological verification revealed the following forms of CRFD: Payr's disease (see fig. 1) – in 23 patients; overhang of the right half of the C (see figure 2) – at 11; total ptosis (see fig. 3) – at 11; unfixed cecum (see figure 4) – in 9; overhang of the left half of the TC – in 3; STK – at 3; left-sided hyperrotation of the cecum – in 2. Of these, 6 patients with Payr's disease, 4 – with overhanging of the right half of the colon, 2 – with total ptosis, 2 – with an unfixed cecum, an appendectomy was performed until the final diagnosis, but pain persisted after surgery.

Table 1

Directive diagnoses of patients admitted as planned, n=62

Diagnosis	Number of patients, abs. (%)
Suspicion of CRFD	15 (24,2)
Chronic constipation	19 (30,7)
Dolichosigma	7 (11,3)
Chronic gastroduodenitis	4 (6,5)
Vomiting syndrome	3 (4,83)
Encopres	3 (4,83)
Chronic enterocolitis	3 (4,83)
Adhesive disease	2 (3,2)
Chronic appendicitis	2 (3,2)
Urinary tract diseases	2 (3,2)
Rectal polyp	1 (1,6)
Biliary dyskinesia	1 (1,6)
Total	62 (100)

Fig. 1. Contrast irrigography. Significant sagging of the transverse part of the colon. Pyre's Syndrome.

Fig. 2. Contrast colon irrigogram. Right-sided ptosis. After partial defecation.

Fig. 3. Contrast irrigogram. General ptosis.

Fig. 4. Contrast irrigogram. Unfixed cecum.

Due to the violation of the passage of intestinal contents, sharp excesses of the colon in the area of the hepatic and splenic angles, some patients developed reflux ileitis, which manifests itself as pain in the right half of the abdomen. Stagnation of feces in the right half of the C led to an increase in intra-intestinal pressure. Intestinal stasis, dysbiosis caused an inflammatory process on the part of the mucosa of the ileocecal angle and, as a result, led to impaired function of the ileocecal obturator.

In 57 (42.5%) patients, abdominal pain was paroxysmal or permanent. From the anamnesis it became clear that patients before the acute process appeared had complaints of abdominal pain. Their pain intensified during physical exertion, after eating plenty of food. The localization of pain was inconsistent, more often in the right half of the abdomen and in the navel. Symptoms of the disease often led to erroneous diagnoses of chronic or acute appendicitis, renal colic, cholelithiasis, etc.

According to our data, CRFD in 63 (47%) patients was found in combination with other diseases of the gastrointestinal tract and retroperitoneal space, significantly affecting the course and outcome of the disease. They were identified during routine studies or during surgery. In some forms of CRFD, almost all digestive system organs are sequentially involved in the pathological process. However, for many years, the focus of the doctor's attention has been on the dominant clinical signs of a particular nosology and does not take into account changes in other digestive organs due to CRFD. This fact gives rise to errors in treatment tactics.

Conclusions

1. A retrospective analysis of anamnestic data shows that in most children operated on for acute appendicitis, with its atypical location, arising from abnormalities of rotation and fixation of C, the same signs were revealed as in patients operated on routinely.

2. We note the soft start of the disease, when the clinical picture appears as if gradually against the background of general health, and then gradually grows. The primary symptom of patients admitted as planned in 80% of cases is constipation or a combination of these with abdominal pain. Abdominal pain syndrome as the first sign of suffering is detected only in 20% of patients. Despite the early manifestation of CRFD in children, the peak of patients' appeal to the surgical clinic corresponded to the age of 10-15 years. In 20% of patients admitted on an emergency basis, it was revealed from the anamnesis that they had indistinct pains and constipation, passing without conservative therapy.

3. CRFD and their topographic and morphological variations are not casuistic, but form an important part of the gastrointestinal tract pathology. In most cases, various forms of this pathology are still diagnosed on the operating table in case of complications. At the same time, a thorough and thoughtfully analyzed history with subsequent objective investigation allows us to diagnose these anomalies before the development of complications and unjustified appendectomy.

References

1. Ахпаров Н.Н., Сулейманова С.Б., Аширбай К.С. Клинический случай синдрома мальротации у ребенка с полной инверсией внутренних органов // Детская хирургия. – 2017. – Т. 21, №6. – С. 322-325
2. Конотопцева А.Н. Случай ультразвуковой диагностики нарушения ротации и фиксации «Средней кишки» – синдрома Ледда // Сибирский мед. журн. – 2010.
3. Ленюшкин А.И., Хворостов И.Н. Аномалии ротации и фиксации кишечника у детей (клиника, диагностика, лечебная тактика) // ВСП. – 2007. – №5.
4. Эргашев Н.Ш., Саттаров Ж.Б. Особенности клиники и диагностики мальротации и аномалий фиксации кишечника у детей // Вестн. хир. – 2014. – №4.
5. Эргашев Н.Ш., Саттаров Ж.Б. Диагностика и хирургическая тактика при обратной ротации кишечника у детей // Детская хир. – 2014. – №3.
6. Ameh E.A., Chirdan L.B. Age-related differences in diagnosis and morbidity of intestinal malrotation // J. Amer. Coll. Surg. – 2008. – Vol. 206, №4. – P. 658-663.
7. Devane S.R, Coombes R., Smith V.V., Bisset W.M. Persistent gastrointestinal symptoms after correction of malrotation // Arch. Dis. Child. – 1992. – Vol. 67, №2. – P. 218-221.

PECULIARITIES OF DIFFERENTIAL DIAGNOSTICS OF MALFUNCTIONS OF ROTATION AND COLONIC FIXATION IN THE CHILDREN

Nazarov N.N., Ergashev N.Sh.,
Sattarov J.B., Khurramov F.M.

Objective: *To study the features of the differential diagnosis of malformations of rotation and fixation of the large intestine (PRFTC) in children.* ***Material and methods:*** *134 children with PRFTC at the age from 1 month to 15 years were under observation. When choosing a survey method, its informativeness was taken into account in a certain sequence according to the principle from simple, generally accessible, to complex.* ***Results:*** *Colon rotation and fixation defects in boys (59.7%) were more common than in girls (40.3%). The frequency of individual nosological forms in different age groups is uneven. 72 (53.7) children were admitted to the clinic for emergency indications with signs of acute surgical pathology. In 57 (42.5% of patients, abdominal pain was paroxysmal or persistent.* ***Conclusions:*** *A thoroughly analyzed anamnesis with subsequent objective research allows diagnosing the studied anomalies before the development of complications and unreasonable appendectomy).*

Key words: *children, disorders of rotation and fixation of the colon, differential diagnosis.*

УДК: 616.5:616.248-071-08

ОТ АТОПИЧЕСКОГО ДЕРМАТИТА ДО БРОНХИАЛЬНОЙ АСТМЫ (ДЕРМАТО-РЕСПИРАТОРНЫЙ СИНДРОМ И АТОПИЧЕСКИЙ МАРШ: ДИАГНОСТИКА, КЛИНИКА, НОВЫЕ ПОДХОДЫ К ЛЕЧЕНИЮ)

Низамов К.Ф., Айдарова Н.П., Ирсалиева Ф.Х., Ишмухамедова Ш.Б.

ATOPIK DERMATITDAN BRONXIAL ASTMAGACHA (DERMATORESPIRATOR SINDROM VA ATOPIK MARSH: TASHXISLASH, KLINIKA, DAVOLASHGA YANGICHA YONDOSHUV).

Nizomov Q.F., Aydarova N.P., Irsaliyeva F.X., Ishmuxamedova Sh.B.

FROM ATOPIC DERMATITIS TO BRONCHIAL ASTHMA (DERMATORESPIRATORY SYNDROME AND ATOPIC MARCH: DIAGNOSIS, CLINIC, NEW APPROACHES TO TREATMENT)

Nizamov Q.F., Aydarova N.P., Irsaliyeva F.X., Ishmuxamedova Sh.B.

Ташкентская медицинская академия

Maqsad: *respiraor allergiya bilan birga kechadigan atopik dermatitda respirator traktning shilliq qavatlari zararlanishi klinik kechishi, davolash va profilaktika xususiyatlatini aniqlash, sensibilizatsiya spektrini va oziq-ovqat allergenlariga kosensibilizatsiya spektrini organish, respirator allergiya bilan kechadigan atopik dermatitga chalingan bemorlarni davolash algoritmini ishlab chiqish.* ***Material va usullar:*** *bizning tekshiruvlarimizda 16 ta (10ta ayol va 6ta erkak) 14 yoshdan35 yoshgacha bolgan atopik dermatit tashxisi bilan va 15 ta bemor (11 ta ayol va 4 ta erkak) atopik dermatit va allergik rinit tashxisi bilan ishtirok etdi. Tekshiruvda qatnashgan barcha bemorlar Respublika ilmiy ixtisoslashtirilgan allergologiya markazi statsionarida davolangan. Barcha bemorlarda turli guruh allergenlarga sezuvchanlik aniqlangan: maishiy, epidermal, osimliklar shular jumlasidandir.* ***Natijalar:*** *atopik dermatitga chalingan 1 -guruh bemorlarga ananaviy davo bilan uy changi tarkibli antipollin sxema bilan berildi. 2- guruh atopik dermatit va allergik rinitga chalingan bemorlarga ananaviy davo va antipollin yovvoyi otlar aralashmasi sxema bilan berildi. Vosita barcha bemorlar tomonidan yaxshi kotarilib nojo'ya tasirlar kuzatilmadi.* ***Xulosa:*** *davodan so'ng 1-guruh bemorlarning umumiy axvoli yaxshilanib, teri belgilaridan quruqlik, toshmalar, lixenifikatsiya, giperkeratoz yo'qoldi. 2 guruh bemorlari umumiy axvoli yaxshilandi va allergik rinit, atopik dermatit belgilari yo'qoldi.*

Kalit so'zlar: *atopik dermatit, respirator allergiya, sensibilizasiya, allergoz, atopik dermatoz, bronxial astma, immunoglobulin E.*

Objective: *To study the features of the clinical course, treatment and prevention of respiratory allergic lesions of the mucous membrane of the respiratory tract in atopic dermatitis combined with respiratory allergy, the spectrum of sensitization and cosensitization to food allergens and development of an algorithm for the treatment of patients with atopic dermatitis in combination with respiratory allergy.* ***Material and methods:*** *Under our supervision there were 16 patients (10 women and 6 men) aged from 14 to 35 years with a diagnosis of atopic dermatitis and 15 patients (11 women and 4 men) with a diagnosis of atopic dermatitis and allergic rhinitis.* ***Results:*** *Patients with atopic dermatitis of the 1st group received traditional treatment + antipollin in house dust according to the scheme. In patients with atopic dermatitis and allergic rhinitis of the 2nd group, traditional treatment + antipollinum mixed weeds 1 according to the scheme was used.* ***Conclusions:*** *After the course of treatment, the general condition improved, the symptoms of the disease disappeared in all observed patients.*

Key words: *dermatorespiratory syndrome, allergen-specific immunotherapy, sublingual therapy.*

Термин «атопия», или «странная болезнь» впервые предложен был Coca и Cooke для обозначения семейных случаев бронхиальной астмы (БА), аллергического ринита (АР) и атопического дерматита (АтД), или экземы. [6,10,13].

Сегодня под атопией подразумевают индивидуальную или семейную предрасположенность к выработке иммуноглобулина Е (IgE), антител в ответ на малые дозы аллергенов и развитию типичных симптомов, таких как астма, риноконъюнктивит или дерматит [1,2,11,15,16].

Аллергические заболевания являются наиболее распространенными хроническими болезнями детского и подросткового возраста. Рост заболеваемости атопическими заболеваниями, такими как АтД, пищевая аллергия, БА и АР определяются высокими гигиеническими стандартами жизни больных [3,7,8,12,13,16]. Эпидемиологические исследования указывают на широкую распространенность аллергических заболеваний в мире [5,6,8-11,13]. У 70% детей с тяжелым течением АтД к 12 годам жизни формируется «атопический марш», к 30 годам жизни в 20-70% случаев отмечается переход пищевой аллергии, аллергического ринита и АтД в БА [2,4,16].

В последние десятилетия, помимо увеличения распространенности аллергозов, нарастает частота сочетанных форм и тяжесть их течения [1,5,14,15]. Атопические дерматиты являются одним из самых ранних проявлений атопии, нередко сочетаются с бронхиальной астмой и аллергическими ринитами, аллергическими конъюнктивитами (АК). Такое состояние называется «дерматореспираторный синдром» [2,4,10,11].

Цель исследования

Изучение особенностей клинического течения, лечения и профилактики респираторных аллергиче-

ских поражений слизистой оболочки респираторного тракта при атопическом дерматите, сочетанном с респираторной аллергией, спектра сенсибилизации и косенсибилизации к пищевым аллергенам и разработка алгоритма лечения больных атопическим дерматитом в сочетании с респираторной аллергией.

Материал и методы

Под нашим наблюдением находились 16 больных (10 женщин и 6 мужчин) в возрасте от 14 до 35 лет с диагнозом атопический дерматит и 15 больных (11 женщин и 4 мужчин) с диагнозом атопический дерматит и аллергический ринит. Пациенты были под наблюдением в стационаре аллергологического отделения Республиканского научно-практического специализированного аллергологического центра. У всех пациентов зарегистрирована сенсибилизация к разным группам аллергенов: бытовым, эпидермальным, растительным.

Всем обследованным проводилось определение сенсибилизации кожными скарификационными пробами с экстрактом аллергенов (табл. 1).

Таблица 1

Показатели скарификационных проб у больных с АтД, абс. (%)

Скарификационные пробы	АтД, n=16	АтД+АР, n=15
Домашняя пыль	7 (44)	1 (6,6)
Перо подушки	1 (6,25)	2 (13,3)
Полынь	11 (69)	12 (80)
Тимофеевка	10 (62)	12 (80)
Ежа сборная	2 (12)	12 (80)
Костра	1 (6,25)	10 (66,6)
Лебеда	2 (12,5)	9 (60)

У больных с пыльцевой сенсибилизацией для выявления косенсибилизации к пищевым аллергенам проводили аллергологические пробы in vivo методом двойного укола (табл. 2).

Таблица 2

Показатели кожных прик-тестов с пищевыми аллергенами, абс. (%)

Прик-тесты методом двойного укола	АтД, n=16	АтД+АР, n=15
Виноград сорта Кишмиш	13 (81)	12 (80)
Яблоко сорта Голден	10 (62)	11 (73)
Дыня сорта Торпеда	11 (69)	10 (66)
Белый инжир	14 (87)	8 (53)
Тыква сорта Ош-ковок	9 (56)	6 (40)

У больных с пыльцевой сенсибилизацией на полынь выявлена перекрёстная сенсибилизация к пищевым аллергенам: дыне сорта Торпеда, белому инжиру, яблокам сорта Голден, винограду сорта Кишмиш; с сенсибилизацией на тимофеевку – к белому инжиру, винограду, тыкве сорта Ош-ковок; с сенсибилизацией на ежу сборную – к белому инжиру.

Принципы терапии атопического дерматита, ассоциированного с респираторной аллергией.

Лечение больных с дерматореспираторным синдромом (ДРС) сопряжено со сложностью выбора лекарственных средств из-за нередко встречающейся у них индивидуальной непереносимостью, а также с необходимостью рациональной комбинации препаратов. Успех терапии АтД зависит от своевременного выявления сопутствующей патологии, требующей адекватной и целенаправленной коррекции, без которой трудно добиться стойкой ремиссии заболевания. Терапия требует индивидуального подбора лекарственных средств, действие которых направлено на купирование острых проявлений АтД, АР и БА, а также необходимостью назначения базисной противовоспалительной терапии с целью длительного контроля за течением данных заболеваний. Особенности клинического течения сочетанных форм кожной и респираторной аллергии и патогенетических нарушений, выявляемых при ДРС, позволяют предложить следующую терапевтическую программу. Она состоит из 7 связанных между собой частей и предусматривает проведение следующих мероприятий: контроль за окружающей средой; фармакотерапия острого периода БА; фармакотерапия острого периода АтД; базисная противовоспалительная и противорецидивная терапия БА и АтД; терапия сопутствующих ДРС заболеваний и патологических состояний; санаторно-курортное лечение и реабилитация; обучение тактики ведения и поведения членов семьи и самих пациентов. Все вышеизложенное мы учитывали при планировании лечения больных с атопическим дерматитом, делая акцент на следующие факторы:

- устранение (элиминация) причинных и провоцирующих факторов;
- уменьшение контакта с причинными и провоцирующими факторами в случае невозможности полной элиминации аллергена;
- подготовка и проведение больным аллерген-специфической иммунотерапии (АСИТ) или специфической иммунотерапии;
- обучение пациентов правильной оценке своего состояния и правильного применения назначенных препаратов;
- предупреждение и купирование всех трех групп клинических проявлений путем подбора адекватной лекарственной терапии.

Результаты и обсуждение

Разработка сублингвальной терапии (СЛИТ) и алгоритма лечения атопического дерматита в сочетании с респираторной аллергией

Успешное лечение аллергии основано на ограничении контакта с аллергеном, применением медикаментов (рациональной фармакотерапии) и проведение АСИТ (наиболее безопасным и эффективным методом является СЛИТ).

Аллергены в зависимости от происхождения делят на бытовые, эпидермальные, пыльцевые, пищевые, лекарственные и т.д.

Антиполлин – это таблетированная форма аллергена (смеси аллергенов), помимо активного вещества (аллергена), содержащая вспомогательные (аскорбиновую кислоту, сахарную пудру, тальк).

В Казахстане разработан и с 2002 г. выпускается современный таблетированный препарат, предназначенный для СЛИТ аллергических заболеваний. В

сентябре 2019 г. данный препарат зарегистрирован Фармацевтическим комитетом в нашей республике.

Клинический эффект антиполлина оценивали в двух группах больных: 1-я группа – 15 больных только с кожными проявлениями атопического синдрома в возрасте 5-35 лет, 2-я группа – 15 больных атопическим дерматитом и аллергическим ринитом в возрасте 5-29 лет.

Больные атопическим дерматитом 1-й группы получали традиционное лечение+антиполлин в составе домашней пыли по схеме.

У больных атопическим дерматитом и аллергическим ринитом 2-й группы применялось традиционное лечение+антиполлин микст сорных трав 1 по схеме. Препарат всеми больными переносился хорошо, побочных эффектов не наблюдалось. После курса лечения пациенты 1-й группы отметили улучшение общего состояния и исчезновение кожных симптомов, таких как сухость, высыпания, лихенификация, гиперкератоз. У пациентов 2-й группы наблюдалось улучшение общего состояния и исчезновение симптомов аллергического ринита, атопического дерматита.

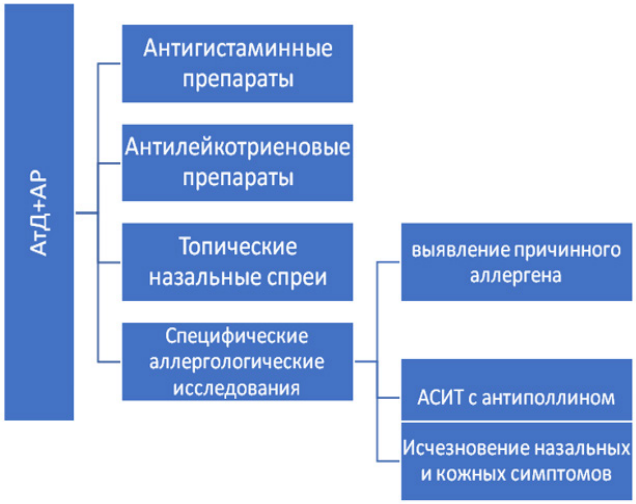

Литература

1. Атопический дерматит: Рекомендации для практических врачей; Под ред. Р.М. Хаитова, А.А. Кубановой. – М., 2002. – 120 с.
2. Боровик Т.Э, Макарова С.Г., Дарчия С.Н. и др. Кожа как орган иммунной системы // Педиатрия. – 2010. – Т. 89, №2. – С. 132-137.
3. Бронхиальная астма у детей. Стратегия лечения и профилактика: Нац. программа. – М., 2017. – 101 с.
4. Варламов Е.Е., Пампура А.Н., Асманов А.И. Значение эпидермального барьера и сенсибилизации к бытовым аллергенам на развитие атопического марша в обосновании первичной профилактики // Бюл. сибирской медицины. – 2018. – Т. 17, №2. – С. 114-120.
5. Вельтищев Ю.Е. Наследственное предрасположение к болезням, диатезы и пограничные состояния у детей // Педиатрия. – 1984. – №12. – С. 3-9.
6. Глобальная стратегия лечения и профилактики бронхиальной астмы. – М., 2002. –160 с.
7. Давлетова З.Ж. Клинические особенности пищевой аллергии у детей раннего возраста в зависимости от вида вскармливания: Автореф. дис. … канд. мед. наук. – Ташкент, 2007. – 21 с.
8. Ксензова Л.Д. Атопический марш. Риск развития аллергического ринита и бронхиальной астмы у детей с атопическим дерматитом // Аллергол. и иммунол. в педиатрии. – 2018. – №4 (55). – С. 25-30.
9. Локшина Э.Э., Зайцева О.В. Маркеры аллергического воспаления у детей из группы высокого риска по развитию бронхиальной астмы // Педиатрия. – 2006. – №4. – С. 94-98.
10. Abo-Zaid G., Sharpe R.A., Fleming L.E. et al. Association of Infant Eczema with Childhood and Adult Asthma: Analysis of Data from the 1958 Birth Cohort Study // Int. J. Environ. Res. Public Health. – 2018. – Vol. 5. – P. 15-22.
11. Bobrowska-Korzeniowska M., Kapszewicz K., Jerzynska J. et al. Early life environmental exposure in relation to new onset and remission of allergic diseases in school children: Polish Mother and Child Cohort Study // Allergy Asthma Proc. – 2019. – Vol. 40, №5. – P. 329-337.
12. Clark H., Granell R., Curtin J.A. et al. Differential associations of allergic disease genetic variants with developmental profiles of eczema, wheeze and rhinitis // Clin. Exp. Allergy. – 2019. – Vol. 23.
13. Dharmage S.C., Lowe A.J., Matheson M.C. et al. Atopic dermatitis and the atopic march revisited // Allergy. – 2014. – Vol. 69. – P. 17-27.
14. Simpson E.L. Comorbidity in Atopic Dermatitis // Curr. Dermatol. Rep. – 2012. – Vol. 1, №1 (1). – P. 29-38.
15. Skevaki C., Van den Berg J., Jones N. et al. Immunebiomarkers in thespectrum of childhood non communicable diseases // J. Allergy Clin. Immunol. – 2016. – Vol. 137. – P. 1302-1316.
16. Weidinger S., Novak N. Atopic dermatitis // Lancet. – 2016. – Vol. 387. – P. 1109-1122.

ОТ АТОПИЧЕСКОГО ДЕРМАТИТА ДО БРОНХИАЛЬНОЙ АСТМЫ (ДЕРМАТО-РЕСПИРАТОРНЫЙ СИНДРОМ И АТОПИЧЕСКИЙ МАРШ: ДИАГНОСТИКА, КЛИНИКА, НОВЫЕ ПОДХОДЫ К ЛЕЧЕНИЮ)

Низамов К.Ф., Айдарова Н.П.,
Ирсалиева Ф.Х., Ишмухамедова Ш.Б.

Цель: *изучение особенностей клинического течения, лечения и профилактики респираторных аллергических поражений слизистой оболочки респираторного тракта при атопическом дерматите, сочетанном с респираторной аллергией, спектра сенсибилизации и косенсибилизации к пищевым аллергенам и разработка алгоритма лечения больных атопическим дерматитом в сочетании с респираторной аллергией.* ***Материал и методы:*** *под нашим наблюдением находились 16 больных (10 женщин и 6 мужчин) в возрасте от 14 до 35 лет с диагнозом атопический дерматит и 15 больных (11 женщин и 4 мужчин) с диагнозом атопический дерматит и аллергический ринит.* ***Результаты:*** *больные атопическим дерматитом 1-й группы получали традиционное лечение+антиполлин в составе домашней пыли по схеме. У больных атопическим дерматитом и аллергическим ринитом 2-й группы применялось традиционное лечение+антиполлин микст сорных трав 1 по схеме.* ***Выводы:*** *после курса лечения улучшение общего состояния, исчезновение симптомов заболевания наступило у всех наблюдаемых больных.*

Ключевые слова: *дерматореспираторный синдром, аллерген-специфическая иммунотерапия, сублингвальная терапия.*

УДК: 616.441-006.5-06:616.441-008.6

ПУТИ УЛУЧШЕНИЯ РЕЗУЛЬТАТОВ ХИРУРГИЧЕСКОГО ЛЕЧЕНИЯ БОЛЬНЫХ С ЗАБОЛЕВАНИЯМИ ЩИТОВИДНОЙ ЖЕЛЕЗЫ

Нишонов Ф.Н., Алибоев М.Р., Нишанов М.Ф., Абдуллажонов Б.Р., Ахмадбеков Б.О.

ҚАЛҚОНСИМОН БЕЗ КАСАЛЛИКЛАРИ БИЛАН ХАСТАЛАНГАН БЕМОРЛАРДА ЖАРРОҲЛИК НАТИЖАЛАРИНИ ЯХШИЛАШ ЙЎЛЛАРИ

Нишонов Ф.Н., Алибоев М.Р., Нишанов М.Ф., Абдуллажонов Б.Р., Ахмадбеков Б.О.

WAYS TO IMPROVE THE RESULTS OF SURGICAL TREATMENT OF PATIENTS WITH THYROID DISEASES

Nishonov F.N., Aliboev M.R., Nishanov M.F., Abdullazhonov B.R., Akhmadbekov B.O.

Андижанский государственный медицинский институт

Максад: *диффуз токсик бўқоқ билан беморларни хирургик даволаш натижаларини яхшилаш.* ***Материал ва усуллар:*** *тиреоидэктомиянинг турли вариантлари билан операция қилинган 198 нафар қалқонсимон без касаллари билан беморларни текшириш ва хирургик даволаш натижалари таҳлил килинган.* ***Натижалар:*** *биз томондан яратилган чора-тадбирлар комплексини операциядан олдин, операция вактида ва операциядан кейин қўллаш ҳисобига операциядан кейинги асоратлар камайган.* ***Хулоса:*** *диагностика таҳлилига асосланган операция ҳажмини танлашдаги дифференциал ёндашув қалқонсимон без яхши сифатли касалликлари билан беморларни даволашнинг бевосита ва узоқ муддатли натижаларини яхшилаш имконини берган.*

Калит сўзлар: *бўқоқ, тугунли, диффуз-токсик, хирургик, консерватив.*

Obyective: *Improvement of the results of surgical treatment of patients with diffusely toxic goiter.* ***Material and methods:*** *The results of examination and surgical treatment of 198 patients with thyroid diseases who underwent various variants of thyroidectomy were analyzed.* ***Results:*** *Thanks to the use of the set of measures developed by us before, during and after the operation, post-treatment complications have decreased. The length of stay of patients in the hospital has decreased.* ***Conclusions:*** *A differentiated approach to the choice of the scope of the operation, based on a thorough preoperative diagnosis, combined analysis of prognostic criteria, made it possible to improve the immediate and long-term results of treatment of patients with benign thyroid diseases.*

Key words: *goiter, nodular, diffuse-toxic, surgical, conservative.*

Диффузный токсический зоб (ДТЗ) – многофакторное заболевание. В структуре эндокринной патологии заболевание занимает третье место после сахарного диабета и аутоиммунного тиреоидита [2,7,9]. У 80% больных с гипертиреозом именно ДТЗ является основной причиной тиреотоксикоза. Соотношение больных женщин и мужчин колеблется от 7:1 до 10:1. Наиболее распространенный возраст больных с ДТЗ – от 30 до 50 лет [1,4,6]. Социологические и медицинские исследования демонстрируют, что распространенность заболевания продолжает неуклонно увеличиваться [10-12].

Вопрос выбора способа хирургического лечения диффузного токсического зоба до сих пор широко обсуждается. Проведенные ранее исследования указывают на то, что при выполнении и субтотальной резекции щитовидной железы (ЩЖ), и тиреоидэктомии могут наблюдаться как положительные, так и отрицательные результаты. Так, согласно «Национальным рекомендациям по лечению ДТЗ» [3,5], всем пациентам необходимо удалять щитовидную железу. Однако в вышедшем в 2016 г. Национальном руководстве «Эндокринология» рекомендуется осуществлять предельно субтотальную резекцию щитовидной железы [8]. Очевидно, что сегодня основным нерешенным тактическим вопросом хирургического лечения больных с ДТЗ следует признать вопрос о том, кому из больных можно выполнять операцию субтотальной резекции щитовидной железы с минимальным риском рецидива заболевания в послеоперационном периоде, а каким больным следует проводить сразу тиреоидэктомию из-за явной угрозы рецидива заболевания.

Таким образом, не вызывает сомнений тот факт, что объем операции у больных с ДТЗ должен быть индивидуальным. Это может напрямую зависеть от патогенетически определенных особенностей течения заболевания.

Цель исследования

Улучшение результатов хирургического лечения больных с диффузно-токсическим зобом.

Материал и методы

Проведено ретроспективное и проспективное исследование, в которое были включены 198 пациентов, находившихся в 2009-2020 гг. на лечении в хирургическом отделении клиники Андижанского государственного медицинского института, из них 71 (35,9%) мужчина и 127 (64,1%) женщин. Возраст больных – 16-79 лет, средний возраст – 48,3±12,9 года. В зависимости от характера патологического процесса в ЩЖ пациенты были распределены на группы. 1-я группа – 98 больных с узловым нетоксическим зобом (УНЗ), 2-я группа – 35 больных с узловым токсическим зобом (УТЗ), 3-я группа – 35 пациентов с диффузным токсическим зобом.

Уровень гормонов ЩЖ определяли методом электрохемилюминесценции на автоматическом анализаторе. Ультразвуковое исследование ЩЖ выполнялось на ультразвуковом сканере с помощью линейного датчика с частотой 7,5 мГц. Рентгенография грудной клетки с контрастированием пищевода водным раствором сульфата бария осуществлялась при подозрении на шейно-загрудинную локализацию зоба. По показаниям проводили компьютерную томографию средостения и сцинтиграфию ЩЖ.

Тонкоигольная аспирационная пункционная биопсия (ТАПБ) ЩЖ выполнялась под ультразвуковым контролем. Для интраоперационного анализа тиреоидной ткани проводили цитоморфометрию с оценкой состояния фолликулярного эпителия, степени его пролиферации, а также выраженности лимфоцитарной инфильтрации. При изучении результатов хирургического лечения использовали практику периодических осмотров пациентов. Для оценки структуры и динамики изменений объёма сохранённой ткани ЩЖ проводили ультрасонографию передней поверхности шеи через 6 и 12 месяцев после операции. На основании исследования тиреоидного статуса определяли эффективность заместительной терапии. Для осуществления динамического контроля субъективного восприятия пациентами качества их жизни использовали специальную анкету, которая была составлена с учётом различного уровня компетентности пациентов.

Хирургическое лечение узлового нетоксического зоба. Большинство больных с УНЗ предъявляли жалобы на наличие опухолевидного образования, дискомфорт на передней поверхности шеи, появление ощущения кома в горле, слабость, раздражительность. У 98 больных узлы располагались в обеих долях ЩЖ. У 64 пациентов были множественные, у 34 – солитарные узлы в одной из долей ЩЖ. Синдром компрессии на основании осмотра у 72 больных был подтверждён при рентгеновском исследовании, у 26 из них имело место шейно-загрудинное расположение узлов.

Хирургическое лечение узлового зоба с тиреотоксикозом. Больные с УТЗ предъявляли жалобы на наличие опухолевидного образования на передней поверхности шеи, слабость, потливость, раздражительность, сердцебиения, похудание.

На основании осмотра у 8 пациентов диагностирована II степень увеличения ЩЖ по О.В. Николаеву (1952), у 51 – III степень, у 5 – IV степень, у 1 – V степень ЩЖ. По данным ультрасоноскопии ЩЖ с применением цветового допплеровского картирования у 49 (75,4%) пациентов выявлены множественные узлы, а у 16 (24,6%) – солитарные узлы в одной из долей ЩЖ. По результатам ТАПБ у 21 пациента обнаружены фолликулярные аденомы, у 42 – коллоидные узлы с выраженной пролиферацией тиреоидного эпителия, у 2пациентов исследование оказалось малоинформативным. Цитоморфологических признаков злокачественного процесса ни в одном случае не зарегистрировано. В клинической картине у 49 (75,4%) больных доминировали манифестные проявления тиреотоксикоза, которые потребовали предоперационной подготовки. У 16 (24,6%) пациентов наблюдалось снижение уровня тиреотропного гормона ниже референсного значения (<0,4 мкМЕ/мл), но симптомов тиреотоксикоза не было, т. е. имела место субкомпенсированная форма функциональной автономии. У всех пациентов наличие функциональной автономии узлов было подтверждено результатами сцинтиграфии ЩЖ.

Хирургическое лечение диффузного токсического зоба. При выборе объёма операции у пациентов с диффузным токсическим зобом использовали прогностические критерии исходов хирургического лечения: возраст пациентов; продолжительность заболевания; длительность терапии тиреостатиками; эффективность терапии тиреостатиками; уровень антител к тиреопероксидазе; объём сохраняемой тиреоидной ткани; морфологическая характеристика тиреоидной ткани.

Технические аспекты выполненных оперативных вмешательств. Способ хирургического доступа к щитовидной железе включает дугообразный разрез на передней поверхности шеи, рассечение кожи, подкожно-жировой клетчатки. При мобилизации нижележащих структур подкожные мышцы (платизму) шеи и подкожные вены продольно разводят от нижнего края раны до щитовидного хряща. Далее дубликатуру фасции грудино-подъязычных и грудино-щитовидных мышц рассекают с обеих сторон клиновидно вверх и в две стороны до щитовидного хряща. Затем свободную фасцию над щитовидной железой приподнимают и рассекают, претиреоидные мышцы крючками Фарабефа разводят в обе стороны.

Субтотальная резекция ЩЖ с сохранением более 2 см^3 тиреоидной ткани осуществлялась при отсутствии клинических и морфологических данных, указывающих на наличие злокачественного процесса или признаков аутоиммунного воспаления в ткани ЩЖ. При выполнении этого вида операции одна из долей ЩЖ удалялась полностью экстракапсулярно с визуальным контролем возвратного нерва и паращитовидных желёз, а контралатеральная доля резецировалась с сохранением тиреоидной ткани у верхней щитовидной артерии. Преимуществами этого способа субтотальной резекции являются хорошее кровоснабжение и иннервация тиреоидного остатка, а также возможность более точно определить объём сохраняемой ткани ЩЖ.

У пациентов с многоузловым, двусторонним зобом мы применяли способ аутотрансплантации ткани ЩЖ в претиреоидные мышцы, после ревизии ЩЖ и определения распространённости патологического процесса выполнялась субтотальная резекция ЩЖ или тиреоидэктомия (ТЭ). Из визуально неизменённой ткани удалённой части ЩЖ формировались два фрагмента ткани, каждый объёмом не менее 2 см^3. Таким образом, общий объём трансплантируемой ткани ЩЖ составлял не менее 4 см^3. Выполнялось срочное цитологическое исследова-

ние ткани, планируемой для трансплантации, для исключения патологических изменений и оценки её пролиферативной способности. После получения результатов цитоморфометрии осуществлялось измельчение этих фрагментов путём нанесения продольных и поперечных разрезов. Затем трансплантируемая ткань помещалась в пространство между грудино-щитовидной и грудино-подъязычной мышцами симметрично с обеих сторон и фиксировалась в этом пространстве узловыми швам с оставлением резиновой полоски в ложе ЩЖ (рис. 1, 2).

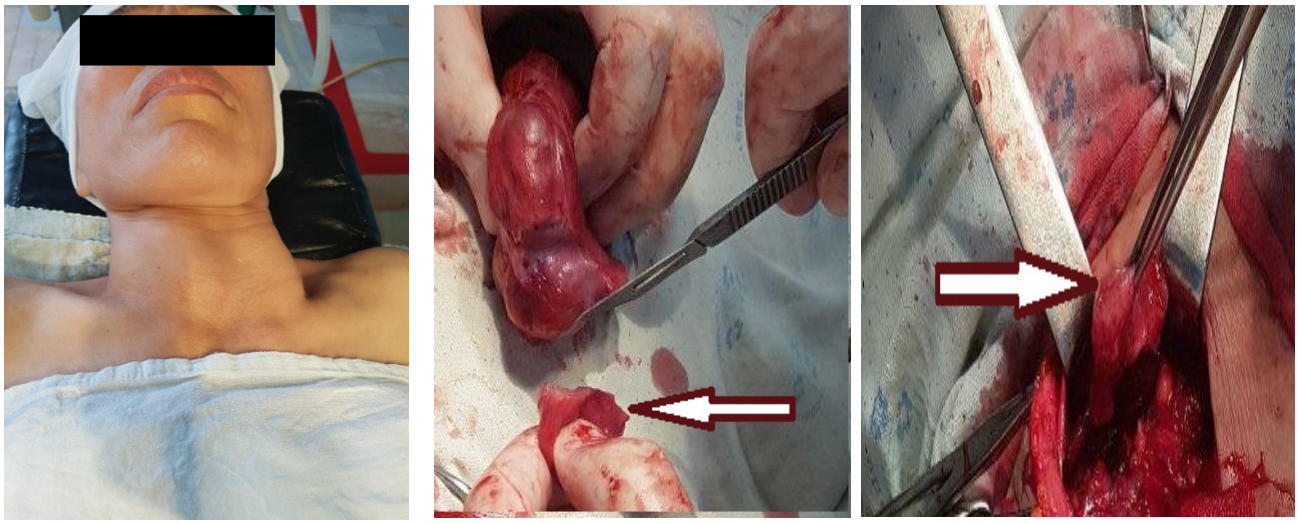

а б в

Рис. 1. Этапы аутотрансплантации щитовидной железы (и/б №2145/425): больной со смешанным зобом (а), формирование аутотрансплантанта (б), помещение аутотрансплантата в пространство между грудино-щитовидной и грудино-подъязычной мышцами (в).

а б

Рис. 2. Удаленная ткань щитовидной железы (а), вид послеоперационной раны с резиновой полоской (б).

У пациентов с локализацией узлов в одной из долей ЩЖ был использован способ профилактики развития аутоиммунных изменений в сохраняемой тиреоидной ткани, разработанный нами. После резекции ЩЖ с сохранением неизменённой тиреоидной ткани между наружным и внутренним листками IV фасции шеи, которая прикрывает сохраняемую ткань ЩЖ, вводили суспензию гидрокортизона ацетата из расчёта 1 мл (25 мг гидрокортизона ацетата и 5 мг лидокаина гидрохлорида) суспензии на 3 см^3 ткани ЩЖ.

Результаты и обсуждение

При хирургическом лечении узлового нетоксического зоба осложнения после операции возникли у 3 (3,06%) пациентов. У 1 больной после ТЭ развился гипопаратиреоз. У 2 больных послеоперационный период осложнился транзиторным парезом гортани с сохранением адекватного дыхания.

При анализе отдалённых результатов оперативных вмешательств установлено, что у всех пациентов с дооперационным диагнозом «синдром компрессии трахеи» жалобы, характерные для этого синдрома, исчезли. Клинические проявления пареза гортани у 2 пациентов были купированы в течение первых 8 месяцев наблюдения.

Несмотря на выявленный рецидив узлового зоба у ряда больных, показатели качества жизни после оперативных вмешательств с сохранением кли-

нически значимого объёма ткани ЩЖ оказались достоверно выше, чем у пациентов, перенесших ТЭ или субтотальную резекцию ЩЖ с сохранением менее 2 см^3 тиреоидной ткани (0=2,724; p<0,05).

После хирургического лечения узлового зоба с тиреотоксикозом осложнения наблюдались у 4 (2,6%) пациентов. У 2 больных после ТЭ развился транзиторный гипопаратиреоз. У 2 человек послеоперационный период осложнился односторонним парезом гортани.

Анализ отдалённых результатов оперативных вмешательств, предпринятых по поводу узлового зоба с тиреотоксикозом, показал, что у подавляющего большинства пациентов (94,6%) жалобы на потливость, раздражительность, сердцебиения исчезли. У 2 больных с послеоперационным гипопаратиреозом содержание ионизированного кальция нормализовалось (1,17+0,04 ммоль/л) в течение 9 месяцев после операции.

Показатели качества жизни у больных после операций с сохранением функционирующей тиреоидной ткани в среднем были выше, чем у пациентов после ТЭ или субтотальной резекции ЩЖ с объемом тиреоидного остатка <2 см^3 (0=2,572; p<0,05).

После хирургического лечения диффузного токсического зоба у 2 больных после ТЭ и у 1 пациентки после субтотальной резекции ЩЖ послеоперационный период осложнился парезом гортани, у 3 отмечался транзиторный гипопаратиреоз. Гипотиреоз, развившийся у всех больных этой группы, компенсирован консервативно. Рецидивов заболевания не наблюдалось.

Анализ качества жизни показал, что у больных после операций с сохранением тиреоидной ткани изучаемые показатели были достоверно лучше, чем у пациентов, перенёсших ТЭ или субтотальную резекцию с сохранением менее 2 см^3 ткани ЩЖ (p<0,05), несмотря на большее количество послеоперационных осложнений у больных 1-й подгруппы.

Выводы

1. Дифференцированный подход к выбору объёма операции, основанный на тщательной дооперационной диагностике, совокупном анализе прогностических критериев, интраоперационной цитоморфометрии тиреоидной ткани, а также применение новых методов хирургических вмешательств позволили улучшить непосредственные и отдалённые результаты лечения пациентов с доброкачественными заболеваниями ЩЖ.

2. Средний уровень показателей качества жизни пациентов после операций с сохранением функционирующей тиреоидной ткани превосходит аналогичные показатели у пациентов после тиреоидэктомии (p<0,05).

Литература

1. Абдулхаликов А.С. Хирургическое лечение рецидивного тиреотоксикоза // Мед. вестн. Северного Кавказа. – 2011. – Т. 23, №3. – С. 4-7.
2. Аристархов В.Г., Квасов А.В., Пузин Д.А. Современное представление об оперативном лечении болезни Грейвса // Материалы конференции. – Рязань, 2012. – С. 75-77.
3. Байтман Т.П. Определение объема оперативного вмешательства при диффузном токсическом зобе // Бюл. мед. интернет-конф. – 2015. – Т. 5, №12. – С. 1809-1810.
4. Бебезов Б.Х., Нуралиев М.А., Какчекеева Т.Т. и др. Тактика лечения диффузного токсического зоба // Клин. мед. – 2013. –- Т. 91, №9. – С. 61-67.
5. Готовяхина Т.В. Причины нарушения голосовой функции после хирургического лечения заболеваний щитовидной железы // Рос. оториноларингол. – 2014. – №1. – С. 45-48.
6. Слепцов А.А. и др. // Клин. и экспер. тиреоидол. – 2013. – Т. 9, №1. – С. 38-41.
7. Кочергина И.И. Диффузный токсический зоб // Терапия. – 2015. – №4 (4). – С. 6-11.
8. Эндокринология: Нац. руководство; Под. ред. акад. РАН И.И. Дедова, Г.А. Мельниченко. – М.: ГЭОТАР-Медиа, 2016. – 752 с.
9. Якубовский С.В., Кондратенко Г.Г., Попова И.И. Использование сукцинатсодержащих препаратов в комплексном лечении пациентов с диффузным токсическим зобом // Клин. мед. – 2014. – Т. 92, №8. – С. 50-53.
10. Bojic T., Paunovic I., Diklic A. et al. Total thyroidectomy as a method of choice in the treatment of Graves' disease – analysis of 1432 patients // BMC Surg. – 2015. – Vol. 9, №15. – P. 39.
11. Edafe O., Antakia R., Laskar N. et al. Systematic review and meta-analysis of predictors of postthyroidectomy hypocalcaemia // Brit. J. Surg. – 2014. Vol. 101, №4. – P. 307-320.
12. Grajek Z.W., Dadan J., Ladny J.R. The assessment of the influence of the method for obtaining hemostasis on the occurrence of postoperative complications after thyroid surgery // Adv. Clin. Exp. Med. – 2015. – Vol. 24, №2. – P. 275-278.

ПУТИ УЛУЧШЕНИЯ РЕЗУЛЬТАТОВ ХИРУРГИЧЕСКОГО ЛЕЧЕНИЯ БОЛЬНЫХ С ЗАБОЛЕВАНИЯМИ ЩИТОВИДНОЙ ЖЕЛЕЗЫ

Нишонов Ф.Н., Алибоев М.Р., Нишанов М.Ф., Абдуллажонов Б.Р., Ахмадбеков Б.О.

Цель: *улучшение результатов хирургического лечения больных с диффузно токсическим зобом.* ***Материал и методы:*** *проанализированы результаты обследования и хирургического лечения 198 больных с заболеваниями щитовидной железы, перенесших различные варианты тиреоидэктомии.* ***Результаты:*** *благодаря применению разработанного нами комплекса мероприятий до, во время и после операции уменьшилось количество послеоперационных осложнений, сократились сроки пребывания пациентов в стационаре.* ***Выводы:*** *дифференцированный подход к выбору объёма операции, основанный на тщательной дооперационной диагностике, совокупном анализе прогностических критериев, позволили значительно улучшить непосредственные и отдалённые результаты лечения пациентов с доброкачественными заболеваниями щитовидной железы.*

Ключевые слова: *зоб, узловой, диффузно-токсический, хирургическое лечение, консервативное лечение.*

УДК: 616.314-089.843:616.314-77-616.31-083-612.087-615.036.8

СРАВНИТЕЛЬНАЯ ОЦЕНКА ЭФФЕКТИВНОСТИ ИНДИВИДУАЛЬНОЙ И ПРОФЕССИОНАЛЬНОЙ ГИГИЕНЫ ПРИ ПРОТЕЗИРОВАНИИ НА ДЕНТАЛЬНЫЕ ИМПЛАНТАТЫ

Олимов А.Б., Хайдаров А.М., Назаров З.З., Маннанов Ж.Ж.

TISH IMPLANTLARIGA PROTEZLASHDA INDIVIDUAL VA KASBIY GIGIENA SAMARADORLIGINI QIYOSIY BAHOLASH

Olimov A.B., Xaydarov A.M., Nazarov Z.Z., Mannanov J.Z.

COMPARATIVE ASSESSMENT OF THE EFFECTIVENESS OF INDIVIDUAL AND PROFESSIONAL HYGIENE IN PROSTHETICS ON DENTAL IMPLANTS

Olimov A.B., Khaidarov A.M., Nazarov Z.Z., Mannanov J.J.

Ташкентский государственный стоматологический институт

Maqsad: *ishlatiladigan davolash usullariga qarab og'iz bo'shlig'ining gigienik holatini baholash.* ***Material va usullar:*** *nazorati ostida FPC TGSI ortopedik yo'nalishi bo'limida "DIO" tizimining stomatologik implantlari asosida protezlashdan o'tgan tish protezining kiritilgan va terminal nuqsonlari bo'lgan 92 nafar bemor bor edi.* ***Natijalar:*** *tadqiqot boshida IGS uchta guruhda ham past bo'lgan va implantatsiya gigienasiga to'g'ri kelgan. 3 va 6 oydan so'ng indeks ko'rsatkichlari sezilarli darajada yomonlashdi va implantlarning qoniqarsiz gigienasiga to'g'ri keldi. Shaxsiy va professional usullarning butun kompleksidan foydalangan 3-guruhdagi bemorlarning ko'rsatkichlari boshqa guruhlarga qaraganda yaxshiroq edi.* ***Xulosa:*** *irrigatordan foydalangan bemorlarda butun kuzatuv davrida gingivit belgilari qayd etilmagan.*

Kalit so'zlar: *implantlar, irrigator, cho'tka, tish go'shti, giperemiya, og'iz gigienasining soddalashtirilgan ko'rsatkichi.*

Objective: *To assess the hygienic status of the oral cavity depending on the treatment methods used.* ***Material and methods:*** *Under our supervision there were 92 patients with included and terminal defects of the dentition, who underwent prosthetics based on dental implants of the "DIO" system at the department of orthopedic direction of the FPC TGSI.* ***Results:*** *At the beginning of the study, the IGS was low in all three groups and corresponded to good implant hygiene. After 3 and 6 months, the index values were significantly worse and corresponded to the unsatisfactory implant hygiene. Patients of the 3rd group, who used the whole complex of individual and professional methods, had better indicators than in other groups.* ***Conclusions:*** *In patients using the irrigator, no signs of gingivitis were recorded for the entire observation period.*

Key words: *implants, irrigator, brush, gums, hyperemia, simplified index of oral hygiene.*

Дентальная имплантация остается одним из важнейших направлений в стоматологии. Применение дентальных имплантатов разрешает значительную часть проблем в случае частичного и полного отсутствия зубов, играет решающую роль в восстановлении функции жевания, помогает в исправлении и совершенствовании эстетики зубного ряда, улыбки и лица в целом [1,3-5,16].

Имплантаты находятся в постоянном контакте с различными жидкостями в полости рта (ротовой, десневой), пищей. Кроме того, ортопедическая конструкция на имплантатах является местом накопления микробного налёта, который, в свою очередь, может стать причиной развития воспалительной реакции в окружающих имплантат тканях [6,9,13-15,17].

Отсутствие качественной индивидуальной и профессиональной гигиены полости рта приводит к воспалительным изменениям в периимплантных тканях, таким как периимплантит и мукозит, а иногда – к дезинтеграции самого имплантата [1,2,7,11,12]. Поэтому качественно проведенная, профессиональная гигиена и использование современных средств индивидуальной гигиены по уходу за полостью рта в целом и за ортопедической конструкцией на имплантатах, в частности, является важной составляющей успеха и долгосрочности данного вида стоматологического лечения [8,10].

Цель исследования

Оценка гигиенического статуса полости рта в зависимости от применяемых методов лечения.

Материал и методы

Под нашим наблюдением находились 92 пациента с включенными и концевыми дефектами зубного ряда, которым на кафедре ортопедического направления ФПК ТГСИ было выполнено протезирование с опорой на дентальные имплантаты системы «DIO». Данная система имеет соединение имплантат-абатмент по типу шестигранного соединения при помощи фиксирующего винта.

В зависимости от назначаемого лечебно-профилактического комплекса методом фиксированной простой рандомизации с использованием таблицы случайных чисел пациенты были разделены на 2 группы, сопоставимые по полу и возрасту.

Исследование проводили через 1, 3 и 6 месяцев после фиксации ортопедической конструкции на основании устного согласия больных.

13 пациентов контрольной группы в течение всего срока исследования использовали для очистки коронок на имплантатах только «мануальную зубную

щетку». 30 больных 2-й группы назначали «мануальную зубную щетку + межзубной ершик», соответствующий размеру апроксимальных пространств ортопедической конструкции. 49 пациентам назначали «мануальную зубную щетку + межзубной ершик + ирригатор». Использовался ирригатор Waterpik WP-660 (Aquarius) для полости рта после чистки зубов щеткой два раза в день в течение 3-5 минут, мощность струи воды ирригатора соответствовала 2-му режиму.

Все пациенты были обучены методу чистки зубов по Г.Н. Пахомовой. Ч целью достижения сопоставимых результатов пациенты пользовались одинаковой зубной пастой Colgate Total (Colgate Palmolive) и профилактической зубной щеткой средней степени жесткости Colgate 360 массажёр мягкая. Всем пациентам проводилась регулярная профессиональная гигиена каждые 3 месяцев, после фиксации конструкции согласно протоколу ведения пациентов с дентальными имплантатами.

Индексная оценка количества налета в области несъемной конструкции на имплантатах проводилась с использованием упрощенного индекса гигиены полости рта (ИГР-У) (Vermillion J.R., 1964).

Упрощенный индекс гигиены полости рта (OHI-S), предложенный J.C. Green, J.R. Vermillion (1964), представляет собой двойной индекс. Индекс гигиены супраконструкции с опорой на дентальные имплантаты вычисляли по формуле: ИГск = ИЗНск + ИЗКск, где: ИЗНск – индекс зубного налета на супраконструкции; ИЗКск – индекс зубного камня супраконструкции.

Интерпретация значений индекса гигиены приведена в таблице 1.

Таблица 1

Интерпретация значений индекса гигиены

Значения индекса гигиены	Оценка индекса гигиены	Оценка гигиены полости рта
0-0,6	Низкий	Хорошая
0,7-1,6	Средний	Удовлетворительная
1,7-2,5	Высокий	Неудовлетворительная
>2,6	Очень высокий	Плохая

Индексная оценка отложений проводилась визуально по 4-балльной шкале в соответствии с критериями: 0 баллов – отсутствие мягкого налёта, 1 балл – прерывистые апроксимальные отложения мягкого налёта на шейке искусственной коронки протеза, 2 балла – отложения мягкого налёта, покрывающие шейку искусственной коронки протеза циркулярно, 3 балла – отложения мягкого налёта, покрывающие шейку искусственной на1/3 поверхности коронки протеза. Индекс налета оценивали на всех искусственных коронках с опорой на дентальные имплантаты и вычисляли по формуле:

$$\text{ИЗНск (ИЗКск)} = \frac{\Sigma\ \text{баллов}}{n},$$

где: Σ баллов – сумма баллов по критериям оценки; n – количество обследуемых коронок с опорой на имплантаты. Полученные отдельно значения индекса мягкого зубного налета имплантатов (ИЗНск) и индекса твердого налета (ИЗКск) суммировались, вычислялся индекс гигиены имплантатов (ИГск). Интерпретацию индекса проводили по критериям: значение ИГск от 0 до 0,6 соответствует низкой оценке; значение ИГск от 0,7 до 1,6 соответствует средней оценке ИГск; значение ИГск от 1,7 до 2,5 соответствует высокой оценке; значение ИГск более 2,5 соответствует очень высокой оценке.

Состояние десны в области имплантатов зубов оценивали на основании десневого индекса Gingival Index (GI) – Loe & Silness (1963). Для определения индекса проводили пальпацию десны тупым инструментом и осторожное зондирование имплантодесневой борозды пластмассовым зондом. Состояние десны оценивали по 4-балльной шкале в 4 точках имплантата в соответствии с критериями: 0 баллов – нормальная десна, нет воспаления, нет гиперемии, 1 балл – легкое воспаление десны – легкая гиперемия, легкий отек, нет кровоточивости, 2 балла – среднее воспаление – гиперемия, отек, кровоточивость при зондировании или пальпации, 3 балла – сильное воспаление – сильная гиперемия, отек, тенденция к спонтанному кровотечению.

Десну исследовали в области всех коронок с опорой на имплантаты. Сумма оценок возле каждого имплантата складывалась, делилась на четыре (соответственно количеству оцениваемых участков), и выводилось значение индекса данного имплантата. После суммирования всех значений GI и деления на количество имплантатов получали среднее значение GI десны для данного пациента по формуле:

$$\text{GI зуба} = \frac{\sum\ \text{баллов}}{4}$$

Интерпретация:

0,1-1,0 — гингивит легкой степени тяжести;

1,1-2,0 — гингивит средней степени тяжести;

2,1-3,0 — гингивит тяжелой степени тяжести.

$$\text{GI индивидуума} = \frac{\text{GI зубов}}{n\ \text{зубов}}$$

Полученные результаты индексной оценки обрабатывали в соответствии с принципами медицинской статистики с использованием пакета программ Excel-7, Statistica 5,0 с применением непараметрических методов анализа количественных характеристик.

Результаты и обсуждение

У пациентов всех трех групп независимо от набора средств индивидуальной гигиены через 1 месяц после фиксации ортопедической конструкции оценка индекса гигиены была низкой, что указывало на хорошую гигиену в области имплантатов (табл. 2).

На 3-м и 6-м месяцах исследования у больных трех групп наблюдалась разное количество налета.

В контрольной группе через 3 и 6 месяца после фиксации ортопедической конструкции ИГск составлял 1,2 и 1,7, что соответствовало среднему индексу гигиены и удовлетворительной гигиене имплантатов. В то же время у пациентов 2-й и 3-й группы показатель через 3 и 6 месяцев составил 0,8 и 1,6, у пациентов, которые использовали весь набор средств индивидуальной гигиены, значения индекса гигиены был равен 0,6 и 1,0, что соответствовало низкой оценке гигиены и хорошей гигиене имплантатов (табл. 2).

Как видно из таблицы 2, гигиена в области имплантатов была также различной в зависимости от используемых средств индивидуальной гигиены.

Таблица 2

Показатели индекса гигиены у пациентов в зависимости от гигиенического метода

Группа	Срок наблюдения, мес.		
	1-й	3-й	6-й
Контроль	0,7/низкая/ хорошая	1,2/средняя/ удовлетворительная	1,7/высокая/ неудовлетворительная
2-я	0,6/низкая/ хорошая	0,8/средняя/ удовлетворительная	1,6/средняя/ удовлетворительная
3-я	0,6/низкая/ хорошая	0,6/низкая/ хорошая	1,0/средняя/ удовлетворительная

Так, в начале исследования у больных всех трех групп ИГск был низким и соответствовал хорошей гигиене имплантатов. Через 3 и 6 месяцев значения изучаемого индекса были значительно хуже и соответствовали неудовлетворительной гигиене имплантатов. Во 2-й и 3-й группах на всем протяжения исследования показатели ИГск были оптимальными и соответствовали хорошей и удовлетворительной гигиене имплантатов. У пациентов 3-й группы, которые использовали весь комплекс индивидуальных и профессиональных методов, результаты наблюдения были самыми хорошими.

Анализ результатов исследования Gingival Index показал, что во всех группах наблюдения показатель увеличился.

У пациентов 2-й группы, использующих для очистки конструкции мануальную зубную и межзубной ершик, к концу срока исследования значение индекса увеличилось до 0,95±0,05 балла, что соответствовало легкому гингивиту десны в области имплантатов, т. е. присутствовала легкая гиперемия и отдельные точечные кровотечения десны в местах зондирования. Пациенты 3-й группы, использующие ирригатор, во все сроки исследования имели минимальные значения индекса, котогрые интерпретировались как «нормальная десна», т. е. каких-либо признаков гингивита не выявлено. У пациентов 3-й группы через 6 месяцев функционирования имплантатов значение GI не превышало 0,08 балла, что было на 92% ниже, чем у пациентов контрольной группы. В контрольной группе значения GI у пациентов в начале исследования были незначительными, однако к концу исследования достигли 1,7±0,05 балла, что соответствовало гингивиту средней степени тяжести и сопровождалось легкой гиперемией и точечным кровотечением десны в области имплантатов. У пациентов 2-й группы в начале исследования также не обнаруживалось каких-либо признаков воспаления десны в области имплантатов, однако через 3 и 6 месяцев значения гингивального индекса в области имплантатов составили соответственно 0,57±0,05 и 1,2±0,05 балла. В целом у пациентов контрольной и 2-й групп, несмотря на регулярную профессиональную гигиену в области имплантатов, наблюдалось незначительное ухудшение состояния десны, соответствующее гингивиту средней степени тяжести. У пациентов 3-й группы наблюдалось лучшее состояние десны в области имплантатов. Во 3-й группе через 6 месяцев состояние десны согласно интерпретации гингивального индекса определялось как «воспаления нет» и достоверно отличалось от контроля на 92%.

Заключение

Проведенная индексная оценка позволила установить зависимость между уровнем гигиены зубов и гигиеническим состоянием конструкции на имплантатах. Индексная оценка в области имплантатов показывает отсутствие воспаления десны тяжелой степени и значительного накопления налета в области имплантатов в первые месяцы их функционирования. Это объясняется, во-первых, регулярно проводимой профессиональной гигиеной в области имплантатов и зубов, а во-вторых, индивидуальными гигиеническими мероприятиями, выполняемыми самим пациентом. Особенно эффективным оказалось включение в набор домашних средств по уходу за имплантатами ирригатора для полости рта. Менее эффективным у пациентов, имеющих конструкцию с опорой на имплантаты, было использование межзубного ершика. Как индексная оценка, вычищение конструкции только мануальной зубной щеткой не обеспечивает достаточной гигиены имплантатов. Применение в дополнение к комплексу «мануальная зубная щетка + межзубной ершик» ирригатора значительно повышает качество проводимой индивидуальной гигиены и обеспечивает здоровое состояние десен и положительные показатели ИГск в области имплантатов.

Литература

1. Ахмедов А.А., Ризаев Ж.А., Хайдаров А.М. Особенности состава гликопротеинов ротовой жидкости у спортсменов циклического вида спорта // Пробл. биол. и медицины. – 2020. – №2 (118). – С. 24-26.
2. Дудко А.С. Некоторые аспекты гигиенического ухода за зубными имплантатами // Новое в стоматологии. – 1998. – Т. 63, №3. – С. 72-78.
3. Иванов С.Ю., Кузмина Э.М., Базикян Э.А. и др. Гигиена полости рта при стоматологической имплантации. – Н. Новгород: НГМА, 2003. – 38 с.
4. Ильясова С.Р., Хайдаров А.М. Современные подходы применения композитов текучей консистенции для эстетической реставрации зубов // Пробл. биол. и медицины. – 2020. – №1 (116). – С. 277-282.
5. Муратова С.К., Хожиметов А.А., Хайдаров А.М. Анализ особенностей стоматологического статуса и показателей гемостаза у больных с хронической ишемией мозга // Пробл. биол. и медицины. – 2020. – №2 (118). – С. 88-92.
6. Мусин М.Н. Гигиена полости рта при протезировании с использованием имплантатов // Пародонтология. – 2010. – Т. 15, №1. – С. 26-32.
7. Олимов А.Б., Хайдаров А.М. Оценка факторов риска развития осложнений при дентальной имплантации // Стоматология. – 2019. –№4 (77). – С. 88-90.
8. Олимов А.Б., Хайдаров А.М., Олимжонов К.Ж. Исследование условно-патогенных микроорганизмов методом ПЦР у пациентов с ортопедическими конструкциями на дентальных имплантатах // Пробл. биол. и медицины. – 2020. – №1 (116). – С. 109-112.
9. Параскевич В.Л. Дентальная имплантология. Основы теории и практики. – Минск: ООО «Юнипресс», 2002. – 364 с.
10. Хайдаров А.М., Замонова Г.Ш., Бахромова Ф.Н. и др. Лечение хронического генерализованного пародонтита // Стоматология. – 2018. – №2 (71). – С. 51-55.
11. Хайдаров А.М., Камилов Х.П. Потребность в лечении пародонта по CPITN индексу у больных гипотиреозом // Мед. журн. Узбекистана. – 2010. – №5. – С. 49-51.
12. Хайдаров А.М., Ризаев Э.А. Распространенность заболеваний пародонта среди детского и взрослого слоев населения, проживающего в городах с различной экологической обстановкой // Мед. журн. Узбекистана. – 2016. – №6. – С. 77-80.
13. Herbertus Spiekermann, Implantology. Color Atlas of Dental Medicine Implantology. – N. Y.: Thieme Medical Publishers, 1995. – 388 p.
14. Khadjimetov A.A., Rizaev J.A., Khaydarov A.M. et al. The role of vascular endothelium in the development of peri-implantitis in patients with periodontitis with combined pathology of the cardiovascular system // J. Res. Health Sci. – 2020. – Vol. 5-6. – P. 53-65.
15. Khaydarov A., Zamonova G., Bahramova F. Treatment of chronic generalized gingivitis by the preparation «Stomatitis» // International conference science, research, development philology, sociology and culturology. – Berlin, 2018. – P. 195-197.
16. Muratova S., Khaydarov A., Shukurova N. The peculiarities of endothelial dysfunction indicators in patients with chronic brain ischemia // Int. J. Pharmac. Res. – 2020. – P. 1725-1728.
17. Olimov A., Khaydarov A., Akhmadaliev N. Quantitative Analysis of Microbiota in Patients with Quantitative Analysis of Microbiota in Patients with Orthopedic Structures on Dental Implants Using the Real-Time PCR Method // Int. J. Pharmac. Res. – 2020. – P. 736-738.

СРАВНИТЕЛЬНАЯ ОЦЕНКА ЭФФЕКТИВНОСТИ ИНДИВИДУАЛЬНОЙ И ПРОФЕССИОНАЛЬНОЙ ГИГИЕНЫ ПРИ ПРОТЕЗИРОВАНИИ НА ДЕНТАЛЬНЫЕ ИМПЛАНТАТЫ

Олимов А.Б., Хайдаров А.М.,
Назаров З.З., Маннанов Ж.Ж.

Цель: *оценка гигиенического статуса полости рта в зависимости от применяемых методов лечения.* ***Материал и методы:*** *под нашим наблюдением находились 92 пациента с включенными и концевыми дефектами зубного ряда, которым на кафедре ортопедического направления ФПК ТГСИ было выполнено протезирование с опорой на дентальные имплантаты системы «DIO».* ***Результаты:*** *в начале исследования во всех трех группах ИГск был низким и соответствовал хорошей гигиене имплантатов. Через 3 и 6 месяцев значения индексов были значительно хуже и соответствовали неудовлетворительной гигиене имплантатов. У пациентов 3-й группы, которые использовали весь комплекс индивидуальных и профессиональных методов, показатели были лучше, чем в других группах.* ***Выводы:*** *у пациентов, использовавших ирригатор, каких-либо признаков гингивита не зафиксировано всего периода наблюдения.*

Ключевые слова*: имплантаты, ирригатор, ершик, десна, гиперемия, упрощенный индекс гигиены полости рта.*

УДК: 616-001.5:617.582:616.71-001.5-089.84

ДИНАМИКА МИНЕРАЛЬНОЙ ПЛОТНОСТИ КОСТНОЙ ТКАНИ ПРИ ОСТЕОСИНТЕЗЕ ПЕРЕЛОМОВ ШЕЙКИ БЕДРЕННОЙ КОСТИ СТЕРЖНЕВОМ АППАРАТОМ НАРУЖНОЙ ФИКСАЦИИ И СПИЦАМИ

Салохиддинов Ф.Б., Алиев Х.Э.

SON SUYAGI BO'YNINCHASI SINISHINI O'CHOQDAN TASHQARI STERJENLI APPARAT VA SIXLAR BILAN OSTEOSINTEZLASHDA SUYAK MINERAL ZICHLIGI DINAMIKASI

Saloxiddinov F.B., Aliev X.E.

DYNAMICSOF BONE MINERAL DENSITY DURING OSTEOSYNTHESIS OF FRACTURES OF THE FEMORAL NECK USING A ROD DEVICE FOR EXTERNAL FIXATION AND WIRES

Salokhiddinov F.B., Aliev Kh.E.

Ташкентская медицинская академия

Maqsad: *son suyagi bo'yninchasi sinishini o'choqdan tashqari sterjenli apparat va sixlar bilan osteosintezlashda suyak mineral zichligi dinamikasi (BMD) aniqlash.* ***Material va usullar:*** *22-92 yoshdagi son suyagi bo'yinchasi singan 52 bemor kuzatuv ostida bo'lgan. Nazorat guruhi 34 bemordan tashkil qilib sixlar bilan osteosintezlash, asosiy guruhni esa 18 bemor tashkil qilib, osteosintezlash biz tomonidan ishlab chiqarilgan o'choqdan tashqari sterjenli moslama bilan jarroxlik amaliyoti o'tkasilgan.* ***Natijalar:*** *asosiy guruhdagi bemorlarda o'choqdan tashqari sterjenli moslama bilan osteosintezlashdan so'ng 4 oy o'tgach BMD ko'rsatgichlari me'yoriy ko'rsatgichlarga yaqin bo'lgan va nazorat guruhiga nisbatan 1,12 baravar ko'p kuzatilgan. O'choqdan tashqari sterjenli moslama yordamida suyak bo'laklarining reparativ regeneratsiyasi jarayonlari yaxshilandi, bemorlarning erta mehnat qobiliyati tiklandi.* ***Xulosa:*** *son suyagi bo'yninchasi sinishini o'choqdan tashqari sterjenli moslama bilan osteosintezlash o'tkazilgan bemorlarda suyak mineral zichligi BMD me'yoriy ko'rsatgichlarga yaqin bo'ladi.*

Kalit so'zlar: *son bo'ynining sinishi, suyak mineral zichligi, osteosintez, sterjenli apparat.*

Objective: *Determination of bone mineral density (BMD) in dynamics during osteosynthesis of fractures of the femoral neck with a rod device for external fixation and wires.* ***Material and methods:*** *52 patients with fractures of the proximal femur at the age of 22-92 years were under observation. The control group consisted of 34 patients who underwent osteosynthesis with wires, the main one was 18 patients, the osteosynthesis was used by the external fixation rod we developed.* ***Results:*** *When using the rod apparatus, the number of patients with normal BMD after 4 months was 1.12 times more than in the control group. Thanks to the use of the rod apparatus, the processes of reparative regeneration of bone fragments were improved; at an earlier date, the patients' ability to work was restored.* ***Conclusions:*** *During osteosynthesis with a rod apparatus for external fixation of fractures of the femoral neck, BMD values remain within the standard values.*

Key words: *fracture of the femoral neck, bone mineral density, osteosynthesis, rod apparatus.*

Остеопороз характеризуется низкой костной массой, нарушением качества кости и снижением ее прочностных качеств. Остеопороз и связанные с ним переломы – серьезная проблема здравоохранения. Каждые 3 секунды в мире происходит остеопоротический перелом, а начиная с возраста 50 лет, каждая вторая женщина и каждый пятый мужчина в течение оставшейся жизни будут иметь перелом [4,6]. Доказано, что одним из факторов риска перелома является низкая минеральная плотность костной ткани (МПКТ) [10,11]. Потеря костной массы при остеопорозе происходит постепенно, дефицит минерализации костной ткани нарастает в течение нескольких лет, незаметно для человека. Снижение костной массы – характерная особенность людей пожилого и старческого возраста. Однако большое значение имеет исходный фон костной массы, сформировавшаяся у человека до 25-30 лет, достигает как «пик костной массы». В условиях низкого пика костной массы и постоянно протекающей физиологической убыли кости (около 1% в год), начинающейся с 40 лет, а также особенно прогрессирующей у женщин после наступления менопаузы, повышается риск развития остеопороза. Если потеря МПКТ будет 1% в год, то в течение последующих 40 лет потери минеральной плотности кости могут достигнуть 40% [9].

При отсутствии специальных исследований диагноз остеопороза выставляется поздно, зачастую только после развития перелома. Для прогнозирования наиболее тяжелого вида остеопоротических переломов – шейки бедра – необходимо знание факторов риска остеопороза, наиболее важным из которых является МПКТ. Социальная значимость остеопороза обусловлена его осложнениями – переломами позвонков и костей периферического скелета, что увеличивает инвалидизацию и смертность среди больных пожилого возраста, а также увеличивает затраты на лечение и уход за этой категорией больных [2]. Пациенты с изменениями костной массы после перелома, отражением которой является снижение МПКТ, должны находиться в поле пристального внимания врача для своевременного проведения комплексного лечения с целью предотвращения потенциального риска последующего перелома [5,7].

Во многих странах мира реализуются задачи совершенствования лечения переломов, особенно проксимального конца бедренной кости, которые

приводят не только к высоким показателям летальности, но и социальной дезадаптации. Поэтому важно выяснить основные закономерности в изменении МПКТ после переломов проксимального конца бедренной кости.

Цель исследования

Определение МПКТ в динамике при остеосинтезе переломов шейки бедренной кости стержневом аппаратом наружной фиксации и спицами.

Материл и методы

В отделении экстренной травматологии многопрофильной клиники Ташкентской медицинской академии с июля 2016 г. по декабрь 2019 г. на лечении находились 52 пациента с переломами проксимального конца бедренной кости в возрасте от 22 до 92 лет, из них 31 мужчина и 21 женщина. 18 пострадавших получили травму в результате дорожно-транспортного происшествия, бытовые травмы наблюдались у 22, во время работы – у 12. Согласно классификации АО (2018) переломы распределялись следующем образом: А1 – у 14; А2 – у 5; А3 – у 2, тип В1 – у3 4; В2 – у 8, В3 – у 19.

В зависимости от вида остеосинтеза пациенты были разделены на 2 группы: контрольную и основную. В контрольную группу вошли 34 пациента, которым был выполнен закрытый остеосинтез спицами Илизарова, основную группу составили 18 больных, у которых использовался остеосинтез разработанным нами стержневым аппаратом наружной фиксации (FAP № 01180, от 22.02.2017 г.).

Минеральную плотность костной ткани определяли методом ультразвуковой остеоденситометрии (УЗДМ) (Sonost-2000, Корея). Уровень минерализации скелета оценивался по скорости прохождения ультразвука (speed of sound – SOS) в костной ткани (м/с), которая зависит от эластичности и плотности последней. Учитывалось также широкополосное поглощение (broadband ultrasound attenuation – BUA), характеризующее потерю интенсивности распространения ультразвука в среде поглощения, dB/MHz и количество, размеры и пространственную ориентацию трабекулярной костной ткани.

Ультразвуковая денситометрия (quantitative ultrasound – QUS) показала определенные возможности в скрининговой оценке качества костной ткани. УЗ-остеометрия пяточной кости позволяет оценить как плотность костной ткани, так и состояние архитектоники, которые в совокупности характеризуют прочность кости. Метод позволяет получить МС информацию о костной плотности с одновременной оценкой структуры и эластических свойств кости. При этом определяется скорость прохождения ультразвука (speed of sound SOS, м/с), зависящая от содержания кальция, эластичности, архитектоники кости и широкополосное затухание ультразвука (broadband ultrasound attenuation BUA, дБ/мГц), которое отражает не только плотность костной ткани, но и состояние костных трабекул. Комбинация SOS и BUA с помощью программного обеспечения позволяет рассчитать совокупный показатель качества костной ткани (bone quality index BQI), T- и Z-критерии. Отмечается простота исследования, безопасность и более низкая стоимость по сравнению с рентгеновскими методами при достаточно высокой чувствительности и специфичности. В 1994 г. ВОЗ предложила оценивать результаты денситометрии у взрослых по индексу T-score.

На рисунке показано, как выглядит диаграмма на мониторе: область зеленого цвета (T-score – 1SD и больше) – норма, область желтого цвета (от Tscore -1SD до -2,5SD) – признак остеопении; область красного цвета (показатель Tscore ниже -2,5SD) – признак остеопороза. BQI (bone quantities index) будучи индексом количества костной ткани изменяется пропорциональной индексу T-score. После травмы всем пациентам на здоровой стопе измеряли МПКТ пяточной кости УЗДМ. УЗДМ проводилась на здоровой конечности в 1-2-е сутки и через 4 месяца после снятия аппарата, так как автоматическая программа суммирует данные плотности кости и аппарата, выдавая заведомо ложные результаты. Далее МПКТ на пяточной кости определяли через 9 и 12 месяцев, результаты сравнивали между собой. Перед проведением костной денситометрии у каждого обследуемого измерялись рост и масса тела, проводился клинический осмотр для исключения деформаций позвоночника и изменений опорно-двигательного аппарата.

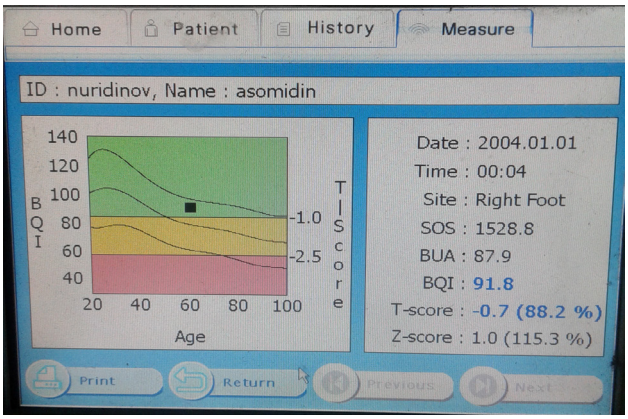

Рисунок. Диаграмма данных на дисплее.

Результаты

Анализ результатов денситометрии пяточной кости у пациентов с переломами нижних конечностей выявил нарушение архитектоники кости и наличие микроповреждений в поздних стадиях, о чем свидетельствовали декремент широкополосного затухания ультразвука BUA, а также снижение прочности пяточной кости.

Показатели МПКТ в первые сутки после повреждения нижних конечностей в норме были у 12 (66,7%) обследованных основной группы. В контрольной группе нормативные значения определялись у 25 (73,5%) пациентов. Через 4 месяца у 12 (75%) из 16 пациентов основной изучаемый показатели приблизились к нормативным значениям, остеопения отмечалась у 1 (6,25%) пациента, остепороз у 3 (18,75%). В контрольной группе через 4 месяца были обследованы 30 пациентов. Нормативные показатели наблюдались только у 20 (66,7%) пациентов, остеопения отмечалась у 3 (10%), остеопороз у 7 (23,3%). Причиной этого явилось то, что у боль-

шинства пациентов поврежденные конечности находились в иммобилизационном положении.

В основной группе через 9 месяцев на обследование явились 14 пациентов. Нормальные показатели МПКТ наблюдались у 12 (85,8%) пациентов, остеопороз и остеопения – по 1 (7,1%) пациенту. Через 12 месяцев показатели МПКТ приблизились к нормативным значениям у 13 (92,9%) пациентов, остеопения наблюдалась у 1 (7,1%) пациента, несмотря назначения биостимуляторов.

В контрольной группе через 9 месяцев нормальные значения МПКТ зарегистрированы у 22 (78,6%) больных, остеопороз наблюдался у 4 (14,3%), остеопения – у 2 (7,1%). Через 12 месяцев нормальные значения МПКТ отмечались у 22 (84,6%) обследованных, у 2 (7,7%) была остеопения, у 2 (7,7%) остеопороз. Изменения числа лиц с остеопенией и остеопорозом здоровой конечности в динамике наблюдались в обеих группах. В группе пациентов с переломами шейки бедренной кости, у которых использован стержневой аппарат, через 4 месяца нормальных показателей МПКТ было в 1,12 раза больше, чем в контрольной группе в основной группе. У этих больных лучше прорекала репаративная регенерация костных отломков, в более ранние сроки наблюдалось восстановление трудоспособности.

Обсуждение

Остеосинтез с применением пучков спиц, несмотря на преимущества благодаря малоинвазивности, непродолжительности выполнения операции по сравнению с накостными остеосинтезом пластинами и монтажом АНФ, имеет свои недостатки: не обеспечивает жесткой стабильности, требует наружной иммобилизации, в течение длительного времени ограничивает движение поврежденной конечности и самого пациента, что в свою очередь влияет на МПКТ скелетной системы.

Переломы костей вследствие длительного отсутствия или снижения нагрузки на кость могут приводить к нарушению МПКТ, последствия которой представляет серьезную опасность, в 10-15% случаев может наблюдаться замедленная консолидация и формирование ложного сустава [3,7].

По данным А.С. Аллахвердиева, Ю.П. Солдатова [1], остеосинтез переломов шейки бедренной кости монолатеральным спице-стержневым устройством позволил в 95,7% случаев получить положительные результаты, в то время как скрепление костных отломков пучком спиц с фиксацией их в аппарате Илизарова – только в 60,9%. Это ещё раз доказывает, что остеосинтез переломов шейки бедренной кости пучком спиц недостаточен для стабильной фиксации и межотломковой компрессии.

Применение аппаратов внешних устройств позволяет оптимизировать репаративную регенерацию костных отломков и сохранить показатели МПКТ в пределах нормативных значений [8].

Предложенной для остеосинтеза проксимального конца бедренной кости стержневой аппарат сопровождается минимальной травматизацией кости, оптимизирует репаративную регенерацию костных отломков. Стабильная фиксация костных отломков обеспечивает раннюю активизацию пациентов, а статическая нагрузка на поврежденную конечности служит профилактикой остеопороза, уменьшает риск развития вторичных осложнений и способствует улучшению качества жизни пациентов.

Таким образом, при остеосинтезе переломов шейки бедренной кости стержневым аппаратом внешней фиксации показатели МПКТ сохраняются в пределах нормативных значений и восстанавливается в 1,12 раза больше, чем при остеосинтезе спицами.

Литература

1. Аллахвердиев А.С., Солдатов Ю. П. Сравнительный анализ результатов лечения больных с переломами шейки бедренной кости с применением монолатерального спице-стержневого устройства собственной конструкции и чрескостных фиксирующих спиц // Саратовский науч.-мед. журн. – 2014. – Тт. 10, №4. – С. 627-635.
2. Батудаева Т.И., Спасова Т.Е., Занданов А.О. Минеральная плотность костной ткани как фактор риска остеопоротических переломов // Сибирский мед. журн. – 2013. – №1. – С. 95-97.
3. Корж Н.А., Романенко К.К., Горидова Л.Д. Репаративная регенерация кости: современный взгляд на проблему. Нарушение регенерации (Сообщение 2) // Ортопед. и травматол. – 2006. – №1. – С. 84-90
4. Лесняк О.М., Норой Л. Аудит состояния проблемы остеопороза в странах Восточной Европы и Центральной Азии // Int. Osteoporosis Found. – 2010-2011 [Электронный ресурс]. — Режим доступа: www.iofbonehealth.org
5. Побел Е.А. Перелом – фактор риска развития и прогрессирования остеопении и остеопороза // Остеопороз и остеопатии. – 2013. – №3. – С. 28-34.
6. Хакимов У.Р. Первичный остеопороз у мужчин (факторы риска и особенности нарушения метаболизма костной ткани): Автореф. дис. … канд. мед. наук. – М., 2019. – 24 с.
7. Хмызов С.А., Тихоненко А.А., Поляков В.Б. Оптимизация фармакотерапии репаративной регенерации костей скелета // Медицина сегодня и завтра. – 2008. – №4. – С. 122-125.
8. Шукуров Э.М. Комплексная диагностика и лечение больных с множественными переломами длинных костей нижних конечностей: Дис. … д-ра мед. наук. – Ташкент, 2020. – 219 с.
9. Davis J.W., Ross P.D., Wasnich R.D. et al. Long-term precision of bone loss rate measurements among postmenopausal women // Calcif. Tissue Int. – 1991. – Vol. 48. – P. 311-318.
10. Kanis J.A. Johnell O., De Laet C. et al. A metaanalysis of previous fracture and subsequent fracture risk // Bone. – 2004. – Vol. 35. – P. 375-382.
11. Kanis J.A., Johnell O., Oden A. et al. A. Risk of hip fracture according to the World Health Organization criteria for osteoporosis and osteopenia // Bone. – 2000. – Vol. 27. – P. 585-590.

ДИНАМИКА МИНЕРАЛЬНОЙ ПЛОТНОСТИ КОСТНОЙ ТКАНИ ПРИ ОСТЕОСИНТЕЗЕ ПЕРЕЛОМОВ ШЕЙКИ БЕДРЕННОЙ КОСТИ СТЕРЖНЕВОМ АППАРАТОМ НАРУЖНОЙ ФИКСАЦИИ И СПИЦАМИ

Салохиддинов Ф.Б., Алиев Х.Э.

Цель: *определение минеральной плотности костной ткани (МПКТ) в динамике при остеосинтезе переломов шейки бедренной кости стержневом аппаратом наружной фиксации и спицами.* ***Материл и методы:*** *под наблюдением были 52 пациента с переломами проксимального конца бедренной кости в возраст 22-92 лет. В контрольной группу вошли 34 пациента, которым был выполнен остеосинтез спицами, основную составили 18 пациентов, у использован остеосинтез разработанным нами стержневым аппаратом наружной фиксации.* ***Результаты:*** *при применении стержневого аппарата число пациентов с нормальными показателями МПКТ через 4 месяца было в 1,12 раза больше, чем в контрольной группе. Благодаря применению стержневого аппарата улучшались процессы репаративной регенерации костных отломков, в более ранние сроки происходило восстановление трудоспособности пациентов.* ***Выводы:*** *при остеосинтезе стержневым аппаратом внешней фиксации переломов шейки бедренной кости показатели МПКТ сохраняется в пределах нормативных значений.*

Ключевые слова: *перелом шейки бедренной кости, минеральная плотность костной ткани, остеосинтез, стержневой аппарат.*

UDC: 616.72-002.77-036.12-071-085

EARLY RHEUMATOID ARTHRITIS: ASSESSMENT OF THE SENSITIVITY AND SPECIFICITY OF 14-3-3H PROTEIN IN BLOOD SERUM

Tashpulatova M., Nabiyeva D.

РАННИЙ РЕВМАТОИДНЫЙ АРТРИТ: ОЦЕНКА ЧУВСТВИТЕЛЬНОСТИ И СПЕЦИФИЧНОСТИ БЕЛКА 14-3-3H В СЫВОРОТКЕ КРОВИ

Ташпулатова М., Набиева Д.

ЭРТА РЕВМАТОИД АРТРИТ: ҚОН ЗАРДОБИДАГИ 14-3-3H ОҚСИЛНИНГ СЕЗУВЧАНЛИГИ ВА СПЕЦИФИКЛИГИНИ БАҲОЛАШ

Ташпўлатова М., Набиева Д.

Tashkent Medical Academy

Цель: *сравнительный анализ результатов определения белка 14-3-3η и циклического цитрулинизированного пептида (АЦЦП) в крови пациентов с ревматоидным артритом (РА), системной красной волчанкой, остеоартрозом (ОА).* ***Материал и методы:*** *у 104 пациентов (98 женщин и 6 мужчин) в возрасте от 19 до 65 лет с достоверным диагнозом РА (длительность заболевания от 1-го до 6 мес.) до лечения и во время наблюдения определяли концентрацию С-реактивного белка, РФ IgM, антитела к АЦЦП и белку 14-3-3η.* ***Результаты:*** *14-3-3η является специфическим маркером РА, который помогает диагностировать РА и его активность, а также может обеспечить более раннюю терапию DMRD для предотвращения повреждения суставов и снижения экономических и личных затрат на РА.* ***Выводы:*** *14-3-3η представляет собой новый биомаркер, связанный с РА, который индуцирует экспрессию множества факторов, опосредующих патогенез РА, и увеличивает диагностические возможности в сочетании с РФ и АЦЦП.*

Ключевые слова: *ранний ревматоидный артрит, диагностика, антитела к циклическому цитрулинизированному пептиду, ревматоидный фактор, белок 14-3-3η (eta).*

Мақсад: *РА, ТҚБ, ОА бўлган беморларнинг қонида 14-3-3 η оқсили ва АЦЦП натижаларини қиёсий таҳлилини ўтказиш.* ***Материал ва усуллар:*** *барча беморларга 104 бемор (98 аёл ва 6 эркак) 19 ёшдан 65 ёшгача РА ташхиси қўйилган беморлар бўлиб (ўртача 42,9 ± 1,5 ёш), касалликнинг давомийлиги 1 ойдан 6 ойгача ташкил қилади). Кузатув давомида стандарт клиник, лаборатория ва инструментал текширув ўтказилди. Беморларнинг ташрифлари ҳар 2 ҳафтада режалаштирилди. Лаборатория текширувига умумий клиник ва биокимёвий қон текшируви, иммунологик қон текшируви: С-реактив оқсил (СРО), РФ IgM, антициклик цитруллинланган пептид (АЦЦП) ва 14-3-3 η оқсил мавжудлиги аниқланди.* ***Натижалар:*** *тадқиқот шуни кўрсатдики, РФнинг диагностик даражаси 65,6%, АЦЦП - 89,3%, 14-3-3 η - эрта РА бўлган беморларнинг 98,2% да аниқланди. РА аниқланган беморларда қуйидаги натижалар олинди: РФ 78,4% да, АЦЦП 96,7% да, 14-3-3 η 99,5% да аниқланди. Эрта ва РАнинг ривожланган даврлари қайд этилган гурухлар (2,85 ± 1,68 дан 2,84 ± 1,89 нг / мл) ўртасида 14-3-3 η ортиш даражаси бўйича сезиларли фарқлар аниқланмади. РА бўлган беморларда ва айниқса эрта РА бўлган беморларда 14-3-3 η оқсили ва ЭЧТ, СРО ва DAS28 даражалари ўртасида сезиларли ижобий корреляция кузатилди. РА бўлган беморларнинг қон зардобидаги 14-3-3 η оқсил даражаси (ўртача 2,75 ± 1,85 нг / мл) назорат гуруҳларидаги ТҚБ ва ОА бўлган беморларга қараганда анча юқори эди [0,08 ± 0,05 нг / мл]. РФ 58,5%, АЦЦП эса 5,1% ТҚБ билан касалланган беморларда аниқланди. ОА қайд этилган беморларда 25,5% РФ, 1,8% да АЦЦП аниқланди. ТҚБ ва ОА бўлган беморларни ўз ичига олган назорат гуруҳидаги беморларда қонда 14-3-3 η оқсил аниқланмади.* ***Хулоса:*** *14-3-3 η - бу РАни эрта ташхислашда РФ ва АЦЦПга қўшимча тарзда касалликни эрта босқичларда аниқлашга ёрдам берадиган усул саналади. 14-3-3 η биомаркерини РА диагностикаси учун эрта маркер сифатида баҳолаш, бу бўғимларнинг қўшимча зарарланишни олдини олиш ва РАнинг иқтисодий харажатларини камайтириш учун ёрдам беради.*

Калит сўзлар: *эрта ревматоид артрит, диагностика, антициклик цитруллинланган пептид, ревматоид омил, 14-3-3η (eta) оқсил.*

Thanks to an earlier and more accurate diagnosis of rheumatoid arthritis (RA), patients can be given earlier access to disease-modifying therapies to maintain joint function and minimize the economic and personal costs of RA. New markers are necessary for the early diagnosis of RA, since seronegativity in both early and established RA remains the main limitation of both antibodies with an anticyclic citrulline peptide (ACCP) and rheumatoid factor (RF). 14-3-3η (eta) protein may be a new biomarker for detecting RA [3].

Judging by the data of clinical studies, the first 6 months of the disease is the time when the effect of basic drugs can be most pronounced and urgent measures are required to suppress RA activity [1]. At this stage, the probability of occurrence of spontaneous and drug-related remissions, which are accompanied by a slowdown in the progression of pathological changes, is especially high. Therefore, the total duration of the early stage is largely determined by the features of clinical symptoms and can significantly increase with effective therapy [4].

At the same time, the variability of clinical symptoms at an early stage of RA can significantly complicate the diagnosis and delay the appointment of adequate therapy. The most typical, but far from universal option for the onset of the disease is symmetric arthritis with damage to the joints of the hands and feet. RA can begin with pronounced general manifestations, such as fatigue, fever, weight loss, which in some cases are several weeks or months ahead of the appearance of classic signs of joint inflammation [6]. Sometimes the disease begins as palindromic rheumatism with recurring episodes of acute synovitis that occur suddenly, subside after 1-2 days and are usually limited to the involvement of one joint. Only 50% of these patients subsequently develop a typical picture of RA [7].

According to leading experts, there is an undoubted relationship between the activity of RA and the rate of its progression [2]. Moreover, the correlation between activity indicators and the development of functional disorders is most pronounced in the first years of the course of the disease. serious structural damage to the joints, which is irreversible and subsequently leads to violations of biomechanics and a significant decrease in the quality of life even with a decrease in activity. it is so important to suppress RA activity most fully and as soon as possible, ideally in the first months after the onset of initial symptoms[5].

The aim of the study was to conduct a comparative analysis of the results of 14-3-3η protein and ACCP in the blood of patients with RA, SLE, OA.

Material and methods

The study included 104 patients (98 women and 6 men) aged 19 to 65 years (mean age 42.9±1.5 years) with a reliable diagnosis of RA, with a disease duration of 1 to 6 months. Of these, 50 patients were with early RA and 54 with established RA. The diagnosis of RA was verified in accordance with the diagnostic criteria of ARA (1987). Patients were mainly with a II degree of disease activity. 45 patients were included in the control group (17 patients with SLE, 28 patients with OA). All demographic, clinical, and serological data (28 disease joint activity score (DAS28) and ESR, CRP, RF, and ACCP were recorded. All patients had 14-3-3η protein and ACCP in serum.

To all patients before treatment and during the observation process, a standard clinical, laboratory and instrumental examination was performed. Patient visits were carried out according to the schedule, with a permissible deviation from it for 2 weeks. The laboratory examination included a general clinical and biochemical blood test, immunological blood test: determination of the concentration of C-reactive protein (CRP), RF IgM, antibodies to the cyclic citrulinated peptide (ACCP) and the total urinalysis. Clinical examination and all of the above tests were performed before treatment and then after 3, 6 and 12 months of therapy.

Results

The study showed that the diagnostic level of the RF was detected in 65.6%, ACCP in 89.3%, 14-3-3η in 98.2% of patients with early RA. In patients with established RA, the following results were obtained: RF in 78.4%, ACCP in 96.7%, 14-3-3 η in 99.5%. There were no significant differences in serum levels of 14-3-3 η between early and established RA groups (2.85±1.68 versus 2.84±1.89 ng/ml). A significant positive correlation was observed between serum 14-3-3η protein levels and ESR, CRP and DAS28 in patients with RA and especially in early RA. The level of 14-3-3η protein in the blood serum of patients with RA (average 2.75±1.85 ng/ml) was significantly higher compared to patients with SLE and OA in the control groups (0.08±0.05 ng/ml). RF was detected in 58.5%, and ACCP in 5.1% of patients with SLE. In patients with OA of the RF, it was detected in 25.5%, ACCP – in 1.8%. 14-3-3 η protein in the blood was not detected in patients in the control group, which included patients with SLE and OA.

Decisions

The study showed that protein levels were higher in people with early and established RA compared with patients with SLE and OA in the control groups. This means that a biomarker can help distinguish patients with RA from people with other autoimmune diseases. Thus, the determination of protein 14-3-3η has a high level of sensitivity and specificity and is of great importance as a serological marker for early PA.

Conclusions

We can conclude that 14-3-3η is a specific marker of RA, which helps diagnose RA and its activity with complements of both the RF and ACCP. And also, to continuously evaluate the diagnostic utility of the 14-3-3η biomarker as an early marker for diagnosing RA, which can provide earlier therapy with DMRD to prevent joint damage and reduce the economic and personal costs of RA.

References

1. Kilani R.T., Maksimovich V.P., Aitken A.G., Boire Saint-Pierre Yu. Identification of high levels of 2 specific isoforms of 14-3-3 proteins in synovial fluid in patients with joint inflammation // J. Rheumatol. – 2017. – Vol. 34, №8. – P. 1650-1657.
2. Mahold K.P., Stamm T.A., Eberl G.J. et al. More recent arthritis - clinical, laboratory and radiological data during the first year of the disease // J. Rheumatol. – 2014. – Vol. 29, №11. – P. 2278-2287.
3. Marotta A., Bikerk V., Siminovich K.A. et al. Extracellular 14-3-3: pathogenic factor of early rheumatoid arthritis // Arthrit. Rheumat. – 2015. – Vol. 63 (An. 10). – P. 378.
4. Maximovich V.P., Landewe R, van der Heide D. et al. Serum 14-3-3η: biomarker of rheumatoid arthritis (ACR / ARHP abstract S358) // Arthrit. Rheumat. – 2017. – Vol. 73 (An. 10). – P. 358.
5. Maximovich V.P., van der Heide D.M., Allaart K.F. et al. 14-3-3eta - new mediator associated with the pathogenesis of rheumatoid arthritis and joint damage // Arthrit. Res. Ther. – 2015. – Vol. 16, №2. – P. 99.
6. Nasonov E.L. Difficulties in early diagnosis and treatment of rheumatoid arthritis // General issues of rheumatology, related disciplines and organization of rheumatological service. – M., 2017. – P. 3.
7. Tashpulatova M.M., Nabiyeva D.A., Sagatova D.R., Askarov N.A. 14-3-3 (eta) protein as a new biomarker in rheumatoid arthritis // Int. J. Adv. Sci. Techn. – 2020. – Vol. 29, №5. – P. 1871-1877.

EARLY RHEUMATOID ARTHRITIS: ASSESSMENT OF THE SENSITIVITY AND SPECIFICITY OF 14-3-3H PROTEIN IN BLOOD SERUM

Tashpulatova M., Nabiyeva D.

Objective: *Comparative analysis of the results of the determination of 14-3-3η protein and cyclic citrulinated peptide (ACCP) in the blood of patients with rheumatoid arthritis (RA), systemic lupus erythematosus, OA.* ***Material and methods:*** *In 104 patients (98 women and 6 men) aged 19 to 65 years with a reliable diagnosis of RA (disease duration from 1 to 6 months), the concentration of C-reactive protein was determined before treatment and during follow-up (CRP), RF IgM, antibodies to ACCP and 14-3-3η protein.* ***Results:*** *14-3-3η is a specific marker of RA that helps diagnose RA and its activity, and may provide earlier DMRD therapy to prevent joint damage and reduce the economic and personal costs of RA.* ***Conclusions:*** *14-3-3η is a new biomarker associated with RA, which induces the expression of many factors mediating the pathogenesis of RA and increases diagnostic capabilities in combination with RF and ACCP.*

Key words: *early rheumatoid arthritis, diagnosis, antibodies to cyclic citrulinated peptide, rheumatoid factor, 14-3-3η protein (eta).*

УДК: 617.55-007.4-089.168.1-001.4-06-089.844

ИННОВАЦИОННЫЙ ПОДХОД К СНИЖЕНИЮ ЧАСТОТЫ ПОСЛЕОПЕРАЦИОННЫХ РАНЕВЫХ ОСЛОЖНЕНИЙ ПРИ АЛЛОГЕРНИОПЛАСТИКЕ ВЕНТРАЛЬНЫХ ГРЫЖ

Турсуметов А.А., Ахмедов А.И., Жафаров Х.М.

VENTRAL CHURRA ALLOGERNIYOPLASTIKASIDA OPERATSIYADAN KEYINGI JAROHATLAR ASORATLARINI KAMAYTIRISHGA INNOVATSION YONDASHUV

Tursumetov A.A., Ahmedov A.I., Jafarov X.M.

AN INNOVATIVE APPROACH TO REDUCE THE INCIDENCE OF POSTOPERATIVE WOUND COMPLICATIONS IN ALLOHERNIOPLASTY OF VENTRAL HERNIAS

Tursumetov A.A., Akhmedov A.I., Jafarov Kh.M.

Ташкентский педиатрический медицинский институт

Maqsad: *ventral churra allogernioplastikasida asoratlarni kamaytirish usullarini topish.* ***Material va usullar:*** *ventral churra bilan og'rigan bemorlarda an'anaviy alloplastika polipropilen (PP) to'r bilan (nazorat guruh – 67 bemor), PP to'r yordamida gemogubka bilan ishlov berilgandan so'ng (1-asosiy guruh - 61 bemor), PP to'rni gemogubkani antiseptik miramistin bilan kombinatsiyalangan holda amalga oshirildi (1-asosiy guruh - 43 bemor).* ***Natijalar:*** *mahalliy "Gemogubka" kollageni gemo- va limfostazning samarali vositasi bo'lib, yuqori yopishqoq xususiyatlarga ega va ishonchli gemostazni ta'minlaydi. Operatsiyadan keyingi churralar allogerniyoplastikasida gemostaz maqsadida elektrokogulyatsiyadan foydalanishni keskin cheklash kerak.* ***Xulosa:*** *ishlab chiqilgan chora-tadbirlar to'plami operatsiyadan keyingi asoratlar sonini va bemorlarning kasalxonada bo'lish muddatini kamaytirishga imkon berdi.*

Kalit so'zlar: *ventral churra, allogerniyoplastika, operatsiyadan keyingi yaraning asoratlari, "Gemogubka" kollageni.*

Objective: *To find ways to reduce the incidence of complications in allohernioplasty of ventral hernias.* ***Material and methods:*** *In patients with ventral hernias, traditional alloplasty was performed using a polypropylene (PP) mesh, PP mesh after processing it with a hemogonge (2nd main group - 43 bx), after treatment of the PP mesh with a hemogub in combination with an antiseptic miramistin.* ***Results:*** *The domestic drug "Hemogubka" collagen is an effective means of hemo- and lymphostasis, has high adhesive characteristics and provides reliable hemostasis. In allohernioplasty of incisional hernias, it is necessary to sharply limit the use of electrocoagulation for the purpose of hemostasis.* ***Conclusions:*** *The developed set of measures made it possible to reduce the incidence of postoperative complications and the length of stay of patients in the hospital.*

Key words: *ventral hernias, allohernioplasty, postoperative wound complications, domestic preparation "Hemogubka" collagen.*

В клинической практике наиболее часто используется надапоневротический метод фиксации эндопротеза onlay, оправданный тс позиций биомеханики, так как наиболее прочными мягкими тканями передней брюшной стенки являются передние листки влагалищ прямых мышц, к которым фиксируется эндопротез [3].

Главным недостатком onlay-фиксации полипропиленового (ПП) эндопротеза является необходимость в широкой отслойке подкожно-жировой клетчатки с кожными покровами от апоневротических тканей. При этом происходит повреждение лимфатических и кровеносных сосудов, что в ряде случаев вызывает обильную раневую экссудацию. Кроме того, фиксация полипропилена провоцирует асептическое воспаление, которое в ряде случаев заканчивается формированием серомы с последующим нагноением [1,6,7]. По данным Б.Ш. Гогия и соавт. [2], которые проследили отдаленные результаты хирургического лечения грыжи у 243 пациентов с различными осложнениями со стороны раны, рецидив грыжи возник у 77,9% больных после нагноения раны и у 70,7% больных, перенесших гематомы и серомы.

Тем не менее, наиболее частым видом пластики послеоперационных грыж остается надапоневротический [3,4].

Цель исследования

Поиск путей снижения частоты осложнений при аллогерниопластике вентральных грыж.

Материал и методы

Клинические исследования выполнялись в хирургической клинике ТашПМИ в течение 2010-2020 гг. 67 пациентов, составивших контрольную группу, оперированы по поводу послеоперационных грыж передней брюшной стенки. Использована легкая полипропиленовая сетка (Эсфил легкий, поверхностная плотность – 38 г/м^2, диаметр мононити – 0,09 мм, толщина 0,3-0,4 мм, размер пор – 1,5 мм, объемная пористость 85-90%) с фиксацией ее на переднюю брюшную стенку в позиции onlay. Сетки фиксировались полипропиленовой не рассасывающейся мононитью 2/0. Для профилактики сером и гнойно-воспалительных раневых осложнений мы впервые применили новый отечественный биодеградируемый препарат местный гемостатик «Гемогубка» коллагеновая (ГемГ разработанный в Научно-исследовательском центре химии и физики полимеров АН РУз и ГУ «РСНПЦХ им. акад. В. Вахидова» [5].

61 больной, включенный в 1-ю основную группу, также оперирован с использованием ПП сетки (Эсфил легкий, удельный вес – 38 г/м², размер пор – 1,5 мм, монофиламентная сетка, диаметр мононити – 0,09 мм), покрытой ГемГ, в позиции onlay.

43 пациентам 2-й основной группы аллогерниопластика (Эсфил легкий), произведена в первично инфицированных тканях, в которых источником инфекции были лигатурные свищи и воспалительные инфильтраты, возникшие после ранее выполненных операций. При пластике грыжевых ворот полипропиленовую сетку после ее фиксации обрабатывали ГемГ в комбинации с антибиотиком широкого спектра действия мирамистином.

Результаты

Группы больных были сопоставимы по характеру выполненных операций, локализации и величине грыжевого дефекта, возрасту и полу и другим показателям группы были идентичными.

Характеристика пациентов по полу и возрасту представлена в таблице 1.

Таблица 1

Распределение пациентов по полу, абс. (%)

Пол	1-я основная группа, n=61	2-я основная группа, n=43	Контрольная группа, n=67
Мужчины	34 (55,7±6,4)	23 (53,5±7,7)	41 (61,2±6,0)
Женщины	27 (44,3±6,4)	20 (46,5±7,7)	26 (38,8±6,0)
Всего	61 (35,7±3,7)	43 (25,1±3,8)	67 (39,2±3,70)

В таблице 2 представлено распределение пациентов по сопутствующей патологии. Как видно из таблицы, почти 81% больных имели те или иные сопутствующие заболевания, среди которых чаще встречались сердечно-сосудистые заболевания, заболевания органов дыхания и сахарный диабет, а также ожирение. Они являются факторами риска и могут стать причиной послеоперационных системных осложнений.

Таблица 2

Распределение пациентов в зависимости от сопутствующей патологии, абс. (%)

Сопутствующая патология	1-я основная группа, n=61	2-я основная группа, n=43	Контрольная группа, n=67
Ишемическая болезнь сердца	16 (26,2±5,7)	9 (20,9±6,3)	15 (22,4±5,1)
Гипертоническая болезнь	12 (19,7±5,1)	7 (16,3±5,7)	14 (20,9±5,0)
Инфаркт миокарда в анамнезе	3 (4,9±2,8)	1 (2,3±2,3)	3 (4,5±2,6)
Хрон. обструкт. бол. легких	6 (9,8±3,8)	5 (11,6±4,9)	8 (11,9±4,0)
Ожирение	8 (13,1±4,4)	6 (14,0±5,4)	13 (19,4±4,9)
Сахарный диабет	5 (8,2±3,5)	4 (9,3±4,5)	5 (7,5±3,2)
Болезни органов пищеварения	3 (4,9±2,8)	5 (11,6±4,9)	4 (6,0±2,9)
Острые нарушения мозгового кровообращения в анамнезе	1 (1,6±1,6)	-	1 (1,5±1,5)
Хронический пиелонефрит	2 (3,3±2,3)	4 (9,3±4,5)	1 (1,5±1,5)
Всего пациентов с сопутствующей патологией	56 (91,8±3,5)	41 (95,3±3,3)	64 (95,5±2,6)
Всего пациентов без сопутствующей патологии	5 (8,2±3,5)	2 (4,7±3,3)	3 (4,5±2,6)
Всего	61 (35,7±3,7)	43 (25,1±3,3)	67 (39,2±3,7)

Мы использовали классификацию J.P. Chevrel и A.M. Rath (1999) [8], которые выделяют послеоперационные грыжи брюшной стенки по локализации, размеру грыжевых ворот и частоте рецидива после первичного оперативного вмешательства (табл. 3).

Таблица 3

Распределение пациентов в зависимости от локализации грыжевого дефекта по классификации J.P. Chevrel и A.M. Rath, абс. (%)

Признак	1-я основная группа, n=61	2-я основная группа, n=43	Контрольная группа, n=67
M1	40 (65,6±6,1)	28 (65,1±7,4)	41 (61,2±6,0)
M2	11 (18,0±5,0)	9 (20,9±6,3)	18 (26,9±5,5)
M3	6 (9,8±3,8)	5 (11,6±4,9)	5 (7,5±3,2)
M4	3 (4,9±2,8)	1 (2,3±2,3)	1 (1,5±1,5)
L3	1 (1,6±1,6)	-	2 (3,0±2,1)
Всего	61 (35,7±3,7)	43 (25,1±3,3)	67 (39,2±3,7)

В таблице 4 представлено распределение больных по величине грыжевого дефекта. Как видно из таблицы, большинство пациентов были с грыжевыми дефектами W2 и W3.

В таблице 5 представлено распределение пациентов по локализации грыж.

Таблица 4

Распределение пациентов в зависимости от величины грыжевого дефекта по классификации J.P. Chevrel и A.M. Rath, абс. (%)

Признак	1-я основная группа, n=61	2-я основная группа, n=43	Контрольная группа, n=67
W1 (до 5 см)	6 (9,8±3,8)	4 (9,3±4,5)	7 (10,4±3,8)
W2 (5-10 см)	31 (50,8±6,5)	26 (60,5±7,5)	37 (55,2±6,1)
W3 (10-15 см)	18 (29,5±5,9)	11 (25,6±6,7)	16 (23,9±5,2)
W4 (>15 см)	6 (9,8±3,8)	2 (4,7±3,3)	7 (10,4±3,8)
Всего	61 (100)	43 (100)	67 (100)

Таблица 5

Распределение пациентов в зависимости от локализации грыжи по классификации J.P. Chevrel и A.M. Rath, абс. (%)

Признак	1-я основная группа, n=61	2-я основная группа, n=43	Контрольная группа, n=67
M (срединные)	60 (98,4±1,6)	43 (100±0,0)	65 (97,0±2,1)
L (боковые)	1 (1,6±1,6)	-	2 (3,0±2,1)
M+L (сочетание)	-	-	-
Всего	61 (100)	43 (100)	67 (100)

У всех пациентов группы сравнения после применения полипропиленовой сетки в позиции onlay наблюдалось отхождение серозно-геморрагического экссудата, особенно при пластике больших послеоперационных грыж. У 23 (%) больных этой группы сроки дренирования в связи с продолжающимся выделением экссудата в объеме более 30-40 мл в сутки превышали 4 суток (табл. 6). В 1-е сутки после операции дренажная трубка была удалена у 53,33% больных 1-й основной группы, на 2-е сутки – у 11 (36,66%), на 3-и сутки – у 3 (10%). Во 2-й основной группе в 1-е сутки дренажная трубка была удалена у 10 (41,66%) больных, на 2-е сутки – у 12 (50%), на 3-и сутки – у 2 (8,33%). Средние сроки дренирования раны у пациентов основных групп составили соответственно 1,78±0,46 и 2,14±0,18 суток, а в группе сравнения – 3,86±0,28 суток. Следует отметить, что у 24 больных 1-й основной и у 24 – 2-й основной группы послеоперационная рана не дренирована, и осложнений, связанных с отказом от дренирования, не было.

Таблица 6

Распределение пациентов в зависимости от сроков дренирования раны, абс. (%)

Показатель	1-я основная группа, n=61	2-я основная группа, n=43	Контрольная группа, n=67
Число пациентов	37 (60,7±6,3)[в]	30 (69,8±7,1)[б]	65 (97,0±2,1)[а]
Сроки дренирования, день	1,57±0,11[в]	2,10±0,14[в]	4,12±0,29
Сроки дренирования, день			
1-й, %	20 (32,8±6,1)[в]	7 (16,3±5,7)[а]	-
2-й, %	13 (21,3±5,3)[а]	13 (30,2±7,1)	25 (37,3±6,0)
3-й, %	4 (6,6±3,2)[б]	10 (23,3±6,5)	18 (26,9±5,5)
4-й и более, %	-	-	22 (32,8±5,8)

Примечание. а – p<0,05; б – p<0,01; в – p<0,001 по сравнению с контролем. У 24 больных 1-й и у 13 больных 2-й основной группы послеоперационная рана не дренирована.

При изучении динамики образования раневого экссудата нами установлено, что у больных основных групп этот показатель был статистически значимо (p=0,007) меньше, чем в контрольной группе, особенно на 2-4-е сутки. У пациентов контрольной группы максимальный объем экссудата составлял 131,3±8,7 мл, а в основных группах – соответственно 56,1±6,8 и 53,1±6,8 мл. Следует отметить, что наибольшая продукция экссудата в течение раневого процесса у больных основных групп отмечалась ко 2-м суткам после операции, а в дальнейшем наблюдалось ее снижению, тогда как у больных контроль-

ной группы пик объемов выделяющегося по дренажам экссудата приходился на 2-4-е сутки. В более ранние сроки в основной группе геморрагический компонент экссудации сменяется серозно-геморрагическим и серозным, что указывает на более интенсивные репаративные процессы в области пластики. С целью объективизации исследования и контроля за адекватностью дренирования области имплантации пациентам производилось ультразвуковые исследования передней брюшной стенки в зоне имплантации на 2-5-е сутки.

В таблице 7 представлены данные о продолжительности дренирования послеоперационной раны у наблюдаемых больных. В 1-й основной группе длительность дренирования составляла 1,78±0,46 суток, во 2-й – 2,14±0,18 суток. Относительно длительное дренирование во 2-й основной группе мы связываем с тем, что операции выполнялись в условиях инфицирования. Учитывая эти обстоятельства, в ряде случаев дренажные трубки удалялись на 3-и сутки, а у 1 пациента дренаж был удален на 4-е сутки. Основанием для удаления дренажа служили уменьшение объема экссудации ниже 30 мл и результаты контрольно-динамического УЗИ зоны операции.

На рисунке показана продолжительность серозной экссудации у пациентов основных групп и группы сравнения.

Таблица 7

Объём раневого отделяемого у наблюдаемых больных, мл

Объём экссудата по срокам исследования, сут	Контрольная группа, n=67	1-я основная группа, n=37	2-я основная группа, n=30
1-е	131,3±3,7 (n=67)	56,1±2,9* (n=37)	53,1±2,6* (n=30)
2-е	148,4±5,1 (n=56)	44,3±2,7* (n=17)	50,1±2,2* (n=16)
3-и	153,1±5,6 (n=27)	30,1±1,8* (n=6)	30,0±1,7* (n=3)
4-е	87,3±8,3 (n=7)	-	-
5-е	39,4±3,6 (n=2)	-	-
6-е	30,4±2,4* (n=1)	-	-

Примечание. * – p<0,001 по сравнению с контролем. У 24 больных 1-й основной и у 13 2-й основной группы послеоперационная рана не дренирована.

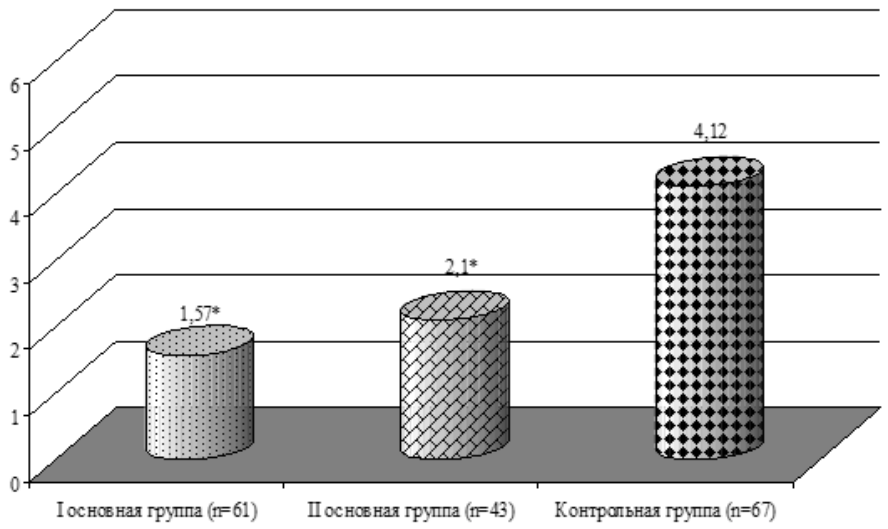

Рисунок. Продолжительность серозной экссудации у пациентов основных групп и группы сравнения. Примечание. * – p<0,001 по сравнению с контролем.

В ряде случаев в группе сравнения отхождение серозного отделяемого затягивалось, и не наблюдалось тенденции к снижению объема. Инфильтративные изменения в послеоперационной ране отсутствовали.

В 1-й основной группе продолжительность серозной экссудации составила 1,78±0,46 дня, во 2-й основной – 2,14±0,18 дня. Как видно из таблицы 4.9, в контрольной группе продолжительность серозной экссудации превышал таковую в основных группах соответственно более чем в 2 и 2,5 раза.

У 9 больных 1-й основной и у 7 – 2-й основной группы, то есть у 16 пациентов, послеоперационная рана не дренирована. Согласно с классификацией J.P. Chavrel и A.M. Rath (1999) у 9 пациентов грыжи были средних размеров (W_2), у 7 – больших размеров (W_3). У 15 пациентов грыжевой дефект локализовался по срединной линии M, у 1 – в правой подвздошной области (L). Пациентам с 1-х суток выполнялось контрольно-динамическое УЗИ послеоперационной раны на наличие скоплений жидкости в подкожной клетчатке, в области аллотрансплантата. У 1 пациента на 3-и сутки при ультразвуковом

исследовании обнаружена серома в виде полостного образования однородной структуры небольших размеров (3х2 см), которая рассосалась без дополнительных вмешательств.

Разработанные нами меры профилактики послеоперационных раневых осложнений аллогерниопластики описаны ниже.

Меры профилактики раневых осложнений аллогерниопластики были направлены на устранение причин осложнений: 1) тщательный гемо- и лимфостаз; 2) профилактика образования серомы; 3) тщательная ликвидация мертвых зон в области пластики грыжевых ворот (между апоневрозом и мышцами, сеткой); 4) используя ГемГ, добиться герметизации пор сетки легкой сетки, т.к. в поры проникают бактерии, диаметр которых 0,6-1,5 мкм, а первые часы и сутки в зоне операции клеток, отвечающих за местный иммунитет, как правило, не бывают; 5) обработка сетки смесью ГемГ и антибиотиком широкого спектра действия направлена на борьбу с инфекцией в области операционной раны и с имплантационной инфекцией, т.к. антибактериальные свойства мирамистина сохраняются до полного рассасывания ГемГ.

Данные о местных осложнениях у пациентов, оперированных с использованием ПП сетки, представлены в таблице 8. Чаще всего наблюдались серомы и инфильтраты. Гематомы послеоперационных ран связаны с техникой и неизбежной травматичностью операции, поэтому, наряду с «щадящей техникой» вмешательства, необходимо применять различные методы местного гемостаза. Инфильтраты в области ран при эндопротезировании в большинстве случаев связаны с закономерной реакцией организма на инородное тело.

С целью уменьшения количества инородного материала мы применяли легкий сетчатый эндопротез «Эсфил» и для их покрытия ГемГ, который значительно уменьшает реакцию тканей к эндопротезу. Данный феномен в литературе называют «мимикрией», когда ткани организма не узнают инородное тело, покрытое инертным композитным материалом. Следует отметить, что препарат ГемГ представляет собой порошок. После окончания аллопластики грыжевых ворот в позиции onlay порошком покрываются вся поверхность сетки и края операционной раны, при этом мгновенно происходит остановка гемо- и лимфореи, а поры сетки заполняются порошком препарата. В течение 3-5 минут порошок принимает гелеобразную консистенцию, мертвые зоны в области пластики ликвидируются, сетка приклеивается на апоневроз и мышцы. Дополнительный гемостаз с использованием электрокоагуляции мы применяли только при наличии кровотечения из относительно крупных сосудов. При этом проводили локальную и щадящую коагуляцию.

Учитывая, что одной из причин образования серомы является широкое отделение кожи с подкожной жировой клетчаткой, как правило, на протяжении 5 см, мы в случаях хорошо развитого мышечно-апоневротического комплекса мобилизацию кожи и подкожной клетчатки выполняли до 3-4 см. Это обеспечивало уменьшение объема инородного тела, т.е. сетки и площади отслоения подкожной жировой клетчатки. Кроме того, с помощью вертикальных П-образных швов подкожную клетчатку фиксировали к протезу и дну раны. Таким образом, применение ГемГ, а также ушивание раны П-образными швами позволили нам в ряде случаев отказаться от дренирования раны. Эти меры способствовали уменьшению образования серомы, т.е. предиктора нагноения послеоперационных ран, и улучшению результатов лечения.

В 2-ю основную группу были включены пациенты с отягощенным анамнезом в плане наличие очагов инфекции или дремлющей инфекции в области грыжевого дефекта. В этой группе мы использовали те же подходы, что и в 1-й основной группе, а также учитывая вероятность инфицирования в области хирургического вмешательства, непосредственно перед операцией ex tempore готовили смесь, состоящую из ГемГ и антибиотика мирамистина (2 г). Следует отметить, что комбинация ГемГ и антибиотика мирамистина заполняет поры сетки, и таким образом, обеспечивала пролонгированное антибактериальное действие сетки в процессе биодеградации ГемГ (период биодеградации ГемГ – 14 сут). Послеоперационную рану у больных 2-й основной группы с целью ликвидации мертвого пространства ушивали так же, как в 1-й основной группе.

В таблице 8 представлены данные о частоте и характере послеоперационных раневых осложнений у наблюдаемых больных.

Таблица 8

Частота и характер послеоперационных раневых осложнений у больных с послеоперационными вентральными грыжами

Послеоперационные осложнения	1-я основная группа, n=61	2-я основная группа, n=43	Контрольная группа, n=67
Серома	3 (4,9±2,8)[а]	3 (7,0±3,9)	10 (14,9±4,4)
Гематома	1 (1,6±1,6)	-	4 (6,0±2,9)
Инфильтрат	4 (6,6±3,2)	1 (2,3±2,3)	3 (4,5±2,6)
Нагноение раны	-	-	4 (6,0±2,9)
Лигатурные свищи	-	-	1 (1,5±1,5)
Краевой некроз кожи	-	-	2 (3,0±2,1)
Всего	8 (13,1±4,4)[б]	4 (9,3±4,5)[б]	24 (35,8±5,9)

Примечание. а – p<0,05; б – p<0, по сравнению с контролем.

Из таблицы 8 видно, что в группе сравнения осложнения протезной герниопластики наблюдались у 24 (35,8%) пациентов, при этом чаще наблюдалось длительное отхождение серомы (14,92%). Образование гематомы в области имплантации сетчатого имплантата наблюдалось у 4 больных, страдающих ожирением II и III степени (ИМТ 25-40 кг/м), у 2 из них с большой, а у 1 с гигантской многокамерной послеоперационной грыжей. В какой-то степени они были связаны с техникой и неизбежной травматичностью операции, возможно, с применением электрокоагуляции для гемостаза. Во всех случаях гематомы были дренированы через операционную рану. Нагноение раны наблюдалось у 4 (6%) пациентов, причем 2 из них имели избыточную массу тела, а 2 страдали сахарным диабетом. Раны велись по общим принципам лечения гнойных ран, исход был удовлетворительным. Инфильтрат послеоперационной раны наблюдался у 3 (4,47%) пациентов. Это осложнение связано с закономерной реакцией организма на инородное тело, травматичностью операции, а также с использованием электрокоагуляции с целью гемостаза на обширной зоне.

Краевой некроз кожи имел место у 2 (3%) пациентов с избыточной массой тела и сахарным инсулинозависимым диабетом, что потребовало последующего пластического закрытия дефекта кожи с удовлетворительным эффектом. У 1 (1,5%) пациента образовался лигатурный свищ, исходящий из нитки, наложенной на подкожную клетчатку в нижнем отделе раны. Лигатура удалена, раневой канал санирован антисептиком, пациент выписан на амбулаторное лечение. Сформировавшаяся у 10 (14,92%) больных серома потребовала санационных пункций под контролем УЗИ. Нагноений ран не наблюдалось, никому не потребовалось также удаления сетчатого имплантата. Летальных исходов не было.

У больных основной группы частота и характер раневых осложнений представлены следующим образом: в 1-й и 2-й группах серома наблюдалась соответственно у 2 пациентов в каждой группе (4,08 и 5,7%), в контрольной – в 14,9% случаев. Таким образом, серома, которая является одним из основных предикторов гнойно-воспалительных раневых осложнений при аллогерниопластики, в контрольной группе встречалась более чем в 2,5 раза чаще, чем в основных группах. Гематомы в 1-й основной группе наблюдалась на начальных этапах применения ГемГ, т.е. это осложнение было связано с техническими погрешностями и немало важный фактор – пациенты страдали ожирением II и III степени.

Как видно из таблицы 8, в контрольной группе нагноение раны отмечалось у 4 (6%) пациентов, в основной группе случаев нагноения ран не было. Высокий процент нагноения послеоперационной раны в контрольной группе мы связываем с применением для гемостаза электрокоагуляции, вызывающей некроз подкожной клетчатки, а в ряде случаев и мышц, который становится питательной средой для инфекции. Поэтому у пациентов этой группы в послеоперационном периоде наблюдается относительно длительная гипертермия после операции.

По нашему мнению, значительное уменьшение частоты сером в области пластики грыжевых ворот обусловлено применением разработанного нами способа профилактики образования сером путем использования ГемГ. В структуре послеоперационных раневых осложнений ведущее место занимают серомы, инфильтраты, гематомы и нагноение раны. В группе сравнения с достоверной разницей (X^2=5,167; p=0,023) преобладали пациенты с инфекционным характером осложнений.

Таким образом, отечественный препарат «Гемогубка» коллагеновая является эффективным средством гемо- и лимфостаза, обладает высокими адгезивными характеристиками и обеспечивает надежный гемостаз. При аллогерниопластике послеоперационных грыж необходимо резко ограничить применение электрокоагуляции с целью гемостаза. Применение нового отечественного препарата, местного гемостатика «Гемогубка» коллагеновая при аллогерниопластике больших вентральных грыжах является эффективным в качестве средства профилактики сером, гематом, снижения раневого отделяемого и гнойных осложнений.

Разработанный нами комплекс мероприятий позволил снизить частоту послеоперационных осложнений, сроки пребывания больных в стационаре в 1-й основной группе до 5,9±1,74 койко-дня, во 2-й основной группе – до 6,1±2,12 койко-дня, а в контрольной группе этот показатель составил 11,3±3,47 койко-дня.

Литература

1. Ануров М.В. Влияние структурных и механических свойств сетчатых эндопротезов на эффективность пластики грыжевых дефектов передней брюшной стенки: Автореф. дис. … канд. мед. наук. – М., 2014.

2. Гогия Б.Ш., Чекмарева И.А., Паклина О.В. и др. Морфофункциональные аспекты рецидива послеоперационных вентральных грыж // Хирургия. – 2016. – №12. – С. 55-60.

3. Мелоян А.К., Богданович В.Б., Надыров Э.А. Выбор способа диссекции тканей при аллогерниопластике послеоперационных вентральных грыж методом onlay // Новости хирургии. – 2016. – Т. 16, №3. – С. 53-60.

4. Паршиков В.В. К вопросу о возможности применения ультралегких титансодержащих сетчатых эндопротезов для пластики брюшной стенки в условиях инфицирования (экспериментальное исследование) // Хирургия. Журн. им. Н.И. Пирогова. – 2016. – №11. – С. 64-70.

5. Садыков Р.А., Исмаилов Б.А., Ким О.В. Новое пленочное покрытие из производных целлюлозы для местного гемостаза // Новости хирургии. – 2019. – Т. 27, №3. – С. 256-263.

6. Суковатых Б.С., Валуйская Н.М., Пашков В.М. и др. Показания и выбор технологии протезирования брюшной стенки для профилактики и лечения послеоперационных вентральных грыж // Бюл. сибирской медицины. – 2016. – №1 (15). – С. 89-97.

7. Черкасов М.Ф., Хиндикайнен А.Ю., Помазков А.А., Сулима В.И. Экспериментальное обоснование способа профилактики послеоперационных раневых осложнений герниопластики // Соврем. пробл. науки и образования. – 2017. – №3. – С. 17-23.

8. Chevrel J.P., Rath A.M. Polyester mesh for incisional hernia repair// Incisional hernia. – Berlin; Hiedelberg, 1999. – P. 327-330.

ИННОВАЦИОННЫЙ ПОДХОД К СНИЖЕНИЮ ЧАСТОТЫ ПОСЛЕОПЕРАЦИОННЫХ РАНЕВЫХ ОСЛОЖНЕНИЙ ПРИ АЛЛОГЕРНИОПЛАСТИКЕ ВЕНТРАЛЬНЫХ ГРЫЖ

Турсуметов А.А., Ахмедов А.И., Жафаров Х.М.

Цель: *поиск путей снижения частоты осложнений при аллогерниопластике вентральных грыж.* ***Материал и методы:*** *у больных с вентральными грыжами традиционная аллопластика выполнялась с использованием полипропиленовой (ПП) сетки, ПП сетки после обработки ее гемогубкой (2-я осн. гр. – 43 б-х), после обработки ПП сетки гемогубкой в комбинации с антисептиком мирамистином.* ***Результаты:*** *отечественный препарат «Гемогубка» коллагеновая является эффективным средством гемо- и лимфостаза, обладает высокими адгезивными характеристиками и обеспечивает надежный гемостаз. При аллогерниопластике послеоперационных грыж необходимо резко ограничить применение электрокоагуляции с целью гемостаза.* ***Выводы:*** *разработанный комплекс мероприятий позволил снизить частоту послеоперационных осложнений и сроки пребывания больных в стационаре.*

Ключевые слова: *вентральные грыжи, аллогерниопластика, послеоперационные раневые осложнения, отечественный препарат «Гемогубка» коллагеновая.*

УДК: 616-091.612-017.1-616.24-007

ОНАЛАР ЎЛИМИДА ЎТКИР ВИРУСЛИ РЕСПИРАТОР ИНФЕКЦИЯЛАРНИНГ ПАТОЛОГИК АНАТОМИЯСИНИ СТАТИСТИК ТАҲЛИЛИ

Турсунов Х.З., Бобоев Х.Н., Алланазаров И.М., Шарипова Б.Э.

МЕСТО ОСТРЫХ ВИРУСНЫХ РЕСПИРАТОРНЫХ ИНФЕКЦИЙ В СТРУКТУРЕ МАТЕРИНСКОЙ СМЕРТНОСТИ ВСЛЕДСТВИЕ ЭКСТРАГЕНИТАЛЬНЫХ ЗАБОЛЕВАНИЙ

Турсунов Х.З., Бобоев Х.Н., Алланазаров И.М., Шарипова Б.Э.

THE PLACE OF ACUTE VIRAL RESPIRATORY INFECTIONS IN THE STRUCTURE OF MATERNAL MORTALITY DUE TO EXTRAGENITAL DISEASES

Tursunov Kh.Z., Boboev Kh.N., Allanazarov I.M., Sharipova B.E.,

Тошкент тиббиёт академияси

Цель: *изучение места острых вирусных респираторных инфекций в структуре материнской смертности вследствие экстрагенитальных заболеваний.* ***Материал и методы:*** *ретроспективный анализ результатов аутопсии 51 беременной женщины, родившей и умершей вследствие различных причин, целью изучения нозологического профиля экстрагенитальных заболеваний как основной причины материнской смертности. Вскрытие производилось по методу Шора. Для гистологического исследования брали все внутренние органы, фрагменты которых фиксировали при комнатной температуре в течение 24-48 часов в 10% нейтральном формалине.* ***Результаты:*** *ОРВИ послужила причиной смерти 7 женщин (13,7%), у 5 из них это были 1-е роды, у 2 – 2-е. У женщин были пороки сердца: у 1 врожденный и у 1 приобретенный (ревматический).* ***Вывод:*** *наиболее частыми причинами смерти от экстрагенитальных заболеваний были инфекционные заболевания (25,5%) и сердечно-сосудистые заболевания (3,9%). Наиболее распространенными возбудителями ОРВИ были вирус парагриппа, грипп А и РС-вирусы.*

Ключевые слова: *патологическая анатомия, острые респираторные вирусные инфекции, материнская смертность, экстрагенитальные заболевания.*

Objective: *to study the place of acute viral respiratory infections in the structure of maternal mortality due to extragenital diseases.* ***Material and Methods:*** *a retrospective analysis of the autopsy results of 51 pregnant women who gave birth and died due to various reasons, in order to study the nosological profile of extragenital diseases as the main cause of maternal mortality. The autopsy was performed using the Shore method. For histological examination, all internal organs were taken, fragments of which were fixed at room temperature for 24-48 hours in 10% neutral formalin.* ***Results:*** *ARVI caused the death of 7 women (13.7%), in 5 of them it was the first birth, in 2 - the second. The women had heart defects: 1 had congenital and 1 acquired (rheumatic).* ***Conclusion:*** *the most common causes of death from extragenital diseases were infectious diseases (25.5%) and cardiovascular diseases (3.9%). The most common causative agents of ARVI were parainfluenza virus, influenza A and RS viruses.*

Key words: *pathological anatomy, acute respiratory viral infections, maternal mortality, extragenital diseases.*

Минтақадаги оналар ўлими (ОЎ) ва унинг 100.000 тирик туғилишлар бўйича аниқланадиган халқаро кўрсаткичи (ОЎС), акушерлик ҳолати ва соғлиқни сақлашнинг умумий даражасининг объектив далилидир. 2000 йил сентябр ойида 189 нафар жаҳон етакчилари аёллар ва болалар ҳаёти ва саломатлигини яхшилаш учун навбатдаги минг йиллик Декларациясини имзоладилар (ЖССТ Бош Ассамблеяси, 2000). Саккиз мақсаддан бешинчиси 2015-йилга келиб ОЎ ни 75% га камайтириш эди. Бироқ, бу вақтга келиб, ОЎ даражасини бор йўғи 44 фоизгагина камайтиришга эришилди. Регионал ОЎС юқори даромадли мамлакатларда 11-14 % орасида, Шимолий Африкадан то жанубга қараб 546 тагача ўзгариб туради. Декларацияда кўрсатилган кўрсаткичларга эришиш учун ҳар йили 2030 йилгача 7,5 фоизга ОЎС ни қисқартириш талаб қилинади [1,2].

Амалий акушерлик ва патологик анатомиянинг энг муҳим муаммолари орасида оналар ўлими муаммоси биринчи ўринлардан бирини эгаллайди. Тиббий-профилактика муассасалари, жумладан, туғруқхоналар ташкил этиш сифати ва даражасининг асосий мезонларидан бири аҳоли ўлими, шу жумладан оналар ўлими даражаси ҳисобланади. Бу борада кўрсатилган оналар ўлимининг олдини олиш ва камайтириш Ўзбекистон Республикаси соғлиқни сақлашнинг устувор вазифаларидан бири бўлиб (Д.А. Асадов ва б., 1999; М.С. Абдуллаходжаева ва б., 2002), оналар ўлими (ОЎ) сабабларининг объектив таҳлилларини талаб қилади.

Сўнгги йилларда Ўзбекистон Республикасида аутопсия маълумотларига кўра, экстрагенитал касалликлар (ЭГК) сонининг ошганлиги аниқланди, 2008-2018 йиллар мобайнида оналар ўлимининг асосий сабаби сифатида ЭГК учраши ва хусусиятини аниқлаш учун патологоанатомик тадқиқотлар ўтказиш зарурлиги аниқланди.

Дунёда деярли ҳар икки дақиқада бир аёл ҳомиладорлик ва туғиш асоратларидан вафот этади. Ўлим ҳолатларининг кўп учраши ривожланаётган мамлакатларда кузатилиб, асосан Африка ва Жанубий Осиёга тўғри келади. Ўтган ўн йиллик мобайнида дунё бўйлаб оналар ўлими сони 1990 йилда 543,000 дан 2010 йилда эса 287,000 гача камайиши аниқланди.

10-қайта кўриб чиқилган Халқаро касалликлар таснифи (10-ХКТ) да оналар ўлими - ҳомиладорлик билан боғлиқ, деб белгиланган бўлиб (унинг давомийлиги ва жойлашишидан қатъий назар)- ҳомиладорлик пайтида ёки ҳар қандай сабабдан сўнг 42 кун ичида содир бўлган аёлнинг ўлими - оналар ўлими ҳисобланади, лекин бахтсиз ҳолатлар ёки тўсатдан юзага келувчи сабаблар бундан мустасно [3].

ОЎ ни умумий аниқлаш асосида икки гуруҳ ажратилади: бевосита акушерлик сабаблари билан боғлиқ ўлим ва билвосита сабаблар туфайли келиб чиққан ўлим, яъни бевосита акушерлик сабабларига боғлиқ бўлмаган, лекин ҳомиладорликнинг физиологик кечишини оғирлаштирувчи, ҳомиладорлик даврида ривожланган ёки ундан аввал юзага келган касаллик оқибатида юзага келган ўлим. 2012 йилдан ЖССТ ҳомиладорликдан кейин 1 йил ичида содир бўладиган кеч ўлимни ОЎ га киритишни, шунингдек, ОИВ инфекцияси оқибатида юзага келган касалликлар туфайли ўлимни тавсия қилади, чунки Африка мамлакатларида бундай ўлимлар сони ортиб бормоқда, йилига 57 мингга етади [4]. Бундан ташқари, хорижий адабиётларда келажакда МКБ (ICD-MM) ни тўлдириш эҳтимоли борлиги фаол муҳокама қилинмоқда, жумладан ОЎ га туғруқдан кейинги депрессия натижасида оналарнинг ўз жонига қасд қилиши киритилиши мумкин. Россияда, кеч оналар ўлими ва юқорида келтирилган янги киритишлар соғлиқни сақлаш вазирлиги томонидан тасдиқланмади.

30-35% ни ташкил қилган ҳомиладорликнинг 28 ҳафтасигача бўлган ОЎ учун "расмий фойдаланиш учун" ўлим тўғрисида грифи 1997 йилда бекор қилингандан сўнг, Россияда ОЎ сабабларининг янада объектив нозологик тузилиши рўйхатга олинган. Ҳомиладор аёллар ўлимининг йиллик сонини таҳлил қилиш иккита расмий канал орқали амалга оширилади: 1) Оналар ўлими ҳақида гувоҳномалар бўйича Роскомстат маълумотлари йилига тахминан 20-30 ҳолатни ҳисобга олмайди; 2) №003/у-ОЎ (№500 буйруқ Россия ижт.ривожланиш ССВ 23.06.06й.) ҳисобот шакли бўйича регионлар бош акушерлари етказган, биринчи марта ҳар бир аёлга якуний патолого-анатомик ташхиси бўйича жами маълумотлар тақдим этилди. Ушбу маълумотлар Роскомстат маълумотларига қараганда доим тўлиқ ва холисдир. Кейинчалик, биз Россия ССВ га "2014 йилда Россия Федерациясида оналар ўлими" услубий мактубига мурожаат қиламиз [8]. Вақтинчалик қолиб кетишига қарамай, ушбу мақолада мамлакатимиздаги ОЎ нозологик тузилишини таҳлил қилиш учун муҳим маълумотлар мавжуд.

Расмий маълумотларга кўра, ҳозирда бутун Россияда оналар ўлими бўйича бирин-кетин пасайиш қайд этилмоқда: 27,7 (2005 й.), 18,6 (2010 й.), 12,9 (2013 й.), 11,9 (2014 й.), 10,7 (2015 й.) ва 8,3 (2016 й.). 2013 йил абсолют рақамларда ўлганлар 244, 2014 й. — 232 та оналар. 2014 й. оналар ўлими Приволжский (7,6) ва жанубий (7,8) фе¬дерал округларида энг кам, аксинча Шимолий-Кавказ (18,0) ва Узоқ шарқ округларида (17.2) – кўпроқ кузатилган. Округлар бўйича маълумотлар объектив кўрсаткичлардан йироқ, чунки улар кўпроқ ёки камроқ ривожланган ҳудудларда материалларни бирлаштиради (ўртача шифохона ҳароратининг варианти). Маълум вилоятлар бўйича бошқача ҳолат аниқланди: Вологод вилоятида оналар ўлими 30,9, Ярослав вилоятида — 33,3, Чечен — 33,4. Орлов вилоятида — 35,5 ва Еврей автоном вилоятида — 42,4 ни ташкил қилди.

2012, 2013 ва 2014 йиллар оналар ўлимининг асосий сабабларини таҳлил қила туриб, акушер сабабларидан бўлган преэклампсия ва септик асоратлардан ташқари оналар ўлими нинг бирин-кетин пасайишини қайд этиш лозим. Айниқса, акушерлик қон кетишидан, беҳушлик асоратларидан ва ниҳоят, тиббий ва жиноий абортдан йўқотишларнинг камайиши жуда аҳамиятга эга. Россияда акушерлик сабаблари улушининг сезиларли даражада пасайиши яхши жиҳозланган перинатал марказларни қуриш, жумладан, акушер-гинекологларнинг малакасини ошириш, ички қон кетишида кетган қонни тозалаш учун ускуналарнинг мавжудлиги билан боғлиқ, шунингдек, қон кетишининг олдини олиш ва назорат қилишнинг янада замонавий усуллари ҳам ўз хиссасини қўшади [9].

Шу билан бирга, экстрагенитал касалликлардан оналар ўлими нинг барқарор ўсиши аниқланмоқда. Шундай қилиб, 2012 йилда 252 нафар вафот этган онадан 97 нафарига (37,7%) экстрагенитал патология ташхиси қўйилган, бунда оналар ўлими 5,0 га тенг бўлган, 2013 йилда 244 тадан 87 нафарига (34,8%) экстрагенитал патология ташхиси қўйилган, бунда оналар ўлими 4,48 бўлган ва 2014 йилда 232 тадан 87 нафарига (37,5%) экстрагенитал патология ташхиси қўйилган, бунда оналар ўлими 4,48 бўлган.

2014 йилда экстрагенитал патология таркибида юрак қон-томир тизими касалликлари мутлақ устун эди (45 оналар, ёки 51.7 фоиз), шу жумладан, 19 мия ва бошқа томирлар аневризмалари ёрилиши, 12 веноз тромблар, 4 туғма юрак нуқсонлари, 8 бошқа сабаблар, шунингдек, 12 нафас олиш касалликлари, пневмония, 10 инфекциялар, шу жумладан, 5 inson immunitet tanqisligi, 1 сил, 4 генерализациялашган инфекциялар, 7 ҳазм қилиш касалликлари, 6 хавфли ўсмалар ва 2 бошқа сабаблар.

Кўпчилик бундай ўлим мутахассислар томонидан олдини олиб бўлмайдиган ўлим (56,3%) деб эътироф этилди. Оналар асосан вилоят, чекка ва Республика туғруқхоналарида, перинатал марказларда ва илмий-тадқиқот институтларида вафот этган, бу транспортировка қилишдан олдин, аввалдан оналар ҳолати (соғлиғи) нинг оғирлиги билан боғлиқ. ЭКО дан кейинги тухумдонлар гиперстимуляцияси синдроми ва ўлимга олиб келувчи ҳолатлар каби экстрагенитал патологиянинг "янги" шакллари пайдо бўлди. Шундай қилиб, 2012 йилда ЭКО дан кейин илгари аниқланмаган юрак қон-томир касалликларидан 4 аёл вафот этди. Россияда ОЎ сабаблари таркибида экстрагенитал патологиянинг бундай ўсишини қандай тушунтиришимиз мумкин?

РФА акад. акушер-гинекологи В.Н. Серов (2003) фикрига кўра: ҳомиладорлик – бу физиологик кўрсаткичлар аксарияти янги назорат даражасига, яъни гомеостазнинг юқори чегараларига, асосан туғруқ вақтида ва туғруқдан кейинги даврда борадиган организмнинг ягона физиологик ҳолатидир [10].

Ҳомиладор аёл организмида қўшимча юкламаларнинг асосий роли юрак қон томир-тизимига тегишли эканлиги ҳақида кўплаб маълумотлар мавжуд: юрак қон хайдашини (+32 фоизга), қон айланиш ҳа-

жмининг (+42 фоизга) ошиши; гемостазга: гемодилюция, гемоглобин кон¬центрациясининг камайиши, ошиб борувчи гемокоагуляция; нафас олишга: нафас олиш дақиқали ҳажмининг ошиши (+50 фоизга), альвеоляр вентиляциянинг ошиши (+70 фоизга).

Ушбу барча ва бошқа кўплаб физиологик кўрсаткичлар туғруқ пайтида, айниқса, тўлғоқ вақтида максимал стрессга учрайди ва туғруқдан кейинги даврда нормал гомеостаз даражасига тезда тикланиши керак.

Ушбу маълумотлар қуйидаги хулоса учун тўлиқ етарлидир: гомеостазнинг максимал кўрсаткичлари ҳомиладор аёл органлари ва тизимлари компенсатор реакцияларининг пастки чегараларини камайтиради; гиповолемия ва гипотензия юракнинг кам қон хайдаши синдромига, бачадон-йўлдош қон оқими ҳажмининг жуда хавфли пасайишига ва ҳомиланинг ўткир гипоксияси ривожланишига олиб кенлганлиги сабабли жуда хавфлидир [11].

Тадқиқот мақсади

Ушбу ишнинг мақсади, аутопсия тадқиқотлари маълумотларига кўра экстрагенитал касалликларда (айнан нафас йўллари касалликларида) оналар ўлимининг сабаблари ва патоморфологиясини ўрганиш ҳисобланади.

Материал ва усуллар

ЎзР ССВ РПАМ да асосий сабаби ОЎ сифатида ЭГК нозологик профилини ўрганиш учун турли сабаблардан ўлган, туғадиган ва туққан 51 та ҳомиладор аёллар аутопсияси натижалари ретроспектив таҳлил қилинди. Ўлган аёлларнинг ёши 20 дан 50 ёшгача, ҳомиладорлик сони эса 1 дан 5 гача бўлган. 22 дан 42 ҳафтагача ҳомиладорлик даврида ўлим кузатилди.

Ўлган аёллар ёшига қараб 5 гуруҳга бўлинган: 1 гуруҳга 20 ёшгача бўлган (3 ҳолат) аёллар; 2 гуруҳга 21 дан 30 ёшгача бўлган (29 ҳолат) аёллар; 3 гуруҳга 31 дан 40 ёшгача бўлган (15 ҳолат) аёллар; ва 4 гуруҳга 41 дан 50 ёшгача бўлган (3 ҳолат) аёллар кирди. Аутопсия Шор усулида бажарилди. Гистологик текшириш учун барча ички органлар олиниб, уларнинг қалинлиги 0,5-1,0 см ва 1,5 см^2 бўлган бўлакчалари хона ҳароратида 10 фоизли нейтрал формалин билан 24-48 соат давомида фиксацияланди.

Натижалар ва муҳокама

51 та ҳолатдан асосий ўлим сабаби ЎРВИ бўлган 7 та ҳолат аниқланган, бу-13,7%ни ташкил қилади. Бунда биринчи туғувчиларнинг 71,4%да (5 ҳолатда); қайта туғувчиларда эса – 28,6%да (2 ҳолатда) ЎРВИ аниқланди. Вафот этган аёлларнинг ёшига ЎРВИ учраш даражасининг аниқ боғлиқлиги мавжуд: шундай қилиб 20 ёшда ЎРВИ 14,3%да (1 ҳолатда); 21 дан 30 ёшгача – 57,1 (4 ҳолат); 31 дан 40 ёшгача – 14,3% (1 ҳолат); ва 40 дан юқори ёшларда – 14,3% (1 ҳолатда) кузатилди. Ҳомиладорларда ўлимнинг кузатилиши; ЎРВИ билан касалланган туғаётган ва туққан аёлларда ҳомиладорликнинг турли муддатларида ривожланган – 22 дан 27 ҳафтагача бир ҳолатда, 28 дан 32 ҳафтагача – 4 ҳолат, 33 дан 37 ҳафтагача – 2 ҳолатда аниқланган. Нозология бўйича ЭГК турлича бўлиб, инфекцион касалликлар устун туради – 25,5%, юрак қон- томир тизими касалликлари – 3,9%. Баъзан қон касалликлари учрайди – 1,9%, меъда-ичак тракти касалликлари – 7,8%, сийдик таносил тизими касалликлари – 5,9%. Инфекцион касалликлар орасида биринчи ўринни турли этиологияли пневмония эгаллаган – 13,7%. Ундан кейин эса вирусли гепатит – 11,7% (6 ҳолат).

Шуни таъкидлаш керакки, 2016 йилдан 2019 йилга қадар бўлган даврда 4 та вирусли пневмониянинг икки томонлама абсцессланувчи пневмонияси ва 3 та вирусли-бактериал пневмония ҳолатлари қайд этилди.

Вирусли-бактериал пневмония 3 ҳолатда ўлимнинг асосий сабаби бўлган. Морфологик жиҳатдан ўпкада продуктив алвеолит билан алвеолалар бўшлиғида экссудатив жараённинг қўшилиши аниқланади. Битта ҳолатда, ушбу пневмония оғир интоксикация фонида кейинчалик атоник қон кетиш билан кечки ўз-ўзидан бола ташлашга, ТТИҚИ синдроми (тарқоқ томир ичида қон ивиши) билан геморрагик шокнинг ривожланишига сабаб бўлди. Бошқа ҳолатда, вирусли-бактериал пневмония икки томонлама серозли-фибринозли плеврит ва ўткир ўпка-юрак етишмовчилиги билан асоратланган. Яна бир ҳолатда, туққан аёлларда бевосита ўлим сабаби (БЎС) полиорган етишмовчилиги билан токсик-инфекцион шок бўлган.

Токсик-инфекцион шокда ҳаётга мос келмайдиган патологоанатомик ўзгаришлар ривожланди: жигарда – центролобуляр некрозлар, буйракда – кортикал некрозлар, интерстициал миокардит, баъзан перикардит билан, буйрак усти бези пўстлоқ қаватида қон қуйилиши ва парчаланиши. Иммуногенез органларида (талоқ, лимфа тугунлари) иккиламчи иммунодефицит акс этади. Ўпкада респиратор дисстрес синдромидан ўлим ҳоллари кузатилганда асфиксия ривожланишини таъминловчи гиалин мембраналари топилган. Операциядан кейинги даврда юзага келган септик шокда интерстициал миокардит, гепатит, нефрит, васкулитлар кузатилади. Лимфа тугунларида фолликулаларнинг гипоплазияси, некротик нефроз, эрозив гастритларнинг ривожланиши билан ҳам таърифланади. Айтилган ўзгаришлар полиорган етишмовчилиги асосида ётади. Вирусли пневмония токсик-инфекцион шок билан (4 ҳолатда) асоратланган. Кейинги ривожланиши ўпкада гиалин мембраналарининг шаклланиши билан боғлиқ.

6 ҳолатда ўлимнинг асосий сабаби ўткир жигар-буйрак етишмовчилиги (ЎЖБЕ) билан асоратланган вирусли гепатит В бўлган. Бунда жигарда жигар бўлакчалари марказида гепатоцитларнинг массив некрози, бўлакчалар периферияси бўйлаб гепатоцитларнинг баллонли дистрофияси, холестаз, портал трактларда лимфогистиоцитар инфилтрация ва буйрак найчалари эпителийсининг тарқалган ўткир некрози кузатилди.

Беморларда жигар сариқлиги, ТТИҚИ синдроми ривожланди. Бир ҳолатда агрессив вирусли гепатит жигарнинг йирик тугунли циррози билан асоратланди. Барча ҳолатларда ўлимнинг бевосита сабаби бўлиб ЎЖБЕ ҳисобланди.

Юрак қон-томир тизими касалликлари орасида 2 ҳолатда юрак нуқсонлари кузатилиб, улардан 1 таси туғма ва 1 таси орттирилган (ревматик) нуқсонлиги аниқланди. Бир ҳолатда икки ва уч табақали қо-

пқоқларнинг стенози устунлиги билан бирга ревматик нуқсони борлиги аниқланди. Туғма юрак пороги қоринчаларараро тўсиқ нуқсон билан намоён бўлади. Барча ҳолларда ўлимнинг бевосита сабаби умумий веноз тўлақонлик ривожланиши билан юрак декомпенсацияси бўлди. Қон касаллигидан миелоид лейкоз 1 ҳолатда учради. Лейкоз инфилтрацияси талоқ, жигар, ошқозон, ичак ва суяк илигида ўлимга бевосита сабаб бўлувчи хос геморрагик синдром ва гипопластик анемиянинг ривожланиши билан аниқланди. Буйрак касалликларидан 1 ҳолатда уремия (фибринозли энтероколит, фибринозли миокардит, полисерозит ва уремик ўпка шиши) ривожланиши билан сурункали гломерулонефрит аниқланди.

Хулоса

Оналар ўлими таркибида 2016 йилдан 2019 йилгача бўлган даврда ЎРВИ 13,7 фоизни ташкил қилди.

ЭГК 1991-1997 йиллар даврида иккинчи ўринни, 1998 йилдан ҳозирги кунга қадар эса оналар ўлимининг асосий сабаби сифатида ЭГК биринчи ўринни эгаллаб келмоқда.

3. ЎРВИ кўпинча кузатилди:

3.1. Биринчи туғувчиларда (71,4 фоиз) ва кўп туғувчиларда (28,6 фоиз).

3.2. 33 ҳафта ва ундан кўп бўлган ҳомиладорлик муддатида (85,7 фоиз) ва 14-28 ҳафтада (14,3 фоиз).

3.3. 20 дан 40 ёшгача (13,7 фоиз).

4. Экстрагенитал касалликлардан энг кўп учрайдиган ўлим сабаби инфекцион касалликлар (25,5 фоиз) ва юрак қон-томир касалликлари (3,9 фоиз) ҳисобланди.

5. Инфекцион касалликлардан кўп учраган ўлим фоизи вирусли ва вирусли-бактериал пневмонияларда – 53,8 фоиз аниқланди. Ушбу пневмониянинг энг кенг тарқалган қўзғатувчилари парагрипп вируси, грипп А ва РС-вируслари ҳисобланди.

Адабиётлар

1. Абдуллаходжаева М.С., Елецкая Н.В., Бабанов Б.Х., Алланазаров И.М. Гестозы и их осложнения в структуре материнской смертности. //Медицинский журнал Узбекистана. -2002- № 2. –с.11-13.
2. Асадов Д.А., Мухамедова Ш.С., Ли М.А., Курбанова М.Х. Пути снижения материнской смертности в Республике Узбекистан. //Педиатрия. -1999.- Специальный выпуск. – с.13-15.
3. Ветров В.В. Экстрагенитальные заболевания и гестоз. //Акушерство и гинекология. – 2001. - №4. – с.7-8.
4. Закирова Н.И. Анализ причин материнской смертности. //Вестник врача общей практики. -1997. -№1. – с. 51-55.
5. Курбанов Д.Д., Джалалов У.Д. 1991-1997 йилларда Республикада содир бўлган оналар ўлимини таҳлили. – Медицинский журнал Узбекистана. – 1998. -№1. – с 13-19.
6. Милованов А.П., Зайратьянц О.В., Добряков А.В., Ермошенкова Ю.Д. Системный паталогоанатомический анализ причин материнской смертности. //Архив патологии . – 1999. - №4. – с.26-30.
7. Милованов А.П., Буштарева И.О. (ред.). Причины и резервы снижения материнской смертности на современном этапе. 2-е изд. М.: МДВ; 2014. [Milovanov AP, Bushtareva IO, eds. The causes and reserves of reducing maternal mortality at the present stage (Prichiny i rezervy snizheniya materinskoi smertnosti na sovremennom etape). 2-nd ed. Moscow: MDV; 2014. (In Russ.)].
8. Шехтман М.М. Пути снижения материнской смертности при заболваниях внутренних органов. //Материалы 3-ого сьезда акушеров-гинекологов Узбекистана. -1990. – с. 11-13.
9. Шехтман М.М., Токова З.З. Материнская заболеваемость и смертность при экстрагенитальной патологии. // Акушерство и гинекология. – 1991. - №7. – с. 54-57.
10. Шувалова М.П., Фролова О.Г., Гребенник Т.К., Ратушняк С.С., Гусева Е.В. Экстрагенитальные заболевания как причина материнской смертности. Акушерство и гинекология. 2015;(1):104-110. [Shuvalova MP, Frolova OG, Grebennik TK, Ratushnyak SS., Guseva EV. Extragenital diseases as the cause of maternal mortality. Akusherstvo i ginekologiya. 2015;(1):104-110. (In Russ.)].
11. Agrawal P. Maternal mortality and morbidity in the United States of America. Bull World Health Organ. 2015;93(3):135-140. https://doi.org/102471/BLT. 14.148627
12. Lisonkova S, Potts J, Muraca GM, Razaz N, Sabr Y, Chan WS, Kramer MS. Maternal age and severe maternal morbidity: a populationbased retrospective cohort study. PLoS Med. 2017; 14(5):e1002307. https://doi.org/10.1371/jounal.pmed, 1002307
13. Hser YI, Kagihara J, Huang D, Evans E, Messina N. Mortality among substance-using mothers in California: a 10-year prospective study. Addiction. 2012;107(1):215-222. https://doi.org/10.1111/j. 1360-0443.2011.03613

ОНАЛАР ЎЛИМИДА ЎТКИР ВИРУСЛИ РЕСПИРАТОР ИНФЕКЦИЯЛАРНИНГ ПАТОЛОГИК АНАТОМИЯСИНИ СТАТИСТИК ТАҲЛИЛИ

Турсунов Х.З., Бобоев Х.Н., Алланазаров И.М., Шарипова Б.Э.

Мақсад: *аутопсия тадқиқотлари маълумотларига кўра экстрагенитал касалликларда (айнан нафас йўллари касалликларида) оналар ўлимининг сабаблари ва патоморфологиясини ўрганиш ҳисобланади.* ***Материал ва усуллар:*** *ЎзР ССВ РПАМ да асосий сабаби оналар ўлими сифатида экстрагенитал касалликлар нозологик профилини ўрганиш учун турли сабаблардан ўлган, туғадиган ва туққан 51 та ҳомиладор аёллар аутопсияси натижалари ретроспектив таҳлил қилинди. Аутопсия Шор усулида бажарилди. Гистологик текшириш учун барча ички органлар олиниб, уларнинг қалинлиги 0,5-1,0 см ва 1,5 см^3 бўлган бўлакчалари хона ҳароратида 10 %ли нейтрал формалин билан 24-48 соат давомида фиксацияланди.* ***Натижалар:*** *51 та ҳолатдан асосий ўлим сабаби ЎРВИ бўлган 7 та ҳолат аниқланган, бу-13,7 %ни ташкил қилади. Бунда биринчи туғувчиларнинг 71,4 %ида (5 ҳолатда); қайта туғувчиларда эса – 28,6 %ида (2 ҳолатда) ЎРВИ аниқланди. Вафот этган аёлларнинг ёшига ЎРВИ учраш даражасининг аниқ боғлиқлиги мавжуд. Юрак қон-томир тизими касалликлари орасида 2 ҳолатда юрак нуқсонлари кузатилиб, улардан 1 таси туғма ва 1 таси орттирилган (ревматик) нуқсонлиги аниқланди.* ***Хулоса:*** *оналар ўлими таркибида 2016 йилдан 2019 йилгача бўлган даврда ЎРВИ 13,7 %ни ташкил қилди. Экстрагенитал касалликлардан энг кўп учрайдиган ўлим сабаби инфекцион касалликлар (25,5 %) ва юрак қон-томир касалликлари (3,9 %) ҳисобланди. Инфекцион касалликлардан кўп учраган ўлим %и вирусли ва вирусли-бактериал пневмонияларда – 53,8 % аниқланди. Ушбу пневмониянинг энг кенг тарқалган қўзғатувчилари парагрипп вируси, грипп А ва РС-вируслари ҳисобланди.*

Калит сўзлар: *патологик анатомия, ўткир вирусли респиратор инфекциялар, оналар ўлими, экстрагенитал касалликлар.*

УДК: 615.065:616.33:616.34

ОСОБЕННОСТИ ГЕНОВ HELICOBACTER PYLORI ПРИ НПВС-ГАСТРОПАТИИ У БОЛЬНЫХ РЕВМАТОИДНЫМ АРТРИТОМ

Тухтаева Н.Х., Каримов М.Ш., Бобоев К.Т., Ибрагимов З.З.

REVMATOID ARTRITLI BEMORLARDA NSAID GASTROPATIYASIDA HELICOBACTER PYLORI GENLARINING XUSUSIYATLARI.

To'xtaeva N.X., Karimov M.Sh., Boboev K.T., Ibragimov Z.Z.

FEATURES OF HELICOBACTER PYLORI GENES IN NSAID GASTROPATHY IN PATIENTS WITH RHEUMATOID ARTHRITIS

Tukhtaeva N.Kh., Karimov M.Sh., Boboev K.T., Ibragimov Z.Z.

Ташкентская медицинская академия, Республиканский специализированный научно-практический медицинский центр гематологии

Maqsad: *gastroduodenal lezyonlarning oldini olish maqsadida revmatoid artrit (RA) bo'lgan bemorlarda NSAID gastropatiyasini shakllantirishda Helicobacter pylori genotipik xususiyatlarini molekulyar genetik o'rganish.* ***Material va usullar:*** *tadqiqot uchun material 82 ta RA kasalligi va 22 ta sog'lom odamning oshqozon antrumining biopsiya namunasidan ajratilgan H. pylori genomik DNKsi edi. Biopsiya namunalarida H. pylori cagA, vacAm1, vacAm2, vacAs1, vacAs2, vacAs1b, vacAs1c, iceA1, iceA2, NR genotipi aniqlandi.* ***Natijalar:*** *molekulyar genetik tadqiqotlar shuni ko'rsatdiki, II darajali RA bo'lgan bemorlarda patogen VacA m2 (x2 = 4.12 p = 0.011) va IceA 2 (x2 = 6.71 p = 0.036) shtammlari ustunlik qiladi.* ***Xulosa:*** *dastlabki natijalar shuni ko'rsatadiki, H. pylori genlari VacA m2 va IceA 2 revmatik artritda NSAID gastropatiyasining qo'shimcha belgilari sifatida qaralishi mumkin.*

Kalit so'zlar: *Helicobacter pylori, revmatoid artrit, gastropatiya, PCR, molekulyar genetik tadqiqotlar.*

Objective: *Molecular genetic study of the genotypic characteristics of Helicobacter pylori in the formation of NSAID gastropathy in patients with rheumatoid arthritis (RA) in order to prevent gastroduodenal lesions.* ***Material and methods:*** *The material for the study was the genomic DNA of H. pylori, isolated from a biopsy specimen of the antrum of the stomach of 82 RA patients and 22 healthy individuals. In biopsy samples, the genotype of H. pylori cagA, vacAm1, vacAm2, vacAs1, vacAs2, vacAs1b, vacAs1c, iceA1, iceA2, HP was determined.* ***Results:*** *A molecular genetic study showed that pathogenic strains VacA m2 (x2=4.12 p=0.011) and IceA 2 (x2=6.71 p=0.036) prevail in patients with RA of the II degree of activity.* ***Conclusions:*** *Preliminary results suggest that H. pylori genes VacA m2 and IceA 2 can be considered as additional markers of NSAID gastropathy in rheumatoid arthritis.*

Key words: *Helicobacter pylori, rheumatoid arthritis, gastropathy, PCR, molecular genetic research.*

Ревматоидный артрит (РА) – прогрессирующее аутоиммунное заболевание неизвестной этиологии с преимущественным поражением суставов, характеризующееся развитием хронического эрозивного артрита и частым системным воспалением внутренних органов [8]. Важным компонентом комплексной терапии ревматических заболеваний являются нестероидные противовоспалительные препараты (НПВП). Не менее 68,5% больных ревматоидным артритом принимают НПВП постоянно [3]. Поэтому среди этих больных наиболее высока частота встречаемости НПВС-ассоциированных гастропатии, эрозивно-язвенных поражений, осложненных желудочно-кишечными кровотечениями и другими осложнениями [10]. Поэтому прием нестероидных противовоспалительных средств (НПВС) также является фактором ульцерогенеза. Однако влияние патогенных факторов H. pylori на вероятность возникновения эрозивно-язвенных повреждений гастродуоденальной зоны, индуцированных приемом НПВС, недостаточно изучено.

Многочисленные исследования были сосредоточены на распространенности и роли предполагаемых генов вирулентности H. pylori. в патогенезе болезней. Геномная последовательность H. pylori очень разнообразна и является мощным инструментом для понимания эволюции болезни, выявления факторов, вызывающих более высокий риск тяжелых последствий, поиска новых подходов к терапии [2]. Оценка патогенности Helicobacter pylori является относительно сложной, так как изоляты H. pylori демонстрируют высокую степень географической изменчивости. При этом определенные генотипы H. pylori связаны с более тяжелым клиническим исходом в некоторых регионах, в то время как в других исследованных популяциях они представлены как практически безвредные варианты [1]. Более того, различия между восточноазиатскими и западными штаммами подтверждают гипотезу о том, что степень гастродуоденальной патологии зависит от сложных взаимоотношений между генетикой хозяина, факторами окружающей среды и комбинациями различных генов вирулентности H. pylori [6]. Хотя важность большинства генов вирулентности H. pylori еще не получила единообразного разъяснения, знания об их роли в патогенезе, а также в исходе болезни за последние два десятилетия существенно расширились. В ряде исследований была проанализирована связь генов *Helicobacter pylori* (cagA, vacAm1, vacAm2, vacAs1, vacAs1a, vacAs1b, vacAs1c, vacAs2, babA, iceA1, iceA2, dupA) с развитием гастрита, гастродуоденальных язв и рака желудка [4,5].

Цель исследования

Молекулярно-генетическое исследование генотипических особенностей Helicobacter pylori в фор-

мировании НПВС-гастропатии у больных РА с целью профилактики гастродуоденальных поражений.

Материал и методы

Молекулярно-генетические исследования проводились в Республиканском научно-практическом медицинском центре гематологии Республики Узбекистан. Молекулярно-генетическая часть работы включала нескольких этапов: подбор и оптимизация работы систем олигопраймеров генов вирулентности H. pylori; забор биологического материала; выделение ДНК из биологического материала; проведение полимеразной цепной реакции (ПЦР); проведение электрофореза и визуализацию результатов. Мутации определялись методом ПЦР с использованием известных последовательностей праймеров, любезно предоставленных Центром Высоких Технологий. ПЦР производилась с использованием наборов фирмы Литех (Россия) и Амплисенс (Россия). В биопсийных образцах больных определяли генотипы H. pylori cagA, vacAm1, vacAm2, vacAs1, vacAs2, vacAs1b, vacAs1c, iceA1, iceA2. Оценка отклонения распределений генотипов изученных полиморфизмов ДНК от канонического распределения Харди – Вайнберга проводилась с помощью компьютерной программы для анализа генетических данных GenePop (Genetics of Population), доступной в интернете (http://wbiomed.curtin.edu.au/genepop).

В качестве инструмента вычислений использован пакет прикладных программ Open Epi 2009, Version 2.9.

Результаты и обсуждение

Бактериальный патоген человека Helicobacter pylori стал предметом интенсивных исследований с момента его первого описания в 1984 г. H. pylori заражена половина населения нашей планеты [6,11]. Первая последовательность генома H. pylori была опубликована в 1997 г. (Tomb et al., 1997), и это была первая бактерия, для которой две последовательности генома стали доступны в 1999 г. (Alm et al., 1999). Эти два штамма показали высокие уровни геномных различий как на уровне последовательностей, так и на уровне предсказанных генов. Helicobacter pylori поддается естественной трансформации, а мутации, рекомбинация и частый генетический обмен привели к высокому уровню вариабельности генома, который со временем можно наблюдать даже у одного пациента (Kuipers et al., 2000). Хромосома содержит гены, которые кодируют кластер генов уреазы, различные цитотоксины и cag остров патогенности. Токсины включают цитотоксин, растягивающий цитотоксин, вакуолизирующий цитотоксин (VacA), который индуцирует апоптоз эпителиальных клеток хозяина (гибель клеток), и антиген, связанный с цитотоксином (CagA), который приводит к изменению сигнальных путей клетки-хозяина. Белок CagA транслоцируется в клетки-хозяева с помощью системы секреции типа IV, кодируемой островком патогенности cag [7].

Проведенные нами исследования позволили подобрать и оптимизировать работу систем олигопраймеров генов H. pylori. Разработанная методология стала основой для генотипирования генов H. pylori у больных РА с гастропатиями и без гастропатии, что позволило провести предварительные молекулярно-генетические исследования с определением частоты встречаемости аллельных вариантов вышеуказанных генов, среди условно здоровых и больных. Оптимизация молекулярно-генетических способов детекции генов вирулентности H. pylori помогут повысить результативность и снизить стоимость исследования.

Во многих исследованиях оценивалось влияние генов микроорганизма H. pylori на развитие гастрита, язвенной болезни и рака желудка, однако имеющиеся в литературе сведения о роли генотипа H. pylori в развитии гастродуоденальных заболеваний противоречивы.

В результате молекулярно-генетического исследования не было установлено статистически значимых различий между группами пациентов по степени активности ($p>0,05$). Но в то же время в группе пациентов со II степенью активности РА спектр генотипов H. pylori существенно отличался. Значительно чаще встречались vacAm2 и iceA2. Ген vacA имеет 2 региона: сигнальный – s (signal) и срединный – m (middle). В сигнальном s-регионе гена выделяют два аллельных варианта – s1 из2. Срединный m-регион имеет также два аллельных типа – m1 или m2. Количество образующегося цитотоксина VacA зависит от генотипа штамма. Штаммы H. pylori vacAs1m1 продуцируют наибольшее количество цитотоксина VacA и чаще ассоциируются с пептическими язвами [7,9].

Гены cagA, vacAm1, vacAs1, vacAs1a, vacAs1b, vacAs1c, iceA1 одинаково часто определялись у пациентов с I и II степенью активности РА. У пациентов, постоянно принимавших НПВС до терапии диклофенаком натрия и продолжавших их приём в дальнейшем, не наблюдалось изменения частоты спектра генотипов H. pylori. Результаты молекулярно-генетических исследований представлены в таблице.

Таблица

Данные молекулярно-генетического исследования генов вирулентности H. pylori больных РА I и II степени активности, абс. (%)

Генотип H. pylori	РА акт. I степени, n=33	РА акт. II степени, n=49	Контрольная группа, n=22	Статистика
cagA	16 (48)	21 (43)	7 (31)	x^2=0,05 p=0.11
vacAm1	17 (50)	22 (45)	5 (22)	x^2=0,20 p=0.712
vacAm2	14 (43)	34 (70)	-	x^2=4,12 p=0.011
vacAs1	13 (40)	17 (35)	4 (18)	x^2=0,09 p=0.671
vacAs2	8 (25)	29 (60)	-	x^2=0,55 p=0.550
vacAs1b	2 (6)	3 (7)	1 (5)	x^2=0,09 p=1.09
iceA1	7 (22)	11 (23)	3 (14)	x^2=0,90 p=1.09
iceA2	10 (30)	25 (52)	-	x^2=6,71 p=0.036

Таким образом, по данным молекулярно-генетического исследования у больных РА II степени активности преобладает патогенный штамм VacA m2, IceA 2.

Полученные нами предварительные результаты позволяют предположить, что гены H. pylori VacA m2, IceA 2 могут рассматриваться в качестве дополнительных маркеров возникновения НПВС-гастропатии при ревматоидном артрите.

Литература

1. Исаева Г.Ш., Валиева Р.И. Биологические свойства и вирулентность Helicobacter pylori // Клин. микробиол. и антимикроб. химиотерапия. – 2018. – Т. 20, №1.
2. Исаков В.А. Молекулярно-генетические основы патогенности Helicobacter pylori // Рос. журн. гастроэнтерол., гепатол. и колопроктол. – 2002. – №6. – С. 82-86.
3. Калагова А.В., Айларова Н.Р., Панагов З.Г. НПВП-гастропатии у больных ревматоидным артритом // Вестн. науки и образования. – 2019. – №1-1 (55). – С. 97-100.
4. Макаренко Е.В. Генетические факторы патогенности Helicobacter pylori // Иммунопатол., аллергол., инфектол. – 2004. – №3. – С. 78-83.
5. Макаренко Е.В., Воропаева А.В. Гены vacA, cagA и babA Helicobacter pylori у больных дуоденальной язвой и хроническим гастритом // Вестн. Витебского гос. мед. ун-та. – 2004. – Т. 3, №1.
6. Файзуллина Р.А., Абдуллина Е.В. Факторы патогенности и вирулентности Helicobacter pylori и их роль в развитии хеликобактер-ассоциированной гастродуоденальной патологии // Практ. медицина. – 2011. – №48.
7. (https://www.ncbi.nlm.nih.gov/genome/?term=helicobacter%20pylori)
8. Janssen M., Dijkmans B.A., Lamers C.B. Upper gastrointestinal manifestations in rheumatoid arthritis patients: intrinsic or extrinsic pathogenesis? // Scand. J. Gastroenterol. Suppl. – 1990. – Vol. 178. – P. 79-84.
9. Mizokami Y., Narushima K., Shiraishi T. et al. Non-Helicobacter pylori ulcer disease in rheumatoid arthritis patients receiving long-term NSAID therapy // J. Gastroenterol. – 2000. – Vol. 35 (Suppl 12). – P. 38-41.
10. Savarino V., Mela G.S., Zentilin P. et al. Effect of one-month treatment with nonsteroidal antiinflammatory drugs (NSAIDs) on gastric pH of rheumatoid arthritis patients // Dig. Dis. Sci. – 1998. – Vol. 43, №3. – P. 459-463.
11. van Doorn L.J., Figueiredo C., Mgraud F. et al. Geographic distribution of vacA allelic types of Helicobacter pylori // Gastroenterology. – 1999. – Vol. 116, №4. – P. 823-830.

ОСОБЕННОСТИ ГЕНОВ HELICOBACTER PYLORI ПРИ НПВС-ГАСТРОПАТИИ У БОЛЬНЫХ РЕВМАТОИДНЫМ АРТРИТОМ

Тухтаева Н.Х., Каримов М.Ш.,
Бобоев К.Т., Ибрагимов З.З.

Цель: *молекулярно-генетическое исследование генотипических особенностей Helicobacter pylori в формировании НПВС-гастропатии у больных ревматоидным артритом (РА) с целью профилактики гастродуоденальных поражений.* ***Материал и методы:*** *материалом для исследования служила геномная ДНК H. pylori, выделенная из биоптата антрального отдела желудка 82 больных РА и 22 здоровых лиц. В биопсийных образцах определяли генотип H. pylori cagA, vacAm1, vacAm2, vacAs1, vacAs2, vacAs1b, vacAs1c, iceA1, iceA2, HP.* ***Результаты:*** *молекулярно-генетическое исследование показало, что у больных РА II степени активности преобладают патогенные штаммы VacA m2 (x^2=4,12 p=0.011) и IceA 2 (x^2=6,71 p=0.036).* ***Выводы:*** *предварительные результаты позволяют предположить, что гены H. pylori VacA m^2 и IceA 2 могут рассматриваться как дополнительные маркеры возникновения НПВС-гастропатии при ревматоидном артрите.*

Ключевые слова: *Helicobacter pylori, ревматоидный артрит, гастропатии, ПЦР, молекулярно-генетическое исследование.*

УДК: 616-089-059+616-089.879+616.617-003.7-089.878

ЭФФЕКТИВНОСТЬ ПРИМЕНЕНИЯ ЭКСТРАКОРПОРАЛЬНОЙ УДАРНО-ВОЛНОВОЙ ЛИТОТРИПСИИ В ЗАВИСИМОСТИ ОТ МИНЕРАЛЬНОГО СОСТАВА И ТВЕРДОСТИ КАМНЯ МОЧЕТОЧНИКА У ДЕТЕЙ

Хожанязов Ш.Р., Рахимбаев А.А., Наджимитдинов Я.С.

БОЛАЛАРДА ЭКСТРАКОРПОРАЛ ЗАРБ-ТЎЛҚИНЛИ ЛИТОТРИПСИЯНИ ҚЎЛЛАШ САМАРАДОРЛИГИНИНГ СИЙДИК НАЙИДАГИ ТОШЛАРНИНГ МИНЕРАЛ ТАРКИБИ ВА ЗИЧЛИГИГА БОҒЛИҚЛИГИ

Хожанязов Ш.Р., Рахимбаев А.А., Наджимитдинов Я.С.

EFFICIENCY OF EXTRACORPOREAL SHOCK-WAVE LITHOTRIPSY DEPENDING ON THE MINERAL COMPOSITION AND DENSITY OF THE URETERAL STONE IN CHILDREN

Khojanyazov Sh.R., Rakhimbaev A.A., Nadjimitdinov Y.S.

Ташкентская медицинская академия

Мақсад: *сийдик найидаги тошлар учун экстракорпорал зарб-тўлқинли литотрипсия (ЭЗТЛ) ўтказилган болаларда МСКТ маълумотларига кўра тошларнинг минерал таркиби ва зичлигининг прогностик қийматини ўрганиш.* ***Материал ва усуллар:*** *2017 йил январдан 2019 декабргача сийдик найида тошлар мавжуд 36 та болаларда ЭЗТЛ ўтказилди. Беморларнинг ўртача ёши 12,6±1,1 ёшни ташкил қилди. Барча беморларда мультиспирал компьютер томография текшируви ўтказилиб, тошларнинг зичлиги ва минерал таркиби аниқланди. Тошларнинг ўртача ўлчами 12,1±1,4 мм ни ташкил қилди. Беморлар иккита гуруҳга бўлинди: 600 HU (n=12) дан паст зичликдаги тошлари бор ва 600 HU (n=24) дан баланд зичликдаги тошлари бор беморлар.* ***Натижалар:*** *умумий stone free кўрсаткичи 100% ни ташкил қилди. Цистин ва сийдик кислотали тошлар (А гуруҳ) энг паст HU (344,00 ± 105,1 HU) кўрсаткичига, кальций оксалатли тошлар (Б гуруҳ) энг юқори зичлик кўрсаткичига (942,7 ± 325,2 HU) эга бўлди. 600 HU дан юқори зичликка эга тошларни майдалаш учун кўпроқ катта кучланишли зарб-тўлқинлар керак бўлди.* ***Хулоса:*** *сийдик тошлари мавжуд болаларни текширишда МСКТ тошларнинг зичлигини аниқлаш ва уларнинг минерал таркиби ҳақида тахмин қилиш имконини беради. ЭЗТЛ нинг самарадорлиги тошларнинг зичлиги ва минерал таркибига боғлиқ.*

Калит сўзлар: *сийдик найи тошлари, тошларнинг зичлиги, литотрипсия, болалар.*

Objective: *To study the predictive value of stone density according to multispiral computed tomography (MSCT) and mineral composition of stones located in the ureter in children undergoing extracorporeal shock wave lithotripsy (ESWL).* ***Materials and methods:*** *ESWL was performed in 36 children with ureteral stones. The average age of the patients was 12.6±1.1 years. The average stone size was 12.1±1.4 mm. Patients were divided into two groups: with stone density less than 600 HU (n=12) and more than 600 HU (n=24).* ***Results:*** *The overall stone free rate was 100%. Cystine stones and stones consisting of uric acid (group A) had the lowest HU values (344.00±105.1 HU), and calcium oxalate (group B) had the highest values (942.7±325.2 HU). For fragmentation of stones with a density of more than 600 HU, a larger number of shock waves with a higher power are expended.* ***Conclusions:*** *MSCT allows determining the density of the stone and suggesting its chemical composition when examining children with ureteral stones. The efficiency of ESWL depends on the density and chemical composition of the stone.*

Key words: *urethral stone, stone density, lithotripsy, children.*

Традиционные хирургические вмешательства выполняются менее чем у 5% детей с мочекаменной болезнью. На смену им пришли малоинвазивные методы лечения, такие как экстракорпоральная ударно-волновая литотрипсия (ЭУВЛ) или эндоскопические способы удаления камней из мочевого тракта [8]. В настоящее время, ЭУВЛ является методом выбора при камнях, расположенных в мочеточнике, размеры которых не превышают 1,5 мм. Эффективность метода составляет от 60 до 99% [1]. Тем не менее, в 9-10% случаев фрагментировать камень с помощью дистанционной литотрипсии не удается, что влечет за собой увеличение стоимости лечения и необходимость применения дополнительных процедур для избавления детей от камней. Следовательно, необходимо выявить пациентов, у которых для удаления камней следует использовать альтернативный метод лечения. Как правило, у детей, учитывая их особенности организма, расположение конкремента и расстояние от кожи до камня не оказывают существенного влияния на результат ЭУВЛ. Тогда как большое значение на эффективность литотрипсии влияют плотность и минеральный состав камня.

Нативная мультиспиральная компьютерная томография (МСКТ) является наиболее оптимальным методом визуализации камней мочевого тракта, который позволяет определить их плотность (в единицах Hounsfield units – ед. HU) [7]. Более того, МСКТ с контрастированием позволяет получить информацию об анатомии мочевого тракта и расположении камня, что помогает выбрать оптимальный метод лечения и прогнозировать его результат. Результаты ЭУВЛ хорошо изучены в зависимости от плотности камней мочевого тракта у взрослых пациентов, однако у детей данных об эффективности

литотрипсии в зависимости от показателя HU недостаточно [9,10]. Тем не менее, выявлена корреляция между показателями полного избавления от камней после ЭУВЛ и величиной единиц HU камней по данным МСКТ у детей [5].

Цель исследования

Оценка прогностической ценности плотности камня по данным МСКТ и минерального состава камней, расположенных в мочеточнике у детей, подвергнутых ЭУВЛ.

Материал и методы

Проведен ретроспективный анализ результатов применения ЭУВЛ у 36 детей с камнями мочеточника, находивших на лечении с января 2017 по декабрь 2019 г. Средний возраст пациентов – 12,6±1,1 года (от 5 до 18 лет), девочек было 16 (44,4%), мальчиков – 20 (55,6%). Кроме рутинных методов обследования, всем пациентам с целью выявления места расположения камня, его плотности и определения функции почек выполнена нативная МСКТ с последующим контрастированием мочевого тракта. Средний размер камня составил 12,1±1,4 мм (от 5 до 13 мм), у 22 (61,1%) пациентов конкремент располагался в дистальном отделе мочеточника, у 12 (33,3%) – в проксимальном, у 2 (5,5%) – в среднем отделе.

Дистанционную литотрипсию выполняли на аппарате Direx (Израиль), используя для этого атаралгезию. Следует отметить, что ЭУВЛ осуществлена у детей, у которых консервативное лечение оказалось неэффективным, эпизоды почечной колики неоднократно повторялись. Все пациенты в зависимости от плотности камня были разделены на две группы. В 1-ю группу включены 12 больных с плотностью камня, не превышающую 600 ед. HU. 2-ю группу составили 24 больных с плотностью камня более 600 ед. HU.

Исследование минерального состава фрагментов камня выполняли методом инфракрасной спектрометрии. Полностью избавленными от камней (stone free) считали пациентов, у которых с помощью ультрасонографии и МСКТ было подтверждено отсутствие их фрагментов в мочевом тракте.

Результаты

Общий показатель stone free при наблюдении в течение 30 дней после ЭУВЛ составил 100%, повторных сеансов литотрипсии и дополнительных методов для удаления камней и их фрагментов использовано не было. Однако была разница по срокам отхождения фрагментов камней и количеству ударных волн, использованных для фрагментации конкрементов, что зависело от плотности (минерального состава) камня. При камнях, состоящих из мочевой кислоты и цистина, фрагменты их начали отходить в течение 24 часов после ЭУВЛ, и к концу 48 часов больные были полностью избавлены от суправезикальной обструкции. После литотрипсии камней, состоящих из кальция оксалата/фосфата или смешанного типа, фрагменты камней начали отходить на 3-4-й день, а полностью избавлялись от них пациенты на 7-8-й день.

Смешанный состав камня был у 24 (66,7%) из 36 пациентов, у 12 (33,3%) больных камень состоял из одного элемента. Наиболее распространенными типами были камни, состоящие из оксалата (66,7%) и мочевой кислоты (27,7%). Учитывая состав камней, мы обнаружили, что цистиновые камни и состоящие из мочевой кислоты (1-я гр.) имели низкие значения HU (344,00±105,1 ед. HU), а оксалат кальция (2-я гр.) – высокие значения (942,7±325,2 ед. HU).

Сведения о мощности и количестве ударных волн, затраченных для фрагментации камня при ЭУВЛ, в зависимости от плотности и минерального состава камня, приведены в таблице. Следует отметить, что количество ударных волн, затраченных для фрагментации камня у больных с цистиновыми и уратными камнями, было меньше, однако разница с этим показателем в группе больных с оксалат содержащими камнями была статистически не значимой (p=0,7). Подобный результат получен в отношении затраченной мощности ударных волн в этих группах.

Таблица

Количество ударных волн и их мощности в зависимости от плотности и минерального состава камней, расположенных в мочеточнике

Состав камня	Число больных, абс. (%)	Средняя плотность камня, ед. HU	Среднее количество ударных волн	Мощность ударных волн, кВ
Мочевая кислота	10 (27,7)	346,0±105,1	4284,4±1621,2	121,5±52,2
Кальция оксалат	14 (30)	944,7±425,2	9806,4±3150,9	344,70±136,4
Кальция фосфат	7 (19,4)	634,7±325,2	8806,4±2120,4	294,6±126,2
Кальция оксалат/фосфат	3 (8,3)	711,0±118,1	8158,3±1953,0	311,2±136,3
Цистиновые	2 (5,5)	344,0±102,1	3264,3±1101,1	101,1±42,1
Всего	36 (100)	596,1±215,1	8706,6±2420,2	321,6±134,2

Следует отметить, что у детей 1-й группы с уратными камнями pH мочи была кислая (средний показатель 5,6±0,2), тогда как у пациентов 2-й группы средний показатель pH мочи составил 6,5±0,1.

Обсуждение

Мочекаменная болезнь у детей – достаточно распространенная патология, которая заслуживает особенного внимания. При лечении детей следует выбирать наиболее эффективный метод вмешательства с минимальной инвазией, что зависит от расположения и размера камня. Не последнюю роль при этом играет плотность камней, которая зависит от минерального состава, что напрямую влияет на успех вмешательства. Например, камни, состоящие из оксала-

та кальция, нередко не фрагментируются при ЭУВЛ [3]. Поэтому важно знать или предположить состав камня до принятия решения, при выборе метода лечения, особенно в тех случаях, когда нет информации о химических компонентах конкремента.

На сегодняшний день для выявления камней мочевого тракта используют МСКТ, которая является неинвазивным, вполне доступным методом и позволяет определить плотность конкремента. Более того, при сопоставлении плотности камня с эффективностью ЭУВЛ выявлена положительная корреляция, однако мнения авторов по этому поводу иногда диаметрально противоположные. Однако одним из сдерживающих моментов для широкого применения МСКТ при обследовании детей является то факт, что по плотности камня не представляется возможным на достоверном уровне определить химический его состав в тех случаях, когда конкремент представлен солями оксалата кальция. Более того, этот метод требует почти идеальной задержки дыхания, чего трудно добиться у маленьких детей без использования общей анестезии.

По данным K.J. Weld и соавт. [10], мелкие и камни с более низким показателем плотности легче подвергаются фрагментированию. Тем не менее, авторы считают, что основным фактором, влияющим на показатель stone free после ESWL, является расположение камня в мочеточнике. Мы не смогли оценить влияние расположения камня на окончательный результат ЭУВЛ, так как все больные были избавлены от камней. Однако отметили, что фрагменты конкрементов, расположенные в дистальном отделе мочеточника, отошли в более короткие сроки.

I. Ouzaid и соавт. [7] обнаружили, что наиболее часто камни, расположенные в мочеточнике, состоят из оксалата кальция (29,6%) и мочевой кислоты, реже из нескольких химических элементов – мочевой кислоты, оксалата или фосфата кальция (20,37%). Показатели плотности были больше у камней, состоящих из оксалата кальция (902,73±425,23 ед. HU), а самые низкие показатели плотности имели камни из мочевой кислоты (364,00±115,17 ед. HU). Также авторы обратили внимание на то, что для фрагментации камней плотностью больше 1000 ед. HU потребовалось применить ударные волны большей мощности, чем при удалении камней плотностью менее 1000 ед. HU.

По нашим данным, оксалат содержащие камни выявлены в 66,7% случаев, тогда как состоящие из мочевой кислоты встречались у 27,7% пациентов. Самые низкие значения HU были у цистиновых и камней, состоящих из мочевой кислоты (среднее значение 344,00±105,1 ед. HU), тогда как у конкрементов, состоящих из оксалата кальция, были самые высокие значения (942,7±325,2 ед. HU; $p<0,001$). Также при камнях плотностью более 600 ед. HU средний показатель мощности ударных волн, необходимых для фрагментации, составил 110,1±41,1 кВ, в тех случаях, когда плотность превышала это значение, была использована мощность 294,6±126,2 кВ.

S. Mc Adams и соавт. [6] считают, что плотность камня является «независимым» фактором, влияющий на показатель stone free при ЭУВЛ у детей. Так, у пациентов, которых удалось полностью избавить от фрагментов, количество ед. HU в среднем составляло 710,4±294, тогда как у детей с резидуальными фрагментами этот показатель был равен 994,5±379. Авторы рекомендуют использовать информацию о плотности камня при выборе метода оперативного вмешательства, при обсуждении потенциальных результатов проведенного лечения с родителями пациентов, которым планируется ЭУВЛ. По нашим данным, все больные избавлены от камней, однако в группе детей, у которых фрагменты отошли в более короткий период времени, средний показатель плотности составил 344,00±105,1 ед. HU.

H.-Y. Lee и соавт. [4] обнаружили, что наиболее важными факторами, влияющими на результаты ЭУВЛ, являются плотность камня и его площадь. Следовательно, эти факторы могут быть использованы для определения эффективности литотрипсии до вмешательства.

Ah.M.. Elshal и соавт. [2] изучили результаты применения ЭУВЛ у 57 детей с камнями, расположенными в почках. Полностью избавлены от фрагментов были 42,1% больных. Авторы разделили больных на две группы в зависимости от плотности камня (менее 600 и более 600 ед. HU). Показатель stone free после ЭУВЛ составил соответственно 82,1 и 20%. Кроме того, авторы проанализировали частоту полного избавления от камней, учитывая их длину (менее 12 мм и более 12 мм). Показатель stone free составил соответственно 58,6 и 25,1%. Ah.M. Elshal и соавт. [2] считают, что плотность и размеры камней были параметрами, оказывающими существенное влияние на результаты операции.

По нашим данным, полностью от камней, расположенных в мочеточнике, удалось избавить всех детей, а плотность конкремента повлияла только на сроки отхождения их фрагментов. Показатель stone free не зависел также от размеров и расположения камня. Тем не менее, следует отметить, что Ah.M. Elshal и соавт. [2] выполняли ЭУВЛ у больных с камнями, расположенными в почках, тогда мы произвели литотрипсию у детей при конкрементах мочеточника. Результаты литотрипсии в нашем исследовании были лучше, однако следует учитывать тот факт, что фрагменты камней, расположенных в мочеточнике, отходят более активно, чем фрагменты конкрементов, расположенных в чашечно-лоханочной системе почки.

Заключение

Применение МСКТ при обследовании детей с мочекаменной болезнью позволяет определить плотность камня, расположенного в мочеточнике, и предположить его минеральный состав. Информация о плотности камня, полученная перед вмешательством, помогает прогнозировать результаты ЭУВЛ, поэтому ее следует учитывать при принятии решений относительно использования данного метода вмешательства. Эффективность ЭУВЛ

зависит от состава камня. С учетом этого фактора в каждом конкретном случае может быть предложен лучший вариант малоинвазивного вмешательства. Однако поскольку на результаты дистанционной литотрипсии влияют многие факторы (особенности строения мочевого тракта и функция почек, размеры и химический состав камня, уровень суправезикальной обструкции), в дальнейшем целесообразно выполнять исследования с учетом этих особенностей, чтобы выбрать наиболее целесообразный метод избавления детей от камней и определить прогноз вмешательства.

Литература

1. Chaussy Ch.G., Tiselius H.-G. How can and should we optimize extracorporeal shockwave lithotripsy? // Urolithiasis. – 2018. – Vol. 46, №1. – P. 3-17.
2. Elshal Ah.M., El-Nahas Ah.R. Kidney stone size and hounsfield unitsp predict successful shockwave lithotripsy in children // Pediatr. Urol. – 2013. – Vol. 81, №4. – P. 880-884.
3. Gupta N.P., Ansari M.S., Kesarvani P. et al. Role of computed tomography with no contrast medium enhancement in predicting the outcome of extracorporeal shock wave lithotripsy for urinary calculi // Brit. J. Urol. Int. – 2005. – Vol. 95. – P. 1285-1288.
4. Lee H.Y., Yang Y.H., Lee Y.L. et al. Noncontrast computed tomography factors that predict the renal stone outcome after shock wave lithotripsy // Clin. Imag. – 2015. – Vol. 39, №5. – P. 845-50.
5. Mc Adams N., Kim D., Dajusta M. et al. Preoperative stone attenuation value predicts success after shock wave lithotripsy in children // J. Urol. – Vol. 184 (2010). – P. 1804-1809.
6. Mc Adams S., Shukla A.R. Pediatric extracorporeal shock wave lithotripsy: Predicting successful outcomes // Indian J. Urol. – 2010. – Vol. 26, №4. – P. 544-548.
7. Ouzaid I., Al-qahtani S., Dominique S. et al. A 970 Hounsfield units (HU) threshold of kidney stone density on non-contrast computed tomography (NCCT) improves patients' selection for extracorporeal shockwave lithotripsy (ESWL): evidence from a prospective study // Brit. J. Urol. Int. – 2012. – Vol. 110. – P. 438-442.
8. Sajid S., Sadaf A.U., Bashir A., Syed A.A.N. Update on Surgical Management of Pediatric Urolithiasis // Front Pediatr. – 2019. – Vol. 7. – P. 252.
9. Spettel S., Shah P., Sekhar K. et al. Using Hounsfield unit measurement and urine parameters to predict uric acid stones // Urology. – 2013. – Vol. 82. – P. 22-26.
10. Weld K.J., Montiglio C., Morris M.S., Bush A.C. Shock wave lithotripsy success for renal stones based on patient and stone computed tomography characteristics // Urology. – 2007. – Vol. 70, №6. – P. 1043-1046.

ЭФФЕКТИВНОСТЬ ПРИМЕНЕНИЯ ЭКСТРАКОРПОРАЛЬНОЙ УДАРНО-ВОЛНОВОЙ ЛИТОТРИПСИИ В ЗАВИСИМОСТИ ОТ МИНЕРАЛЬНОГО СОСТАВА И ТВЕРДОСТИ КАМНЯ МОЧЕТОЧНИКА У ДЕТЕЙ

Хожанязов Ш.Р., Рахимбаев А.А., Наджимитдинов Я.С.

Цель: *оценка прогностической ценности плотности камня по данным МСКТ и минерального состава камней, расположенных в мочеточнике у детей, подвергнутых экстракорпоральной ударно-волновой литотрипсии (ЭУВЛ).* ***Материал и методы:*** *ЭУВЛ выполнена у 36 детей с камнями мочеточника. Средний возраст больных 12,6±1,1 года. Средний размер камня – 12,1±1,4 мм. Пациенты разделены на две группы: с плотностью камня менее 600 ед. HU (n=12) и более 600 ед. HU (n=24).* ***Результаты:*** *общий показатель stone free был 100%. Цистиновые камни и камни, состоящие из мочевой кислоты, имели самые низкие значения ед. HU (344,00±105,1), а оксалат кальция – высокие значения (942,7±325,2 ед. HU). Для фрагментации камней плотностью более 600 ед. HU было затрачено большее количество ударных волн с большей мощностью.* ***Выводы:*** *МСКТ при обследовании детей с камнями мочеточника позволяет определить плотность камня и предположить его минеральный состав. Эффективность ЭУВЛ зависит от плотности и минерального состава камня.*

Ключевые слова: *дети, камни мочеточника, плотность камня, литотрипсия.*

УДК: 616.832-004.2+616.153.915

РОЛЬ НЕЙРОСПЕЦИФИЧЕСКОГО БЕЛКА S-100 И ЛИПОПРОТЕИДОВ В РАЗВИТИИ РАССЕЯННОГО СКЛЕРОЗА

Якубова М.М., Мухиддинова М.А.

TARQOQ SKLEROZNING RIVOJLANISHIDA S-100 OQSILI VA LIPOPROTEIDLARNING O'RNI VA AHAMIYATI

Yakubova M. M., Muhiddinova M. A.

THE IMPORTANCE OF NEUROSPECIFIC PROTEIN S-100 AND LIPOPROTEINS IN THE DEVELOPMENT OF MULTIPLE SCLEROSIS.

Yakubova M.M., Mukhiddinova M.A.

Ташкентская медицинская академия

Maqsad: *tarqoq sklerozning klinik-nevrologik xususiyatlarini va shunga bog'liq holda kasallik patogenezida neyrospesific S-100 oqsili va lipoproteidlarning o'zaro bog'liqligini aniqlashdan iborat.* ***Material va usullar:*** *tadqiqot 1-Respublika klinik shifoxonasi va Toshkent tibbiyot akademiyasining 3 klinikasida ambulator va stasionar sharoitda davolanayotgan 54 ta bemor. Bemorlar yoshi 19 yoshdan 55 yoshgacha, o'rtacha 34,4±0,9. Barcha bemorlarda klinik-nevrologik va instrumental tekshiruv: MRT tekshiruvi, qon zardobida S-100 oqsili (meyorda<0,11mkg/l) ZPLP (meyorda<2,5mmol/l)* ***Natijalar:*** *bemorlarda kasallikning klinikasi, shakllari, kechishiga ko'ra tahlil qilinib, S-100 oqsili va ZPLP ko'rsatkichlari orasida musbat korrelyatsion bog'liqlik aniqlandi.* ***Xulosa:*** *ZPLPlipoproteidlar tarqoq skleroz kasalligida degeneratsiya jarayoniga salbiy ta'sir ko'rsatadi.*

Kalit so'zlar: *S-100 oqsili, ZPLP, demielinisatsiya, degeneratsiya.*

Objective: *To assess the role of the neurospecific protein s-100β and lipid spectrum indicators in the pathogenesis of the development of multiple sclerosis.* ***Material and methods:*** *40 patients with multiple sclerosis aged from 21 to 45 years (mean age 33±1.5 years) were examined. There were 14 men (35%) and 26 women (65%). All patients underwent clinical neurological examinations, MRI of the brain. In blood plasma, the neurospecific protein s-100β (normally <0.11 μg/l) and low density lipoproteins (normally <2.5 mmol/l) were determined.* ***Results:*** *In all studied forms of MS, the level of neurospecific protein s-100β and low-density lipoproteins was increased. This indicates that our patients had a demyelinating and neurodegenerative process. The longer the disease lasts, the more pronounced was the process of demyelination (degeneration).* ***Conclusions:*** *Determination of the level of neurospecific protein s-100 and low density lipoproteins will facilitate early diagnosis and timely initiation of adequate treatment of patients.*

Key words: *S-100 protein, low density lipoproteins, demyelination, degeneration.*

Рассеянный склероз (РС) – достаточно широко распространённое дизиммуно-нейродегенеративное заболевание центральной нервной системы, которое поражает в основном лиц молодого возраста и почти с неизбежностью на определенной стадии своего развития приводит к инвалидизации. Одной из наиболее важных задач современной неврологии является ранняя диагностика рассеянного склероза. До сих пор не до конца выяснены этиология, патогенез и факторы, влияющие на демиелинизацию при рассеянном склерозе.

Демиелинизирующие заболевания относяться к группе аутоиммунных заболеваний, протекающих с разрушением миелиновых оболочек в центральной и периферической нервной системе. Согласно данным литературы, причиной этого процесса является нарушения баланса цитокинов 1,2,3-групп Т-лимфоцитов. Увеличение активности Т-1 лимфоцитов ведет к увеличению содержания цитокинов воспаления: ИЛ-2, ФНО-α, ИФН-γ, ИЛ-12, что становится причиной потери толерантности к аутопептидам и усиления аутоиммунных процессов. Синтезированные "антимиелиновые" "антитела" приводя к демиелинизации ЦНС, резко снижая проведения импульсов по нервным волокнам. В крови пациентов по отношению антигенов структурных элементов мозга, т.е. олигодендроцитов, к основному белку миелина (ОБМ), глиальному белку S-100 образуются антитела. Обнаруженный S-100 глиальный белок считается индуктором разрушения глиальных клеток. Чувствительность к этому белку иммуноцитов в 70% случаев определяется в крови, что объясняется разрушением глии и нейронов. В 50% случаев при этом нарушается также целостность нейрональных мембран. Различают следующие виды белка: s-100: s-100 άά (специфичны к скелетным мышцам, сердечным мышцам, почкам, печени); s-100 άβ (специфичны к глиальным клеткам, меланоцитам); s-100 ββ (специфичны к шванновым клеткам). Увеличение концентрации s-100 άβ и s-100 ββ в спинномозговой жидкости и плазме является маркером повреждения головного мозга. Результаты определения s-100 можно использовать для прогнозирования возможного развития неблагоприятных симптомов при рассеянном склерозе.

У людей повышенное содержание S100B было обнаружено при различных клинических состояниях. Травма мозга и ишемия связаны с повышением концентрации S100B, вероятно, из-за разрушения астроцитов. При нейродегенеративных, воспалительных и психических заболеваниях повышение уровня S100B может быть вызвано секретируе-

мым S100B или высвобождением из поврежденных астроцитов. Сообщают о роли S100B в повреждении головного мозга человека и нейродегенерации [4].

Повышенный уровень этого белка обнаруживается в спинномозговой жидкости и плазме крови больных РС при обострении [3]

При патогенезе РС наблюдается также нарушение липидного обмена. Липиды составляют 70% сухого веса миелиновой оболочки. Они имеют важное структурное и функциональное значение, их состав при демиелинизирующих заболеваниях претерпевает выраженные изменения. Показано участие липидов на всех 4-х этапах развития демиелинизирующего процесса. На животных моделях была показана энцефалитогенность гликолипидов миелина.

Таким образом, представляется весьма вероятным, что липиды могут выступать в качестве лигандов рецепторов врожденного иммунитета или провоспалительных агентов, потенцирующих активность рецепторов врожденного иммунитета, и влиять на течение воспалительного процесса при демиелинизирующих заболеваниях.

Несмотря на большие успехи в документировании клеточных и молекулярных механизмов, лежащих в основе патофизиологии рассеянного склероза, структура аутоиммунитета также не может дать исчерпывающего объяснения этиологии заболевания. По нашему мнению, гомеостаз липидного обмена разрушается во время острой фазы воспалительного ответа, вызванного патогеном, травмой или стрессом, запуская обратную связь повышенного окислительного стресса, воспалительного ответа и пролиферации цитотоксических пенистых клеток, которые проникают через гематоэнцефалический барьер, катаболизируют миелин и предотвращают ремиелинизацию. РС как хроническое метаболическое расстройство имеет 4 причины возникновения и прогрессирования: 1) его патофизиология; 2) генетическая восприимчивость; 3) экологические и патогенные триггеры; 4) асимметричное соотношение полов у пациентов.

Это также предполагает новые возможности для лечения [2]. Холестерин является важным компонентом клеточных и миелиновых мембран млекопитающих. Нами изучена взаимосвязь между уровнями холестерина и маркерами оборота холестерина в кровообращении и/или спинномозговой жидкости (CSF) и исходами заболевания у взрослых с клинически изолированным синдромом (CIS) или подтвержденным MS. Исследования показывают, что повышенные уровни циркулирующего холестерина липопротеинов низкой плотности (ЛПНП), общего холестерина, и в частности аполипопротеина B и окисленного ЛПНП, связаны с неблагоприятными клиническими и МРТ-исходами при МС. Эти отношения наблюдались еще в СНГ. Исследования также показывают, что оксистеролы, предшественники холестерина, и аполипопротеин E может быть маркером специфических процессов заболевания при РС, но необходимы дополнительные исследования, чтобы выяснить эти процессы и взаимосвязи. Взятые вместе, данные указывают на то, что холестерин и маркеры оборота холестерина имеют потенциал для клинического использования в качестве биомаркеров активности заболевания и могут даже быть вовлечены в патогенез РС [1].

Цель исследования

Оценка роли нейроспецифического белка s-100β и показателей липидного спектра в патогенезе развития рассеянного склероза.

Материал и методы

Обследованы 40 пациентов с рассеянным склерозом в возрасте от 21 года до 45 лет (средний возраст 33±1,5 года). Мужчин было 14 (35%), женщин – 26 (65%). Всем пациентам проводились клинико-неврологические исследования, МРТ головного мозга. С ремиттирующим течением заболевания было 18 (45%) больных, с первично-прогрессирующим – 7 (10%), с вторично-прогрессирующим – 15 (37,5%). У 58% больных заболевание продолжалось от 1-го года до 5 лет, у 22% – 5-10 Лет, у 20% – более 20 лет. РС в активной фазе протекал у 26 (65%), в фазе ремиссии – у 14 (35%). В плазме крови определяли нейроспецифический белок s-100β (в норме <0,11 мкг/л) и ЛПНП (в норме <2,5 ммоль/л).

Результаты исследования

Результаты исследования показали, что у больных РС уровень белка s-100β колебался от 0,06 до 0,22 мкг/л (в среднем 0,17±0,09 мкг/л). У 28 (70%) больных этот показатель выше нормы. При этом у больных с ремиттирующим течением заболевания уровень белка s-100β равнялся 0,14±0,1 мкг/л, с первично-прогрессирующим течением – 0,21±0,0 мкг/л, с вторично-прогрессирующим – 0,18±0,06 мкг/л, то есть независимо от течения РС содержания s-100β было повышен, но наиболее высокий показатель регистрировался при первично-прогрессирующем течении заболевания. В активной фазе РС показатель белка s-100β был повышенным (0,13±0,01 мкг/л), а во время ремиссии был в пределах нормы (0,08±0,2 мкг/л).

Показатель белка s-100β не различался в зависимости пола: у мужчин этот показатель был равен 0,12±0,01 мкг/л, у женщин 0,14±0,02 мкг/л.

Определено, что чем дольше протекало заболевание, тем выше был уровень белка s-100β, независимо от фазы активности. Так, при длительности заболевания 1-5 лет содержание s-100β составляло 0,16±0,1 мкг/л, 5-10 лет – 0,21±0,05 мкг/л, больше 10 лет – 0,2±0,1 мкг/л.

Исследования показали, что у пациентов с РС показатели ЛПНП варьирует от 2,2 до 4,65 ммоль/л, в среднем составляя 3,6±0,1 ммоль/л.

Во всех формах течения РС средний уровень ЛПНП повышен: при вторично-прогрессирующем течении этот показатель был равен 3,6±0,1 ммоль/л, при ремиттирующем – 3,4±0 ммоль/л, при первично-прогрессирующем – 3,1±0,02 ммоль/л. Показатели ЛПНП в активной фазе (3,5±1,3 ммоль/л) резко отличают от таковых в фазе ремиссии (3,0±1,1 ммоль/л). Гендерных различий в показателых ЛПНП мы не обнаружили: у мужчин 3,4±0,03 ммоль/л, у женщин 3,4±0,15 ммоль/л.

Показатель ЛПНП возрастал по мере увеличения давности заболевания. Так, при давности РС 1-5 лет этот показатель равнялся 3,4±0,01 ммоль/л, 5-10 лет – 3,6±0,1 ммоль/л, больше 10 лет – 3,7±0,2 ммоль/л.

При сравнении показателей белка s-100β и ЛПНП выявлена отрицательная корреляция (r=-0,12).

Обсуждение

Оценка результатов исследования показала, что при всех изученных формах РС уровень нейроспецифического белка s-100β и ЛПНП был повышен. Это указывает на то, что у наших пациентов был демиелинизирующий и нейродегенеративный процесс. Чем длительнее протекает заболевание, тем более выраженным был процесс демиелинизации (дегенерации). Сравнительное изучение в зависимости от формы течения болезни показало, что при первично-прогрессирующем течении показатель белка s-100β был стабильно высокий, содержание ЛПНП возрастало при вторично-прогрессирующем течении. В фазе активности заболевания оба показателя были выше, чем в фазе ремиссии. По результатам исследования можно думать, что у больных РС высокий показатель белка s-100β и ЛПНП указывает, что у пациентов РС процесс демиелинизации (дегенерации) неуклоннопродолжается, и вследствие этого у больных есть большая вероятность появления новых симптомов. При анализе изучаемых показателей в зависимости от активации и ремиссии РС можно наблюдать, что показатель белка s-100β в фазе активности увеличен, а в фазе ремиссии в пределах нормы, при этом показатель ЛПНП повышен во всех фазах. По-видимому, больные в фазе активности болезни получают лечение против процессов демиелинизации (дегенерации) (гормонотерапия, интерфероны, иммуномодуляторы). В результате этого показатель белка s-100β в фазе ремиссии находится в пределах нормы. Однако обычно пациенты с РС препаратов, улучшающих липидный обмен, не принимают. С другой стороны, для нормализации показателей липидного спектра требуется длительное время, в среднем 3-6 месяцев. К этому времени или наступает обострение заболевания, или заболевание прогрессирует.

Таким образом, основной целью лечения РС должен быть не только перевод заболевания из фазы активности в фазу ремиссии, но и профилактика факторов риска, которые способствуют возникновению процессов демиелинизации (дегенерации). Это является очень важной тактикой для вторичной профилактики заболевания.

Таким образом, результаты определения белка s-100β и ЛПНП можно использовать для прогнозирования возможного развития неблагоприятных симптомов при рассеянном склерозе.

Выводы

1. Обнаружена корреляция между количеством белка s-100, ЛПНП у пациентов с рассеянным склерозом.

2. Определение уровня нейроспецифического белка s-100 и ЛПНП будет способствовать ранней диагностике и своевременному началу адекватного лечения больных.

Литература

1. Жорницкий С., Маккей К.А., Мец Л.М. и др. Холестерин и маркеры оборота холестерина при рассеянном склерозе: связь с исходами заболевания // Mult. Scler. Relat. Dis. – 2016. – Vol. 5. – P. 53-65. 1

2. Корталс А.П. Рассеянный склероз не является заболеванием иммунной системы // Q. Rev. Biol. – 2011. – Vol. 86. – P. 287-321. 2

3. Mitosek-Szewczyk K., Gordon-Krajcer W., Flis D., Stelmasiak Z. Some markers of neuronal damage in cerebrospinal fluid of multiple sclerosis patients in relapse // Folia Neuropathol. – 2011. – Vol. 49, №3. – P. 191-196.4

4.Rothermundt M., Peters M., Prehn J.H., Arolt V. // Microsc. Res. Tech. – 2003. – Vol. 60, №6. – P. 614-632.6

РОЛЬ НЕЙРОСПЕЦИФИЧЕСКОГО БЕЛКА S-100 И ЛИПОПРОТЕИДОВ В РАЗВИТИИ РАССЕЯННОГО СКЛЕРОЗА

Якубова М.М., Мухиддинова М.А.

Цель: оценка роли нейроспецифического белка s-100β и показателей липидного спектра в патогенезе развития рассеянного склероза. ***Материал и методы:*** обследованы 40 пациентов с рассеянным склерозом в возрасте от 21 года до 45 лет (средний возраст 33±1,5 года). Мужчин было 14 (35%), женщин – 26 (65%). Всем пациентам проводились клинико-неврологические исследования, МРТ головного мозга. В плазме крови определяли нейроспецифический белок s-100β (в норме <0,11 мкг/л) и липопротеиды низкой плотности (в норме <2,5 ммоль/л). ***Результаты:*** при всех изученных формах РС уровень нейроспецифического белка s-100β и липопротеидов низкой плотности был повышен. Это указывает на то, что у наших пациентов был демиелинизирующий и нейродегенеративный процесс. Чем длительнее протекает заболевание, тем более выраженным был процесс демиелинизации (дегенерации). ***Выводы:*** определение уровня нейроспецифического белка s-100 и липопротеидов низкой плотности будет способствовать ранней диагностике и своевременному началу адекватного лечения больных.

Ключевые слова: S-100 белок, липопротеиды низкой плотности, демиелинизация, дегенерация.

УВАЖАЕМЫЙ ВЛАДИМИР ЯКОВЛЕВИЧ!

От коллектива Ташкентской медицинской академии примите сердечные поздравления и наилучшие пожелания в день Вашего юбилея.

Ваша творческая жизнь началась более полувека назад, в тот день, когда Вы стали студентом факультета журналистики Ташкентского государственного университета. После его окончания Вы пришли работать в одно из лучших издательств Ташкента – издательство ФАН, где прошли профессиональную школу редактуры. Но когда в 1966 году в Ташкенте случилось землетрясение, Вы приняли участие в восстановлении родного города, возглавив отдел пропаганды в крупнейшей строительной организации – Главташкентстрое.

С тех пор Ваши статьи и очерки о создании современного города, его строителях и насущных проблемах строительства постоянно появлялись на страницах республиканских и городских газет, таких как «Правда Востока», «Ташкентская правда», «Вечерний Ташкент», «строитель Ташкента». Ваши репортажи читали по радио, по Вашим сценариям создавались телепередачи и документальные фильмы.

Очень скоро Вашу работу оценили коллеги, приняв Вас в свое профессиональное сообщество – Союз журналистов Узбекистана. Ваша работа по пропаганде прогрессивных строительных решений была отмечена правительственными наградами – медалями «За доблестный труд», «Ветеран труда», знаком «Строитель Ташкента», многими дипломами ВДНХ.

Владимир Яковлевич, более 20 лет Вы трудились в нашей академии. Здесь Вы организовали и возглавили редакционно-издательский отдел – структуру, которая оказывает неоценимую помощь медицинским работникам, обеспечивает учебный процесс необходимыми учебными материалами. Вы были инициатором создания журнала «Патология», а затем журнала «Вестник ТМА».

В день Вашего 80-летия коллектив академии желает Вам крепкого здоровья многих лет активной жизни.

УСМОНОВ МАХМУДЖОН МАНСУРОВИЧ 60 ЁШДА

Усмонов Махмуджон Мансурович 1961 йил ишчи оиласида таваллуд топди. Ўрта мактабни олтин медалга битириб, 1979 йил Тошкент давлат тиббиёт олийгохининг даволаш факультетига ўқишга кирди ва 1985 йил уни битирди.

Усмонов Махмуджон Мансурович 1985 йил Тошкент давлат тиббиёт институтинг даволаш факультетини тамомлаб, Тошкент давлат тиббиёт институти қошидаги иккинчи шаҳар клиник шифохонасида 1 йиллик хирургия мутахассислиги бўйича амалиётни ўтади.

1986-1991 йилларда Тошкент вилояти шифохонасида шифокор жарроҳ бўлиб ишлади.

1991 йилда Иккинчи Тошкент давлат тиббиёт институтининг патологик физиология кафедрасига аспирант бўлиб қабул қилинди, 1994 йилда эса 14.00.16 – патологик физиология мутахассислиги бўйича "Ферменты, реализующие начальные и заключительные стадии гидролиза углеводов при экспериментальном токсическом гепатите" мавзусида кандидатлик диссертациясини ёқлади.

Шу йилнинг ўзида 2-ТошДавТИ VI-VII курс жарроҳлик касалликлари кафедраси ассистенти лавозимига ўтказилди. 1996-1999 йилларда шу кафедрада докторантурани ўтди. 2000 йилда докторантурани тамомлагач конкурс асосида кафедра катта ўқитувчиси лавозимига ўтказилди ва хозирги кунгача Тошкент тиббиёт академиясинг хирургик касалликлар кафедрасиниг доценти лавозимида ишлаб келмоқда.

Усмонов М.М 2007 йилда 14.00.16 – патологик физиология ва 14.00.27 – Хирургия мутахассисликлари бўйича, «Пищеварительно-транспортный конвейер углеводов при хирургическом лечении осложненных дуоденальных язв» мавзусида докторлик диссертациясини ёқлади.

Усмонов М.М. нинг илмий изланишлари – ошқозон ичак тизими аъзоларида кечадиган ва уларнинг асоратларида хазм қилиш жараёни механизмларини ўрганишга, уларни хирургик давоси, операциядан кейинги асоратлар, уларни тахминлаш, мақсадли операция турларини танлаш, операциядан олдин ва кейинги даврда кечадиган энтерал синдромни ўрганишга асосланган ва шу йўналишда 70дан ортиқ илмий мақолалар, 3та патент ва бир қатор рационализаторлик таклифлари муаллифи.

Усмонов М.М. халқаро илмий анжуманларда: Нью-Йорк, Москва, ҳамда Республикамиз миқёсида ўтказилган анжуманларда илмий маърузалари билан иштирок этиб келмоқда.

Усмонов М.М. педагогик ва илмий иш жараёнидан ташқари клиникада даволаш ишларида фаол катнашади, юқори малакали, олий тоифали жарроҳ. Усмонов М.М. ошқозон ва 12 бармоқли ичак яра касаллиги бўйича ошқозон резекцияси, турли соҳадаги чурралар бўйича чурра кесиш, жигар ва бошқа аъзолардаги эхинококлар, ўт йўллари касалликлари, ингичка ва йўғон ичак касалликлари бўйича шошилинч ва режали операцияларни мувофақиятли бажаради ва ушбу касалликларни хирургик даволаш усулларини такомиллаштириш устида илмий изланишлар олиб бормоқда.

Усмонов М.М. педагогик ва даволаш ишларини олиб бориш билан бирга фаол ташкилотчи ҳамдир. У1994 йил институт ёшлар ташкилоти - ЁШЛАР ИТИФОҚИ - КАМОЛОТни қайтадан ташкил этган, 2002-2004 йилларда даволаш факультети 7 курс бўйича декани ўринбосари лавозимида ҳам иш олиб борган. Академияда, даволаш факултети ва кафедра жамоат ишларида фаол қатнашади.

Усмонов М.М. бугунги кунда Тошкент тиббиёт академияси жамоаси, кафедра ва клиника ходимлари, магистрлар ва талабалар орасида катта хурмат ва обрўга эга. У оилалик, 3 фарзанднинг отаси ва 7та невараси бор.

Тошкент тиббиёт академиясининг барча жамоаси, кафедра ва клиника ходимлари биз учун қадрли бўлган ўз касбининг фидоийси, оилапарвар инсон Усмонов Махмуджон Мансуровични таваллуд айёми билан табриклаймиз.

Кафедра мудири, профессор ***Тешаев О.Р.***

МУАЛЛИФЛАР УЧУН МАЪЛУМОТ
МАҚОЛАЛАР ФАҚАТ ЮҚОРИДА КЎРСАТИЛГАН ҚОИДАЛАРГА ҚАТЪИЙ РИОЯ ҚИЛИНГАН ҲОЛДА ҚАБУЛ ҚИЛИНАДИ!

ҚЎЛЁЗМАНИ ТАЙЁРЛАШ ҚОИДАЛАРИ

I. Мақола қўлёзмаси ўзбек ёки рус тилида, икки нусхада, дискети, ўзбек ёки рус тилларида эксперт хулосаси, юборaётган муассасанинг илова хати ва ўзбек, рус, инглиз тилида реферат (10 ва 15 қатордан ортиқ бўлмаслиги керак).

II. Қўлёзма фақат компютерда «Word.» дастурида ёзилиши керак ва аниқ ҳарфлар билан, ўлчамлари бир томонда 14 ҳажмда (форматА4) ва майдонлар билан бир ярим ораликда босилган бўлиши керак. Мақола ҳажми ҳар бир бўлим учун белгиланган ҳажмдан ошмаслиги лозим.

III. Мақоланинг тузилиши:

- Кириш қисми;
- Тадқиқот усуллари;
- Тадқиқот натижалари;
- Муҳокамаси;
- Хулосалар;
- Фойдаланилган адабиётлар рўйхатини библиографик қоидаларга мувофиқ тузиш.
- Материалларни аниқ, қисқа ва лўнда, узун кириш сўзисиз ифодалаш зарур, матнда қайтариқлар, жадвал ва расмларнинг такрорланиши мумкин эмас.

IV. Ҳар бир мақолада қуйидагилар бўлиши керак:

1. УДК шифри;
2. Мақоланинг тўлиқ номи;
3. Муаллифларнинг илмий даражаси ва унвони, исми насаби;
4. Иш бажарилган муассасанинг номи;
5. Муаллифнинг почта манзили ва телефон рақами;
6. Илмий иш раҳбарининг чоп этиш учун берган рухсатномаси, мақола матни пастки қисмида эса барча муаллифларнинг имзоси бўлиши шарт.
7. Матнда ажратилиб бериладиган сўзларнинг пастки қисми муаллиф томонидан чизиб кўрсатилиши керак. Махсус ҳарфлар ва рамзлар (масалан, грек алифбосидаги ҳарфлар) ни, шунингдек, расм ва жадвалларга бериладиган ҳаволаларни матнда биринчи бор эслатилгандаёқ ёзув қоғозининг чап ҳошиясига ёзилади.
8. Ўлчов бирликларини Халқаро тизим (СИ), да ифодаланиши керак, зарурат бўлганда, бошқа тизимлардаги СИ ўлчов бирлигидан кейин қавс ичида кўрсатилиши мумкин.
9. Аннотациялар ўзбек, рус, инглиз тилларида бўлиши керак.

V. Фойдаланилган адабиётлар рўйхатини библиографик қоидаларга қатъий риоя этган ҳолда амалга ошириш керак.

VI. Барча иллюстрациялар (чизмалар, диаграммалар, суръатлар) CPT, BMP, CDR, JPG,TIF форматида сақланган алоҳида файлда бўлиши керак. Ҳар бир расмнинг орқасида «усти», расмнинг тартиб рақами, биринчи муаллифнинг исми ва мақола номи кўрсатилади. Расмлар матнда берилиши тартиби бўйича рақамланиши керак. Расмларга берилган изоҳлар, расмнинг тартиб рақами кўрсатилган ҳолда алоҳида қоғозга босилади.

Микрофотографияларга бериладиган изоҳларга эса окуляр ёки объективни катталаштириш тартиби кўрсатилиши керак.

VII. Жадвалларни бериш тартиби.

Ҳар бир жадвални алоҳида қоғозга, икки интервалда босилиб, унинг номи, зарур ҳолларда қаторнинг тегида изоҳлари берилиши лозим. Жадвалларда фақат тегишли зарур маълумотлар акс этиш ва тадқиқот материаллари статистик жаҳатдан умумлаштирилган бўлиши шарт.

VIII. Формулаларни бериш тартиби. Формулаларда қуйидагиларни белгилаш керак:

- кичик ва катта ҳарфларни (катта ҳарфларни пастки икки чизиқ билан кўрсатилади ва кичик ҳарфларни устидан
- иккита чизиқча чизиб белгиланади);
- лотин, юнонча ҳарфларни (лотин ҳарфларни қизил рангда, юнон ҳарфларини эса кўк рангда доира ичига олинади);
- қатор усти ва қатор тегидаги ҳарфлар ва рақамларни ажратиб белгиланади.

IX. Фойдаланилган адабиётларни бериш тартиби.

Адабиётлар рўйхати охирги 5 йил ичида нашр этилган бўлиши, сони 10 тадан ортмаслиги керак (тадқиқот мақолалари бундан мустасно). Матнда ҳаволалар адабиётларнинг рўйхатдаги тартиб рақами бўйича қавсда берилади. Мақола матнининг охирида, биринчи муаллиф фамилиясига кўра алифбо тартибида берилади. Агар бир муаллифнинг бир неча асари берилаётган бўлса, уни хронологик тартибида жойлаштирилади. Мақолалар, китоблар ва журналларнинг нашрлари улар нашр этилган тилда берилади. Қабул қилинган мақоланинг тилига таржима қилинмайди!!!

X. Рўйхатга қуйидагилар киради: китоблар орқали – муллиф (лар) нинг исми ва фамилияси, китобнинг тўлиқ номи, нашр жойи ва йили; журналларда, илмий асарлар тўпламларида: муаллифнинг фамилияси ва исми, мақола номи, журнал ёки тўплам номи, журналнинг рақами, саҳифа рақами – тўлиқлигича. Рўйхатга диссертация ва авторефератлар кирмайди.

Рўйхатни муаллиф томонидан диққат билан тасдиқлаш керак.

XI. Бошқа нашрларга юборилган ёки чоп этилган мақолаларни нашриётда қабул қилиниши мумкин эмас.

XII. Қоидаларга кўра тайёрланмаган мақолалар эътиборга олинмайди.

К СВЕДЕНИЮ АВТОРОВ

Статьи принимаются только оформленные в строгом соответствии с приведенными правилами!

ПРАВИЛА ОФОРМЛЕНИЯ РУКОПИСЕЙ

I. Рукопись статьи представляется в двух экземплярах с электроной версией, на узбекском или русском языках с экспертным заключением, сопроводительным письмом направляющего учреждения и рефератом (не менее 10 и не более 15 строк) на узбекском, русском и английском языках.

II. Рукопись должна быть набрана только на компьютере в программе «Word.» и распечатана четким шрифтом , размером 14 на одной стороне листа (формат А4) через полтора интервала с полями. Объем статьи не должен превышать указанного в каждой конкретной рубрике.

III. Структура статьи:

- вводная часть;
- методы исследований;
- результаты исследований;
- обсуждение;
- выводы;
- список использованной литературы, составленный в соответствии с библиографическими правилами.

Изложение материала должно быть ясное, сжатое, без длинных введений, повторений и дублирования в тексте таблиц и рисунков.

IV. Каждая статья должна содержать:

1) шифр УДК;

2) полное название статьи; на русском, узбекском и на английском языках

3) ученую степень, научное звание, инициалы и фамилии авторов;

4) название учреждения, в котором выполнена работа, с указанием инициалов и фамилии научного руководителя;

5) почтовый электронный адрес и телефоны автора, с кем следует вести редакционную работу.

6) визу руководителя работы или учреждения на право ее опубликования, а в конце статьи – подписи всех авторов.

7) слова, которые, по мнению автора должны быть выделены, подчеркиваются им в тексте. Специальные буквенные шрифты и символы (например, буквы греческого алфавита), а также ссылки на рисунки и таблицы выносятся на левое поле при первом их упоминании.

8) Единицы измерения должны быть выражены в единицах Международной системы (СИ), при необходимости в скобках после единицы измерения СИ может быть указана размерность в других системах.

9) обязательным должны быть аннотации на русском, узбекском и на английском языках

V. Список использованной литературы должен быть оформлен в строгом соответствии с правилами библиографического описания.

VI. Оформление иллюстраций.Все иллюстрации (рисунки, схемы, фотографии) должны быть в отдельном файле, сохраненные в формате CPT, BMP, CDR, JPG, TIF. На обороте каждой иллюстрации указывается «верх», номер рисунка, фамилия первого автора и название статьи. Иллюстрации должны быть пронумерованы согласно порядку их следования в тексте.

Подписи к рисункам печатаются на отдельном листе с указанием номера рисунка. В подписях к микрофотографиям указывается увеличение окуляра и объектива.

VII. Оформление таблиц. Каждая таблица печатается на отдельной странице через два интервала, должна иметь название и, при необходимости, подстрочные примечания. Таблицы должны содержать только необходимые данные и представлять собой обобщенные и статистически обработанные материалы исследования.

VIII. Оформление формул. В формулах необходимо размечать:

- строчные и прописные буквы (прописные обозначаются двумя черточками снизу, а строчные – двумя черточками сверху);
- латинские и греческие буквы (латинские обводятся красным, а греческие – синим цветом);
- подстрочные и надстрочные буквы и цифры.

IX. Оформление литературы. В библиографический список вносится не более 10 работ(за исключением обзорных статей), опубликованных за последние 5 лет. На все работы, включенные в библиографический список, в тексте обязательно приводятся ссылки в квадратных скобках!!!. Список литературы составляется в соответствии с ГОСТом «Библиографическое описание документа» и помещается в конце статьи. Библиография составляется строго в алфавитном порядке по фамилии первого автора и в хронологическом, если приводится несколько публикаций одного и того же автора. Названия статей и книг и журналов приводятся на том языке, на котором они были изданы. Перевод на язык представляемой статьи не допускается!!!

X. В списке должны быть приведены: по книгам – фамилия автора (ов) и его инициалы, полное название книги, место и год издания; по журналам, сборникам научных трудов: фамилия автора и его инициалы, название статьи, название журнала или сборника, номер журнала, номер страницы – от и до. В список не включаются диссертации и авторефераты к ним.

Список должен быть тщательно выверен автором.

XI. Направление в редакцию работ уже посланных в другие издания или ранее опубликованных, недопустимо.

XII. Статьи, оформленные не по правилам не рассматриваются.

ВЕСТНИК ТМА

I

2021

Выпуск набран и сверстан на компьютерном издательском комплексе
редакционно-издательского отдела Ташкентской медицинской академии

Начальник отдела: М.Н. Аслонов
Редактор русского текста: О.А. Козлова
Редактор узбекского текста: Файзиева М.Г.
Редактор английского текста: А.Х. Жураев
Компьютерная корректура: З.Т. Алюшева

Учредитель: **Ташкентская медицинская академия**

**Издание зарегистрировано в Ташкентском Городском управлении печати
и информации
Регистрационное свидетельство 02-00128**

Рукописи, оформленные в соответствии с прилагаемыми правилами, просим направлять по адресу:
rio-tma@mail.ru

Формат 60x84 1/8. Усл. печ. л. 9,75.
Гарнитура «Cambria».
Тираж 100.
Цена договорная.
100109 г, Ташкент, Алмазарский р-н, ул. Фароби 2, тел (998 71) 214-90-64